

## *Dermatofibrosarcoma protuberans* (DFSP) – postępy w diagnostyce i leczeniu

*Dermatofibrosarcoma protuberans* (DFSP)  
– advances in diagnostics and therapy

lek. Hanna Kośeła,  
prof. nadzw. dr hab. n. med. Piotr Rutkowski  
Klinika Nowotworów Tkanek Miękkich, Kości i Czerniaków,  
Centrum Onkologii – Instytut im. Marii Skłodowskiej-Curie w Warszawie  
Kierownik Kliniki: prof. nadzw. dr hab. n. med. Piotr Rutkowski



### STRESZCZENIE

*Dermatofibrosarcoma protuberans* jest rzadkim, rosnącym powierzchownie, mięsakiem tkanek miękkich występującym z częstością ok. 4 przypadków na milion osób rocznie. Zwykle rozwija się na skórze tułowia, występuje we wszystkich grupach wiekowych, ale szczyt zachorowań przypada na 3. i 4. dekadę życia. Zmiana rozwija się powoli, jej wzrost może trwać latami. Z czasem dochodzi do akceleracji wzrostu i powstania charakterystycznych guzowatości, od których choroba wzięła nazwę. Przerzuty odległe występują rzadko, częściej w postaci fibrosarkomatycznej nowotworu (FS-DFSP), stanowiącej mniej niż 10% przypadków i wiążącej się z bardziej agresywnym przebiegiem choroby oraz gorszym rokowaniem. W ponad 95% przypadków tej choroby stwierdzono charakterystyczne zaburzenie genetyczne, będące podstawą rozwoju tego nowotworu. Translokacja pomiędzy chromosomami 17 i 22 powoduje nadmierne pobudzenie receptora PDGFR $\beta$ , co skutkuje transformacją i wzrostem komórek nowotworowych. Podstawą leczenia DFSP jest wycięcie zmiany z szerokim marginesem tkanek zdrowych. Mimo udoskonalania metod chirurgicznych (w tym z zastosowaniem zabiegów mikrochirurgicznych) odsetek wznów miejscowych choroby nadal jest znaczny. Wyniki leczenia ulegają poprawie po zastosowaniu uzupełniającej radioterapii. Leczenie choroby zaawansowanej oraz w przypadku wystąpienia przerzutów odległych zrewolucjonizowało w ostatnich latach wprowadzenie do terapii inhibitora kinaz tyrozynowych – imatynibu, którego działanie opiera się na blokowaniu mechanizmu pobudzenia PDGFR $\beta$  leżącego u podstaw rozwoju choroby.

**SŁOWA KLUCZOWE:** *Dermatofibrosarcoma protuberans*, szerokie marginesy chirurgiczne, FS-DFSP, COL1A1A-PDGFB, imatynib

## ABSTRACT

*Dermatofibrosarcoma protuberans* is a rare soft tissue sarcoma with a superficial growth. It has an estimated incidence of 4 cases per one million persons per year. DFSP is preferentially located on the trunk. It can appear at any age, although it is much more frequent in individuals aged between 20 and 50 years. Its growth is slow and indolent and it can last for years. With time it can accelerate and characteristic protuberant masses appear, from which the disease took its name. Distant metastases are rare, more common in the fibrosarcomatous type (FS-DFSP), with incidence of about 10% of all DFSP, and it is characterized by more aggressive behavior and poorer prognosis. In more than 95% of DFSP cases a characteristic genetic disturbance was demonstrated, which is responsible for its carcinogenesis. Translocation between chromosomes 17 and 22 results in excessive activation of PDGFR $\beta$  and in increasing of the tumor cells proliferation. Excision with wide margins is the primary treatment option for DFSP. Though improvement of surgical modalities, including microsurgery, local recurrence rates are still high. Outcomes are better with the use of postoperative radiotherapy. Using in therapy kinase inhibitor imatinib was a breakthrough in treatment of patients with locally advanced or metastatic disease. Its activity is based on inhibition of PDGFR $\beta$  activation, which is responsible for development of this tumor type.

**KEY WORDS:** *Dermatofibrosarcoma protuberans*, wide excision, FS-DFSP, COL1A1A-PDGFB, imatinib

## WSTĘP

*Dermatofibrosarcoma protuberans* (włókniakomięsak guzowaty skóry, DFSP) jest rzadkim, rosnącym powierzchownie mięsakiem tkanek miękkich o różnicowaniu fibroblastycznym/miofibroblastycznym. Wywodzi się ze skóry i leżących pod nią tkanek miękkich, w przeszłości zaliczany był do grupy tak zwanych nowotworów fibrohistiocytarnych [1]. Po raz pierwszy schorzenie opisali w 1924 roku Darier i Ferrand jako postępujący i nawrotowy włókniak skóry (*dermatofibroma*), rok później Hoffman, obserwując tendencję zmiany nowotworowej do tworzenia na powierzchni wypukłych (ang. *protuberant*) guzków, ustalili ostateczną nazwę dla tego rozpoznania [2]. DFSP charakteryzuje powolny naciekający wzrost zarówno powierzchniowy, przez wnikanie między włókna kolagenowe, jak i głęboki, naciekający leżące poniżej warstwy tkanki łącznej. U mniej niż 5% chorych dochodzi do powstania zmian przerzutowych, najczęściej do płuc, ale także do regionalnych węzłów chłonnych. Opisano także przypadki zmian przerzutowych DFSP do serca, kości i trzustki [3, 4]. Niezwykle istotne okazało się wykrycie w 1997 roku charakterystycznego dla prawie wszystkich przypadków DFSP zaburzenia genetycznego – translokacji pomiędzy chromosomami 17 i 22 [2]. Ostatecznym skutkiem tego zaburzenia genetycznego jest stałe, nadmierne pobudzenie receptora PDGFR $\beta$ , powodujące promowanie transformacji komórek nowotworowych i wzrost guza [5]. Podstawą leczenia jest chirurgiczna resekcja zmiany z odpowiednim marginesem tkanek zdrowych. Są prace wskazujące na zmniejszenie odsetka nawrotów choroby po zastosowaniu metody mikrograficznej sposobem Mohsa (MMS, *Mohs Micrographic Surgery*),

a także radioterapii pooperacyjnej. Odkrycie mechanizmu etiopatogenetycznego okazało się przełomowe w terapii tej rzadkiej choroby przy pomocy selektywnych inhibitorów kinaz, takich jak imatinib.

## EPIDEMIOLOGIA

*Dermatofibrosarcoma protuberans* jest najczęstszym mięsakiem skóry [1]. Występuje z częstością ok. 4 przypadków na milion osób, częściej wśród osób rasy czarnej, z taką samą częstością u obu płci [6] (istnieją doniesienia o większej częstości występowania tego nowotworu wśród kobiet, tendencja ta miałaby ulegać odwróceniu w starszych grupach wiekowych [7]). DFSP stanowi 1–2% mięsaków tkanek miękkich, co odpowiada ok. 0,1% wszystkich nowotworów złośliwych [2, 8]. Najczęstszą lokalizacją nowotworu jest skóra tułowia (50–60% przypadków). Zajęcie kończyn szacuje się na 20–30%, a lokalizacje w obrębie skóry głowy i szyi stanowią 10–15% przypadków [8]. Nowotwór ten najczęściej występuje u osób w wieku od 20 do 50 lat. Zdarzają się także zachorowania w dzieciństwie, opisano też przypadki wrodzonego DFSP. Odsetek zachorowań na ten nowotwór w dzieciństwie waha się i wg różnych doniesień wynosi od 6% do 20%. Jest on trudny do oszacowania, ponieważ nowotwór zwykle rośnie bardzo wolno i zmiana, która pojawia się w dzieciństwie, może zacząć być diagnozowana dopiero po osiągnięciu przez pacjenta dojrzałości. Badania cytogenetyczne i immunohistochemiczne ostatnio potwierdziły postawioną już ponad 20 lat temu hipotezę, że *Giant Cell Fibroblastoma* (GCF) jest dziecięcą odmianą DFSP [2]. DFSP-GCT jest trzecim pod względem częstości występowania

nia (po czerniaku i raku podstawokomórkowym) nowotworem złośliwym skóry w grupie chorych młodszych niż 25 lat [9].

Patogeneza choroby nie została w pełni poznana. Nie udowodniono występowania rodzinnej predyspozycji do zachorowania. W mniej niż 20% przypadków opisano wcześniejszy uraz mechaniczny, poprzedzający pojawienie się zmiany nowotworowej. Istnieją doniesienia o lokalizacji DFSP w bliźnie pooperacyjnej, bliznach po oparzeniu, miejscach po wcześniejszych szczepionkach, napromienianiu czy implantacji wkłucia centralnego [2, 3].

Rokowanie w tym podtypie mięsaka jest dobre i 5-letnie przeżycie przekracza 98% [6, 7]. Przerzuty powstają rzadko, występują w 1–4% przypadków, ryzyko jest większe u chorych z fibrosarkomatycznym podtypem choroby (FS-DFSP) oraz przy wielokrotnych nawrotach choroby. Należy pamiętać, że chory może umrzeć z powodu niekontrolowanej, miejscowo zaawansowanej choroby, np. z powodu rozrostu DFSP skóry głowy z zajęciem OUN [5].

## OBRAZ KLINICZNY I DIAGNOSTYKA

DFSP ma charakterystyczny obraz kliniczny. Początkowo objawia się jako plama o czerwonym lub fioletowym zabarwieniu. Skóra pokrywająca zmianę jest cienka, widoczne są liczne teleangiektazje [1]. Zwykle wyrasta jako pojedyncza zmiana, ale opisywano mnogie zmiany pierwotne. Wzrost zmian jest powolny, trwa miesiącami, a nawet przez dziesięciolecia, z czasem mogą one nabierać charakterystycznych guzowatości, w takim przypadku wzrost nowotworu zwykle przyspiesza; zmiana może dawać owrzodzenie, krwawić i powodować dolegliwości bólowe. Rozmiar guza zwykle wynosi 1–5 cm, ale może wynosić powyżej 20 cm w dalszym etapie zaawansowania [3]. U części chorych zaobserwowano przyspieszenie wzrostu zmiany, np. w trakcie ciąży [24]. Guz nowotworowy w badaniu jest twardy, zwykle przylega do leżącej pod nim skóry, ale jest przesuwalny w stosunku do niżej położonych warstw. Naciek głębszych warstw – powięzi, mięśni i kości – następuje zwykle przy znacznym zaawansowaniu choroby [1]. Sytuacja przedstawia się gorzej w zmianach umiejscowionych na głowie, tu nawet w 25% przypadków stwierdzono naciek na okostną [2]. Należy też pamiętać, że chociaż zmiana może mieć względnie niewielki rozmiar powierzchownie, to może głęboko wnikać w podskórną tkankę tłuszczową [10]. Mimo łatwego dostępnego badaniu umiejscowienia na skórze DFSP często sprawia trudności diagnostyczne i może minąć wiele lat od pojawienia się zmiany, zanim postawione zostanie właściwe rozpoznanie. Jest to nowotwór rosnący powoli i z tego powodu chorzy nierzadko zasięgają porady lekarskiej w późnym etapie choroby [2]. B Bywa też, że lekarze ze względu na brak charakterystycznych guzowatych zmian we wczesnym etapie choroby, kiedy to nowotwór

objawia się jako płaska plama niewyrastająca ponad poziom otaczającej skóry, mylnie diagnozując DFSP jako blizny, siniaki, zmiany skórne pojawiające się przy twardzinie czy naczylniaki [11].

Rozmiar guza i jego wnikanie w leżące poniżej tkanki zwykle ocenia się w badaniu przedmiotowym, jednak ze względu na brak jasno określonych klinicznie granic (szerzenie się nowotworu w tkance podskórnej) i wytwarzane pseudotorebki określenie zaawansowania miejscowego DFSP może być trudne. Rezonans magnetyczny może być pomocny przy ocenie stopnia naciekania głębokich warstw tkanki podskórnej, powięzi i mięśni. W monitorowaniu choroby pomocna może okazać się też ultrasonografia. Tomografia komputerowa nie jest stosowana w ocenie miejscowego zaawansowania choroby, ale może posłużyć do wykluczenia zmian przerzutowych do płuc, występujących rzadko (<5% wszystkich przypadków). Istnieją pojedyncze doniesienia o przydatności badania FDG-PET w diagnostyce DFSP [8].

## DIAGNOSTYKA PATOLOGICZNA I PATOGENEZA MOLEKULARNA

Materiał do badania histopatologicznego uzyskiwany jest za pomocą biopsji gruboigłowej lub biopsji wycinającej zmiany. Biopsja aspiracyjna cienkoigłowa zwykle nie dostarcza odpowiedniej ilości materiału, wystarczającej do postawienia rozpoznania w przypadku zmian pierwotnych. Biopsja cienkoigłowa może okazać się przydatnym narzędziem w diagnostyce nowotworu u chorych wcześniej leczonych z powodu DFSP, przy podejrzeniu wznowy miejscowej [12].

Obraz histologiczny DFSP przypominać może obraz dobrze zróżnicowanego włókniakomięsaka (*fibrosarcoma*). Pierwotnie guz zlokalizowany jest w skórze i zbudowany z gęsto ułożonych, monomorficznych wrzecionowatych komórek z dużymi, wydłużonymi jądrami komórkowymi, które ogólnie charakteryzują się niewielkim polimorfizmem i niskim indeksem mitotycznym. Między komórkami jest mało zrębu z wtrętami kolagenu i kapilarami. Komórki organizują się w nieregularnie ułożone pęczki, często ułożone są w charakterystyczny wiatraczkowaty układ (*storiform pattern*). Taki rozkład komórek, ich koliste ułożenie, jest bardzo charakterystyczny dla DFSP [2, 4]. Dla omówionego poniżej podtypu fibrosarkomatycznego DFSP, o większym potencjale nawrotu i tworzenia zmian przerzutowych, bardziej swoisty jest jodełkowaty niż radialny układ komórek, widoczne są tu ogniska zwiększonej komórkowości, komórki mogą mieć większy rozmiar i wyższy indeks mitotyczny. Bardziej wyrażona może też być przemiana myksoidna komórek [4].

Główną cechą charakterystyczną DFSP jest skłonność do naciekania otaczających tkanek w znacznej odległości od centralnego ogniska nowotworu. Komórkowość jest większa w obrębie centrum

niż na obwodzie zmiany, gdzie dochodzi do wnikania i naciekania otaczającej skóry i tkanki podskórnej. Komórki nowotworowe wnikają pasmami między przegrody i zraziki tłuszczu tkanki podskórnej. Ta część nowotworu zawiera niewielką ilość komórek i na pierwszy rzut oka imituje prawidłową tkankę włóknistą. Powoduje to trudności w ocenie prawdziwego zakresu nowotworu i może być przyczyną dużego odsetka wznów po resekcji z dużym, wydawałoby się, marginesem tkanek zdrowych [2].

W diagnostyce różnicowej należy uwzględnić spektrum nowotworów łagodnych lub o niskim potencjale złośliwości zbudowanych z komórek wrzecionowatych, takich jak guzkowe zapalenie powięzi, *fibrous histiocytoma*, *solitary fibrous tumor*, nerwiakowłókniak, nerwiak osłonkowy, fibromatoza czy włókniakomięsak o niskim stopniu złośliwości histologicznej. Rzadko niektóre wysocze złośliwe nowotwory, takie jak *sarcoma synoviale* czy czerniak z komórek wrzecionowatych, mogą mieć podobny obraz mikroskopowy [13, 14].

Diagnostyka immunohistochemiczna pozwala na odróżnienie od innych zmian nowotworowych o pochodzeniu fibroblastycznym. W przeciwieństwie do *dermatofibroma* barwienie immunohistochemiczne w DFSP jest ujemne dla czynnika XIII, dodatnie zaś dla CD34 [14, 15]. Czułość tej metody różnicowania waha się, w różnych doniesieniach, od 84% do 100%. Raportowano także utratę ekspresji antygenu CD34 na powierzchni komórek nowotworu wraz z różnicowaniem się do bardziej agresywnej w przebiegu klinicznym fibrosarkomatycznej postaci choroby [14]. Stosunkowo niedawno wprowadzono do diagnostyki immunohistochemicznej nowy marker charakterystyczny dla DFSP – apolipoproteinę B [16].

Niezwykle istotne dla zrozumienia mechanizmu patogenetycznego, a także w diagnostyce i leczeniu DFSP okazało się wykrycie występującego niemal we wszystkich przypadkach tej choroby charakterystycznego zaburzenia chromosomalnego. Zmiana ta dotyczy chromosomu 22, który zawiera gen kodujący łańcuch  $\beta$  płytkopochodnego czynnika wzrostu (PDGFB protoonkogen c-sis; 22q13), oraz chromosomu 17. Na chromosomie 17 (17q22) zlokalizowany jest gen łańcucha  $\alpha 1$  kolagenu typu 1 (COLIA1), który koduje białko produkowane przede wszystkim przez fibroblasty. Wykazano, że chromosom pierścieniowy wykrywany w większości przypadków DFSP zawiera sekwencje chromosomów 17 i 22. Zarówno translokacja t(17;22)(q22;q13), jak i częściej występujące powstawanie dodatkowego pierścieniowatego chromosomu zbudowanego z t(17;22) skutkują fuzją PDGFB i COLIA1. Chociaż lokalizacja translokacji jest różna na chromosomie 17, to zawsze dotyczy obszaru powyżej egzonu 2 PDGFB na chromosomie 22. Obserwacje te sugerują, że zaburzona ekspresja PDGFB jest kluczowa dla onkogenezy w DFSP [5, 17, 19]. Produktem tego wadliwego genu jest białko fuzyjne COLIA1-PDGFB – łączy się

ono za pomocą wiązań siarczkowych w dimery ulegające procesom transformacji, po których są nie do odróżnienia od prawidłowego PDGF-BB [5]. Białko fuzyjne przez działanie auto- i parakrynnie aktywuje w sposób niekontrolowany receptor PDGFB. Receptor ten zbudowany jest z trzech domen: zewnątrzkomórkowej wiążącej ligand, śródbłonowej domeny aktywującej oraz cytoplazmatycznej domeny o aktywności kinazy tyrozynowej, wyzwalającej w odpowiedzi na związanie liganda wewnątrzkomórkową kaskadę sygnałową dotyczącą takich komórkowych procesów, jak proliferacja, chemotaksja czy apoptoza [2].

Przedstawiona powyżej patogeneza molekularna udowodniona została w doświadczeniach na komórkach NIH3T3, do których przeniesiono gen fuzyjny COLIA1-PDGFB, co skutkowało złośliwą transformacją tej linii komórkowej. Kluczową rolę, jaką odgrywa PDGF w genezie DFSP, potwierdza także to, że suramina (składnik o udowodnionej funkcji blokowania interakcji ligand-receptor PDGF-PDGFR) spowodowała cofnięcie się transformacji fenotypu indukowanego w komórkach NIH3T3 przez gen COLIA1-PDGFB [8, 18].

Dodatkowe pierścieniowe chromosomy zawierające gen fuzyjny COLIA1-PDGFB częściej spotykane są w przypadkach DFSP u dorosłych, w dziecięcych postaciach tej choroby u jej podłoża leży niezrównoważona translokacja (17;22) [20]. Przy pomocy FISH i/lub reakcji łańcuchowej polimerazy z użyciem odwrotnej transkrypcji (RT-PCR) istnienie genu fuzyjnego można wykryć nawet w 96% przypadków DFSP [16].

Wykrycie genetycznego podłoża tej choroby nowotworowej pozwoliło na wprowadzenie do leczenia nowych możliwości terapeutycznych dla zaawansowanych przypadków DFSP – przy pomocy inhibitorów kinaz tyrozynowych.

## PODTYPE HISTOLOGICZNE

Oprócz klasycznej postaci DFSP, która stanowi >90% przypadków, wyróżniono też warianty histologiczne: myksoidny, barwnikowy, postać dziecięcą (*Giant cell fibroma* – opisana powyżej) oraz postać fibrosarkomatyczną DFSP (FS-DFSP) – o zwiększonym ryzyku nawrotu miejscowego i tworzenia się zmian przerzutowych.

Postać myksoidna choroby nie różni się pod względem rokowania i przebiegu klinicznego od klasycznej postaci DFSP, jednak wyróżniono ją ze względu na konieczność odróżniania tej postaci nowotworu od innych mięsaków myksoidnych, takich jak *myxoid fibrosarcoma*, *inflammatory myxofibrosarcoma* czy *liposarcoma myxoides*. W obrazie histopatologicznym wyróżnia się obszary o pośredniej gęstości komórek wrzecionowatych, z obfitym gromadzeniem się mucyny wrażliwej na hialuronidazę. Guz jest dobrze unaczyniony, a obszary klasycznego obrazu DFSP znajdują się na brzegach zmiany [2].

Guz Bednara, czyli barwnikowa postać DFSP, jest rozpoznawany w blisko 1–5% przypadków, częściej u chorych rasy czarnej [7]. Zawiera komórki dendrytyczne gromadzące melaninę. Wszystkie podtypy DFSP zawierają charakterystyczny gen fuzyjny (17,22) oraz mogą zawierać utkanie FS-DFSP [3, 20].

Fibrosarkomatyczny wariant DFSP (FS-DFSP) jest rzadką postacią tej choroby, według różnych źródeł postać ta stanowi od 3% do 10% przypadków tego nowotworu. Istnieją doniesienia o zwiększonym ryzyku powstawania tej odmiany przy wznowie miejscowej po wcześniejszej nieradykalnej resekcji zmiany pierwotnej. Obszary wysoko zróżnicowanego nowotworu o zwiększonej komórkowości, wyższym indeksie mitotycznym oraz ogniskowej utracie CD34 zajmują od 20% do 80% masy nowotworu [1, 2]. Wykazano zwiększoną aktywność proliferacyjną komórek w zmianach o charakterze FS-DFSP [4]. Opisano także wzrost liczby kopii genu fuzyjnego COL11A-FDGB w obszarze przemiany fibrosarkomatycznej DFSP w stosunku do klasycznego DFSP w blisko 60% przypadków, jednak nie udowodniono wpływu tego wzrostu na przemianę złośliwą nowotworu, mechanizm ten wymaga dalszych badań [19]. Ta transformacja nowotworu w FS-DFSP wiąże się z bardziej agresywnym przebiegiem choroby, wyższym odsetkiem nawrotów po resekcji chirurgicznej oraz zwiększonym ryzykiem powstawania zmian przerzutowych [1, 2, 22, 23].

## LECZENIE

Podstawą leczenia DFSP jest chirurgiczne wycięcie zmiany. Celem jest wycięcie zmiany z udowodnionym w badaniu histopatologicznym szerokim marginesem zdrowej tkanki. Obecnie zalecany margines, z jakim powinno się usunąć zmianę, wynosi 3 cm (niezależnie od rozmiaru ogniska pierwotnego). Tak duży margines pozwala na zmniejszenie ryzyka nawrotu miejscowego choroby do ok. 10% (w porównaniu z historycznymi danymi, w których sięga ono nawet 60%) [10, 23, 25]. Ryzyko nawrotu choroby znacznie wzrasta (nawet do 50%) w przypadku zajętych przez nowotwór marginesów chirurgicznych, to, że u pozostałych 50% operowanych nieradykalnie choroba nie nawraca, tłumaczone jest jej stosunkowo łagodną biologią i przebiegiem [22, 27]. W przypadku stwierdzenia nawrotu zmiany konieczna jest reoperacja. Działanie takie często związane jest ze znacznym okaleczeniem i wymaga zastosowania przeszczepów skórnych lub plastyki przesuniętymi płatami skóry do pokrycia powstałej rany. Przed zastosowaniem zabiegów rekonstrukcyjnych konieczne jest upewnienie się o prawidłowości marginesów chirurgicznych usuniętego nowotworu, duże zabiegi przeszczepów skórnych powinny być odłożone do czasu uzyskania wyniku badania histopatologicznego, które określi radykalność mikroskopową zabie-

gu, jako że techniki chirurgii plastycznej mogą utrudnić wykrycie wczesnej wznowy miejscowej choroby [1, 23].

Zwiększone ryzyko nawrotu miejscowego choroby stwierdzono w przypadku:

- FS-DFSP, w tym przypadku rokowanie dodatkowo pogarszają zmiany ze stwierdzonymi w badaniu mikroskopowym ogniskami martwicy i pleomorficznymi komórkami [4] (odsetek nawrotów w przypadku zmiany FS-DFSP usuniętej z prawidłowym marginesem tkanek zdrowych wynosi 28%, a z marginesem zajętych przez nowotwór odsetek ten sięga nawet 100% [22]);
- większego indeksu mitotycznego;
- małych marginesów chirurgicznych otaczającej zmianę zdrowej tkanki;
- starszego wieku chorych (>50. roku życia) – odpowiadający za to mechanizm patogenetyczny nie jest jasny [8, 22].

Ze względu na dość duże ryzyko nawrotu po leczeniu chirurgicznym zalecana jest długotrwała obserwacja chorych, do pięciu lat po leczeniu, a nawet dłużej, co 6–12 miesięcy, ponieważ są doniesienia, że nawet 25% nawrotów występuje po czasie dłuższym niż 5 lat od operacji [8, 24, 26].

Zwiększone ryzyko nawrotu choroby po wycięciu ogniska pierwotnego, sięgające nawet 35%, stwierdza się w zmianach umiejscowionych na głowie i szyi. W tej lokalizacji uzyskanie tak dużego jak wyżej opisany marginesu często jest niemożliwe bez znacznego ubytku kosmetycznego (należy pamiętać, że ze względu na duże ryzyko nacieku zmiany umiejscowione na skórze głowy muszą być usuwane z warstwą okostnej kości czaszki) [28].

W przypadku takich trudnych lokalizacji, gdzie uzyskanie właściwego marginesu chirurgicznego może okazać się niemożliwe, przydatne może być użycie metody mikrograficznej chirurgii sposobem Mohsa. Metoda ta w leczeniu DFSP jak dotąd nie wyparła tradycyjnego szerokiego wycięcia zmiany. Nie przeprowadzono też jak dotąd randomizowanego badania porównującego skuteczność tych dwóch metod. Według niektórych doniesień dzięki zastosowaniu tej metody można zmniejszyć odsetek wznow miejscowych DFSP do ok. 2% [5, 29]. Metoda jest pracochłonna, wymaga specjalistycznego sprzętu i wykwalifikowanej kadry. Polega na maksymalnym oszczędzeniu tkanek niezajętych przez nowotwór poprzez mapowanie tkanek. W znacznym uproszczeniu: wycinany jest nowotwór w minimalnym marginesie tkanek zdrowych, następnie usunięty preparat analizowany jest przez patologa (barwienie H-E, a także immunohistochemicznie na obecność CD34) i jeśli w marginesach znajdowany jest nowotwór, to z miejsca, z którego ten odcinek nowotworu został wycięty, wycinany jest kolejny skrawek skóry i znów badany, aż do uzy-

skania wolnych od nowotworu marginesów chirurgicznych [29]. Jest to metoda przydatna w terapii zmian w lokalizacjach anatomicznych, gdzie szerokie wycięcie zmiany może wiązać się ze znacznym okaleczeniem i oszpeceniem chorego, oraz u dzieci [1]. Sprawdza się w przypadku zmian położonych powierzchownie, w związku z tym prawdopodobnie nie jest przydatna w leczeniu nawrotowego DFSP, które wykazuje tendencję do głębszego i bardziej inwazyjnego wzrostu [8].

## RADIOTERAPIA

DFSP jest nowotworem promienioczułym. Udowodniono skuteczność radioterapii stosowanej jako leczenie uzupełniające w zmniejszeniu odsetka nawrotów choroby u chorych z wąskim lub zajęтым przez nowotwór marginesem chirurgicznym. Wskazana jest ona także u chorych z dużymi zmianami lub kiedy uzyskanie wolnego od nowotworu marginesu jest niemożliwe. Zalecane dawki (standardowe frakcjonowanie) to 60 Gy, gdy marginesy są dodatnie w badaniu mikroskopowym (resekcja R1). Ryzyko ciężkich działań niepożądanych radioterapii jest małe. Radioterapia powinna też być rozważona w przypadku zmian nieresekcyjnych lub jeśli operacja niesłaby ze sobą zbyt duże ryzyko okaleczenia [1, 8, 26, 30].

## LECZENIE ZMIAN NIERESEKCYJNYCH ORAZ PRZERZUTOWYCH

Leczenie przerzutowego i miejscowo zaawansowanego DFSP do czasu wprowadzenia terapii celowanej z zastosowaniem inhibitorów kinaz było trudne i często wiązało się z niepowodzeniem. Mimo licznych prób nie wykazano skuteczności tradycyjnych chemioterapeutyków (między innymi ifosfamid, metotreksat) w leczeniu rozsiewu choroby. Jeśli jest to możliwe, należy rozważyć chirurgiczną resekcję zmian przerzutowych z płuc oraz limfadenektomię w przypadku przerzutów do węzłów chłonnych [8]. Przełomem w leczeniu zaawansowanego oraz przerzutowego DFSP okazało się wprowadzenie do leczenia imatynibu. Imatynib (Glivec®, Novartis) jest pierwszym inhibitorem kinaz tyrozynowych, blokującym działanie kilku kinaz tyrozynowych, które uczestniczą w procesie nowotworzenia. Te enzymy to między innymi BCR-ABL w przewlekłej białaczce szpikowej (zarejestrowany do leczenia w 2001 roku) oraz KIT u chorych na nowotwory podścieliskowe przewodu pokarmowego (GIST, tu stosowany od 2002 roku) [31]. Odkrycie mechanizmu patogenetycznego odpowiedzialnego za rozwój DFSP, czyli nadmierne pobudzenia sygnałów PDGFB-PDGFRβ na skutek działania genu fuzyjnego COLIA1-PDGFB, pozwoliło na poszukiwanie terapii celowanej, którą okazał się imatynib hamujący działanie kinazy PDGFRβ [20]. Dzięki blokowaniu kinazy tyrozynowej PDGFR w komórkach

DFSP ulega zmniejszeniu aktywność enzymów kinazy. Związanie z imatynibem skutkuje zahamowaniem proliferacji oraz indukcją apoptozy, co wskazuje, że aktywacja szlaku kinazy tyrozynowej receptora PDGFB jest podstawowa w patogenezie choroby i stanowi klucz do wzrostu komórek nowotworowych. Zaburzenie tego bodźca stymulującego, skutkujące efektem terapeutycznym, zostało udowodnione w badaniach *in vitro* [1, 5].

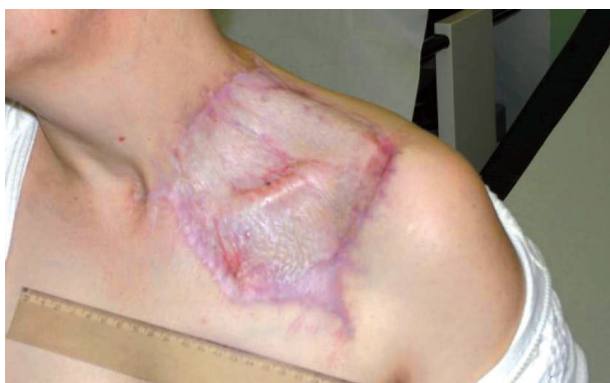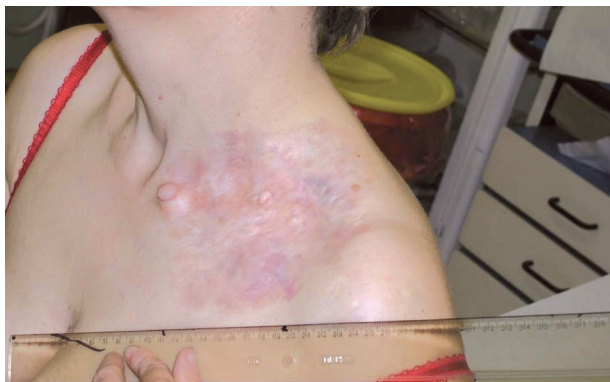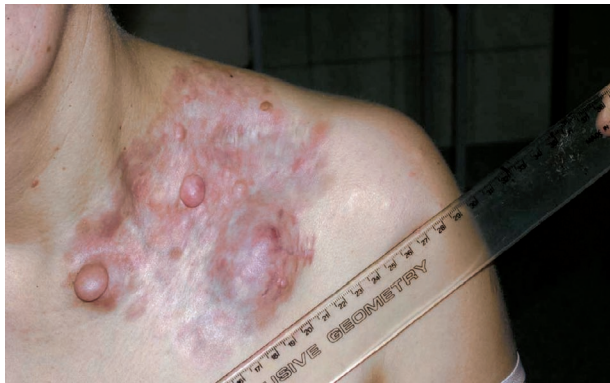Po opublikowaniu pojedynczych doniesień stwierdzających skuteczność imatynibu w przypadku zaawansowanych/przerzutowych DFSP przedstawiono wyniki badania II fazy B2225, które oceniało aktywność imatynibu w zaawansowanych nowotworach złośliwych potencjalnie wrażliwych na imatynib. Grupa badana obejmowała 12 chorych z DFSP, z czego u 4 (33%) uzyskano całkowitą odpowiedź, u 6 (50%) – częściową odpowiedź na leczenie, jeden chory (8%) miał progresję choroby i jeden nie zgłosił się na kontynuację leczenia. Średni czas do progresji wyniósł 23,9 miesiąca [27]. W 2007 roku na corocznym zjeździe Amerykańskiego Towarzystwa Onkologów Klinicznych (ASCO) zaprezentowano wyniki badania na grupie 25 chorych na miejscowo zaawansowane DFSP leczonych imatynibem. U 36% uzyskano odpowiedź ze średnim zmniejszeniem masy nowotworu o 20%. W czerwcu 2010 roku opublikowano wyniki łączne badań II fazy na grupie 24 chorych na nieresekcyjne/przerzutowe DFSP leczonych imatynibem, w grupie tej 11 chorych (45,9%, w tym 5 z FS-DFSP) miało częściową odpowiedź na leczenie, stabilizację choroby stwierdzono u 6 chorych (25%), progresję zaś u 4 chorych (16,6%, z czego u jednego chorego nie wykryto translokacji t(17,22), dwóch zaś miało podtyp FS-DFSP). U trzech chorych ocena skuteczności leczenia była niemożliwa. Badanie to nie wykazało różnicy skuteczności między dawką imatynibu 400 mg na dobę a dawką 800 mg na dobę, w związku z tym autorzy pracy zasugerowali dawkę niższą jako odpowiednią do rozpoczęcia leczenia [32]. Na małej grupie chorych udowodniono także skuteczność imatynibu w pediatrycznej grupie chorych, gdzie zastosowanie imatynibu u trojga chorych na DFSP dzieci spowodowało zmniejszenie masy nowotworu i doszczętną resekcję zmiany bez konieczności wykonania rozległej, okaleczającej operacji [33].

Leczenie imatynibem jest skuteczne niezależnie od stopnia ekspresji zaburzonego PDGF, nawet niska aktywność kinazy tyrozynowej może być kluczowa w patogenezie rozwoju nowotworu. Tak więc wysokie stężenie fosforylowanej kinazy nie jest konieczne do przewidzenia odpowiedzi na terapię [5, 32].

Dalszych badań wymaga zastosowanie imatynibu w terapii indukcyjnej przed operacją w przypadku dużych, pierwotnie zaawansowanych miejscowo zmian oraz tam, gdzie uzyskanie odpowiednich marginesów może być trudne, a zmniejszenie guza za pomocą terapii celowanej pozwoliłoby na pełne wyleczenie

#### RYCINA 1.

Fotografie zaawansowanego DFSP okolicy nadobojczykowej przed leczeniem i po leczeniu imatynibem, a następnie po resekcji resztkowego nowotworu. Obecnie chora ta pozostaje bez nawrotu choroby przez 4 lata po leczeniu.



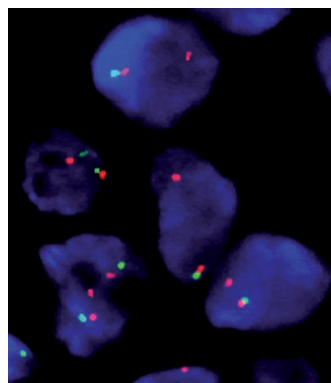
chorego (ryc. 1). Dotychczasowe doniesienia są bardzo obiecujące [8, 18, 34]. Konieczna jest także ocena skuteczności imatynibu w terapii adjuwantowej w przypadku zmian nieusuniętych radykalnie, o dużym ryzyku nawrotu.

Terapia imatynibem jest ogólnie dobrze tolerowana, jednak należy pamiętać o możliwości wystąpienia działań niepożądanych, takich jak: najczęściej występująca retencja płynów i obrzęki, zaburzenia hematologiczne, zmniejszenie, biegunki, nudności, wymioty, wysypki skórne czy zaburzenia metaboliczne (zwiększenie aktywności enzymów wątrobowych, hipofosfatemia czy zaburzenia w metabolizmie glukozy) [35, 36].

Ponieważ działanie imatynibu w DFSP oparte jest na blokowaniu konkretnych kinaz, których funkcjonowanie zostało zaburzone na skutek rearanżacji genów, tylko chorzy na DFSP ze stwierdzonymi tego typu zaburzeniami molekularnymi mogą odnieść korzyść z takiej terapii (ryc. 2). Stanowią oni znaczną większość (>90%) przypadków, ale i tak przed rozpoczęciem terapii należy wykonać badanie FISH lub PCR w poszukiwaniu genu fuzyjnego *COL1A1A-PDGFB*, ponieważ leczenie chorych bez tej mutacji mija się z celem i tylko naraża ich na działania niepożądane takiego leczenia [1, 32, 37].

#### RYCINA 2.

Rearanżacja genu *PDGFB* stwierdzona w badaniu FISH (jedna kopia – czerwona sonda) (dzięki uprzejmości prof. Marii Dębiec-Rychter).



## Piśmiennictwo

1. Lemm D., Mügge L.O., Mentzel T., Höffken K.: Current treatment options in dermatofibrosarcoma protuberans. *J. Cancer Res. Clin. Oncol.* 2009; 135: 653-665.
2. Sanmartín O., Llombart B., López-Guerrero J.A., Serra C., Requena C., Guillén C.: Dermatofibrosarcoma protuberans. *Actas Dermosifiliogr.* 2007; 98(2): 77-87.
3. Dimitropoulos V.: Dermatofibrosarcoma protuberans. *Dermatologic Therapy* 2008; 21: 428-432.
4. Minter R., Reith J., Hochwald S.: Metastatic Potential of Dermatofibrosarcoma Protuberans with Fibrosarcomatous change. *Journal of Surgical Oncology* 2003; 82: 201-208.
5. McArthur G.: Molecular Targeted treatment for Dermatofibrosarcoma protuberans. *Seminars In Oncology* 2004; 31: 30-36.

6. Rouhani P, Fletcher C., Devesa S. et al.: Cutaneous soft tissue sarcoma incidence patterns in the U.S. *Cancer* 2008; 113: 616-27.
7. Crisicione V, Weistock M.: Descriptive epidemiology of dermatofibrosarcoma protuberans In the United States 1973-2002. *J. Am. Acad. Dermatol.* 2007; 56: 968-973.
8. McArthur G.: Dermatofibrosarcoma protuberans: recent clinical Progress. *Annals of Surgical Oncology* 2007; 14(10): 2876-2886.
9. Pearce M.S., Parker L., Cotterill S.J.: Skin cancer in children and young adults: 28 years' experience from the Northern Region Young Person's Malignant Disease Registry, UK. *Melanoma Res.* 2003 Aug; 13(4): 421-6.
10. Kimmel Z., Ratner D., Kim J. et al.: Peripheral excision margins for dermatofibrosarcoma protuberans: A meta-analysis of spatial data. *Annals of Surgical Oncology* 2006; 14(7): 2113-2120.
11. Martin L., Piette F., Blanc P. et al.: Clinical variants of protuberant stage of dermatofibrosarcoma protuberans. *British Journal of Dermatology* 2005; 153: 932-936.
12. Mendenhall W., Zlotecki R., Scarborough M.: Dermatofibrosarcoma Protuberans. *Cancer* 2004; 101(11): 2503-2508.
13. Domanski H., Gustafson P.: Cytologic features of primary, recurrent and metastatic dermatofibrosarcoma protuberans. *Cancer (Cancer Cytopathol.)* 2002; 96: 351-61.
14. Haycox C., Odand P., Obricht S.: Immunohistochemical characterization of dermatofibrosarcoma protuberans with practical applications for diagnosis and treatment. *J. Am. Acad. Dermatol.* 1997; 37: 438-44.
15. Hsi E., Nickoloff B.: Dermatofibroma and dermatofibrosarcoma protuberans: an immunohistochemical study reveals distinctive antigenic profiles. *Journal of Dermatological Science* 1996; 11: 1-9.
16. Patel K., Szabo S., Hernandez V. et al.: Dermatofibrosarcoma protuberans COL1A1-PDGFB fusion is identified in virtually all dermatofibrosarcoma protuberans cases when investigated by newly developed multiplex reverse transcription polymerase chain reaction and fluorescence in situ hybridization assays. *Human Pathology* 2008; 39: 184-193.
17. Shimizu A., O'Brien K.P., Sjöblom T. et al.: The Dermatofibrosarcoma Protuberans-associated Collagen Type I $\alpha$ 1/Platelet-derived Growth Factor (PDGF) B-Chain Fusion Gene Generates a Transforming Protein That Is Processed to Functional PDGF-BB. *Cancer Res.* 1999; 59: 3719-3723.
18. Rutkowski P., Woźniak A., Świtaj T.: Advances in molecular characterization and targeted therapy in dermatofibrosarcoma protuberans (DFSP). *Sarcoma In Press* 2011.
19. Linn S., West R., Pollack J. et al.: Gene Expression Patterns and gene copy number changes in dermatofibrosarcoma protuberans. *American Journal of Pathology* 2003; 163: 2383-2395.
20. Sirvent N., Maire G., Pedeutour F.: Genetics of dermatofibrosarcoma protuberans family of tumors: from ring Chromosomes to tyrosine kinase inhibitor treatment. *Genes, Chromosomes and Cancer* 2003; 37: 1-19.
21. Abbott J.J., Erickson-Johnson M., Wang X. et al.: Gains of COL1A1-PDGFB genomic copies occur in fibrosarcomatous transformation of dermatofibrosarcoma protuberans. *Modern Pathology* 2006; 19: 1512-1518.
22. Browne W., Antonescu C., Leung D. et al.: Dermatofibrosarcoma protuberans – A Clinicopathologic analysis of patients treated and followed at a single institution. *Cancer* 2000 June 15; 88: 2711-2720.
23. Heuvel S., Suurmeijer A., Pras E. et al.: Dermatofibrosarcoma protuberans: Recurrence is related to the adequacy of surgical margins. *EJSO* 2010; 36: 89-94.
24. Mięśaki tkanek miękkich u dorosłych. Rutkowski P., Nowecki Z. (red.). Warszawa 2009: 207-213.
25. Farne J., Ammori J., Zager J. et al.: Dermatofibrosarcoma protuberans: How wide should we resect? *Ann. Surg. Oncol* 2010; 17: 2112-2118.
26. Chang C.K., Jacobs I.A., Salti G.I.: Outcomes of surgery for dermatofibrosarcoma protuberans. *EJSO* 2004; 30: 341-345.
27. Fields R., Hameed M., Li-Xuan Q. et al.: Dermatofibrosarcoma protuberans (DFSP): Predictors of recurrence and the use of systematic therapy. *Ann. Surg. Oncol.* 2011 Feb; 18(2): 328-36.
28. Loss L., Zetouni N.: Management of scap Dermatofibrosarcoma Protuberans. *Dermatol. Surg.* 2005; 31: 1428-1433.
29. Paradisi A., Abeni D., Rusciani A. et al.: Dermatofibrosarcoma protuberans: Wide local excision vs. Mohs micrographic surgery. *Cancer Treatment Reviews* 2008; 34: 728-736.
30. Ballo M., Zagars G., Pisters P. et al.: The role of radiation therapy in the management of dermatofibrosarcoma protuberans. *Int. J. Radiation Oncology Biol. Phys.* 1998; 40: 823-827.
31. Savage D., Antman K.: Imatinib mesylate – a new oral targeted therapy. *N. Engl. J. Med.* 2002; 346: 683-693.
32. Rutkowski P., van Glabbeke M., Rankin C. et al.: Imatinib Mesylate in advanced Dermatofibrosarcoma protuberans: pooled analysis of two phase II clinical trials. *Journal of Clinical Oncology* 2010; 28: 1772-1779.
33. Gooskens S., Oranje A., van Adrichem L. et al.: Imatinib mesylate for children with dermatofibrosarcoma protuberans. *Pediatr. Blood Cancer* 2010; 55: 369-373.
34. Rutkowski P., Dębiec-Rychter M., Nowecki Z., Michej W., Symonides M., Ptaszynski K., Ruka W.: Treatment of advanced dermatofibrosarcoma protuberans with imatinib mesylate with or without surgical resection. *J. Eur. Acad. Dermatol. Venereol.* 2011 Mar; 25(3): 264-70 [online: doi: 10.1111/j.1468-3083.2010.03774].
35. Joensuu H., Trent J., Reichardt P.: Practical management of tyrosine kinase inhibitor-associated side effects in GIST. *Cancer Treatment Reviews* 2011; 37: 75-88.
36. Breccia M., Alimena G.: The metabolic consequences of imatinib mesylate: Changes on glucose, lipidic and bone metabolism. *Leukemia Research* 2009; 33(7): 871-875.
37. Kerob D., Pedeutour F., Leboeuf C. et al.: Value of cytogenetic analysis in the treatment of dermatofibrosarcoma protuberans. *J. Clin. Oncol.* 2008 Apr 1; 26(10): 1757-9.

#### Adres do korespondencji:

lek. Hanna Kosela  
Klinika Nowotworów Tkanek Miękkich, Kości i Czerniaków  
Centrum Onkologii – Instytut im. Marii Skłodowskiej-Curie  
ul. W.K. Roentgena 5, 02-781 Warszawa  
tel.: (22) 546-20-31  
e-mail: haniczka@tlen.pl