

# Płyn w worku osierdziowym zagrażający tamponadą serca u chorych onkologicznie – standardy diagnostyki i leczenia

Pericardial effusion endangering cardiac tamponade in cases of patients suffering for malignant diseases – diagnostics and management

*lek. Artur Matyszewski<sup>1,2</sup>, lek. Ksenia Barbara Krawentek-Matyszewska<sup>1</sup>*

<sup>1</sup> Oddział Chorób Wewnętrznych, Kardiologii i Nadciśnienia Tętniczego Samodzielnego Publicznego Szpitala Wojewódzkiego w Suwałkach

Ordynator: lek. Jerzy Korszun

<sup>2</sup> Klinika Onkologii Wojskowego Instytutu Medycznego w Warszawie  
Kierownik Kliniki: prof. dr hab. n. med. Cezary Szczylik



## STRESZCZENIE

Obecność płynu w worku osierdziowym zagrażająca tamponadą serca jest stanem bezpośredniego zagrożenia życia. Najważniejsze w takim przypadku są: rozpoznanie, ustalenie wskazań do perikardiocentezy i drenaż jamy osierdza. Etiologia u chorych onkologicznie jest identyczna jak u pozostałych chorych, zmieniają się jedynie proporcje i udział poszczególnych czynników.

Przyczyną tamponady serca będącą największym problemem terapeutycznym jest zapalenie osierdza przebiegające z udziałem komórek nowotworowych – najczęściej dochodzi do niego w przebiegu raków niedrobnokomórkowych płuc, chłoniaków śródpiersia, białaczek, raka przełyku, raka piersi, złośliwych międzybłoniaków i w niektórych przypadkach zaawansowanego raka jajnika, gruczołu krokowego czy czerniaka.

Przebieg kliniczny i nasilenie objawów są bezpośrednio uzależnione od stopnia zaburzeń hemodynamicznych będących skutkiem upośledzonego napełniania krwią jamy serca oraz czasu narastania płynu w worku osierdziowym.

Klasyczna triada objawów Becka występuje tylko u części chorych. Natomiast u niemal wszystkich stwierdza się spadek tolerancji wysiłku, duszność spoczynkową, tachykardię i tętno dziwaczne. Kluczową rolę w diagnostyce i ustaleniu wskazań do interwencji zabiegowej odgrywa echokardiografia przezklatkowa.

Podstawową metodą leczenia w większości przypadków jest perikardiocenteza i drenaż jamy osierdza. Płyn uzyskany z jamy osierdza stanowi cenny materiał diagnostyczny, pomocny w postawieniu ostatecznego rozpoznania. Ogólnoustrojowe leczenie przyczynowe bywa rozszerzane o terapię doosierdziową (wlewy substancji leczniczych), a w przypadku zapalenia osierdza z udziałem komórek nowotworowych stosowana jest paliatywna chemioterapia doosierdziowa. Pacjenci po perikardiocentezie powinni być obserwowani w warunkach oddziału intensywnej terapii.

**SŁOWA KLUCZOWE:** wysięk osierdziowy, tamponada osierdza, zapalenie osierdza, perikardiocenteza

## ABSTRACT

Pericardial effusion endangering cardiac tamponade is a condition of high risk of life loss. In case of endangering cardiac tamponade the most important are: fast diagnosis, pericardiocentesis and drainage of the pericardial cavity. Etiology of cardiac tamponade is the same in cases of patients suffering for malignant disease and others patients – one and only difference is the proportion of etiological factors. The most problematical in clinical management are usually cases of pericarditis caused by neoplastic cells – most often in course of non-microcellular pulmonary carcinoma, mediastinal lymphomas, leukemias, esophageal cancer, breast cancer, malignant mesotheliomas, metastatic ovarian, prostate cancer or melanoma. Clinical course and increasing of symptoms are directly dependent on grade of heart's hemodynamic incompetence caused by decrease of blood's inflow into the heart's cavities. Symptoms are also dependent on time during the liquid increase its' value inside the pericardial cavity. Some patients usually don't present the classic Beck's triad of symptoms. Almost every single patient who is endangered cardiac tamponade presents other symptoms like: decrease of physical efficiency, static dyspnea, tachycardia and pulsus paradoxalis. Key role in diagnostics and assignment of indication for invasive intervention belongs to transthoracic echocardiography. Main and the most important procedures in most of cases of cardiac tamponade are pericardiocentesis and drainage of pericardial cavity. Evacuated liquid is a very valuable diagnostic material which can be helpful in final diagnosis' establishment. Systemic causal treatment sometimes is added by intrapericardial infusions – in cases of neoplastic pericarditis there is a place of palliative intrapericardial administration of chemotherapeutics. Patients after the pericardiocentesis procedure should be admitted to Intensive Care Unit or Department and carefully observed.

**KEY WORDS:** pericardial effusion, cardiac tamponade, pericarditis, pericardiocentesis

## WSTĘP

Płyn w worku osierdziowym zagrażający tamponadą serca i sama tamponada serca u pacjentów onkologicznych – temat jest intrygujący, choć właśnie sam tytuł został wybrany, żeby wykazać w nieco przewrotny sposób, iż standardy diagnostyki i leczenia chorych onkologicznie nie różnią się znacząco od obowiązujących u chorych nieobarczonych chorobą nowotworową. U chorych onkologicznie zmieniają się proporcje i udział czynników etiologicznych tamponady i dodatkowo może dojść do – stwarzającego największy problem terapeutyczny – zapalenia osierdzia przebiegającego z udziałem komórek nowotworowych.

Najważniejszą kwestią, czy to u chorych z chorobą nowotworową, czy u pozostałych chorych, jest trafne i sprawne rozpoznanie zagrożenia tamponadą lub samej tamponady serca oraz odpowiednio szybka perikardiocenteza, wykonanie pełnej diagnostyki ewakuowanego płynu oraz zdecydowane podjęcie leczenia przy czynowego lub objawowego (paliatywnego).

Należy jednakowoż pamiętać, że nie w każdej sytuacji płyn należy ewakuować z osierdzia – przy braku zagrożenia tamponadą często wystarczy podjęcie leczenia przyczynowego, jak nieraz ma to miejsce w hemodializoterapii w mocznicowym zapaleniu osierdzia, po skompensowaniu niewyrównanej niewydolności

wątroby [1] czy wreszcie – leczeniu operacyjnym dobrze znanego ginekologom zespołu Meigsa [2].

## DEFINICJA

Tamponada serca jest stanem bezpośrednio zagrażającym życiu, do którego dochodzi, gdy wzrost ciśnienia płynu w worku osierdziowym upośledza napełnianie jam serca, zwłaszcza prawego przedsionka i prawej komory. Obraz kliniczny bywa zróżnicowany w zależności od stopnia upośledzenia rzutu serca – od niewielkiej duszności, przez tachykardię, do wstrząsu kardiogenego z nagłym zatrzymaniem krążenia włącznie [1, 3–6].

## PATOFIZJOLOGIA

W warunkach fizjologicznych pomiędzy blaszkami: wewnętrzną (osierdziem trzewnym zwanym zwyczajowo nasierdziem) a zewnętrzną (osierdziem ściennym), znajduje się niewielka ilość surowiczego płynu, który zapobiega wzajemnemu tarciu blaszek oraz optymalizuje warunki pracy serca, zawieszony w klatce piersiowej na głównych naczyniach krwionośnych.

Z uwagi na budowę histologiczną (duża ilość włókien kolagenowych) osierdzie trzewne wykazuje niewielką rozciągliwość, dlatego szybko narastająca nawet niewielka ilość płynu w worku

osierdziowym powoduje gwałtowne narastanie w jego obrębie ciśnienia i następcze konsekwencje hemodynamiczne. Z kolei powolne narastanie ilości płynu wpływa na wzrost elastyczności błony zewnętrznej osierdzia i do pewnej wartości krytycznej może przebiegać bezobjawowo przy stosunkowo dużej objętości płynu. Narastanie ciśnienia w worku osierdziowym upośledza napełnianie jam serca i zaburza prawidłowy stosunek między jamami lewego i prawego serca. Konsekwencją jest powstanie swoistego dla tamponady objawu, tj. tętna dziwaczного (znanego również jako paradoksalne).

Jako tętno dziwaczne określa się spadek ciśnienia skurczowego o co najmniej 10 mmHg w czasie wdechu. W jego trakcie, w wyniku obniżania się ciśnienia w klatce piersiowej i jamie osierdzia dochodzi do zwiększenia napełniania prawej komory. Brak możliwości dalszego rozszerzania się prawej komory w kierunku ściany wolnej prowadzi do uwypuklenia się przegrody międzykomorowej w stronę lewej komory. Na skutek tego napełnianie lewej komory, a w konsekwencji również wielkość jej objętości wyrzutowej, ulega zmniejszeniu, co przekłada się na obniżenie ciśnienia skurczowego [1, 3–6].

## ETIOLOGIA

Tamponada serca najczęściej powstaje:

- w przebiegu zapalenia osierdzia (choroby nowotworowe, zespół mocznicowy, choroby o podłożu reumatologicznym przebiegające z autoagresją, zespół pokardiotomijny, gruźlica, skrajnie niewyrównana niewydolność wątroby)
- w wyniku uszkodzenia naczyń wieńcowych lub samej ściany serca (urazy, późne powikłania zawału serca, powikłania po zabiegach inwazyjnych, choroby nowotworowe)
- w patologii naczyń chłonnych (przyczyny jatrogenne, choroby nowotworowe)
- jako powikłanie rozwarstwienia aorty wstępującej [1, 3–7].

## SYMPTOMATOLOGIA

Sztandarowymi objawami tamponady, opisywanymi w każdym, nawet podstawowym podręczniku, są: hipotonia, poszerzenie żył szyjnych i ciche tony serca – jest to tzw. triada Becka [1, 3]. Klasyczne, „podręcznikowe” objawy stwierdzane są jedynie u części pacjentów. Przebieg kliniczny tamponady jest zróżnicowany i w znacznej mierze zależy od ciężkości jej powikłań hemodynamicznych. Niemal wszyscy chorzy zgłaszają ograniczenie tolerancji wysiłku i duszność spoczynkową. U większości z nich stwierdza się tachykardię (wyjątek mogą stanowić pacjenci z zaburzeniami przewodzenia pierwotnymi i wtórnymi – zwłaszcza w przebiegu zaawansowanej niewydolności nerek, skrajnej niedoczynności tarczycy, dyselektroliemii, najczęściej z hiperkaliemią,

oraz powikłań po chemioterapeutykach, zwłaszcza pochodnych platyny).

Hipotonia może nie występować we wczesnym okresie tamponady z uwagi na początkową wydolność mechanizmów kompensacyjnych lub z powodu nadciśnienia tętniczego. Objaw tętna dziwaczного może nie występować u chorych:

- z pierwotnie istotnie podwyższonym ciśnieniem rozkurczowym i późnorozkurczowym w lewej komorze serca
- we wstrząsie:
  - ze skrajnie niskim ciśnieniem tętniczym
  - z szybką niemiarną czynnością serca (migotaniem przedsionków lub trzepotaniem przedsionków ze zmiennym przewodzeniem przedsionkowo-komorowym)
- z dużego stopnia niedomykalnością zastawki aortalnej
- z tzw. tamponadą regionalną (miejscowy ucisk jam serca będący najczęściej powikłaniem zabiegów kardiochirurgicznych w postaci miejscowych krwiaków czy zlokalizowanego wysięku).

Należy jednakowoż mieć na uwadze, że tętno dziwaczne może występować bez obecności tamponady u chorych z astmą oskrzelową lub przewlekłą obturacyjną chorobą płuc, w zatorowości płucnej lub wstrząsie hipowolemicznym, niezależnie od jego przyczyny [1, 3–6].

## BADANIA DODATKOWE

W diagnostyce tamponady serca w EKG można zaobserwować niskonapięciowe zespoły QRS (zwykle poniżej 0,5 mV w odprowadzeniach kończynowych) oraz (rzadziej) zmienne maksymalne wychylenie zespołów QRS, które odpowiada balotowaniu serca w worku osierdziowym wypełnionym dużą ilością płynu (tzw. tańczącemu sercu). W RTG klatki piersiowej zauważalne poszerzenie sylwetki serca przy prawidłowym obrazie mięszu płucnego obserwowane jest przy przynajmniej 250 ml płynu. W tym miejscu należy dodać, iż wyżej opisane badania nie należą do kanonu diagnostycznego w tamponadzie serca, a ich wyniki mogą jedynie sugerować rozpoznanie [1, 3–6].

Najważniejszym badaniem umożliwiającym rozpoznanie tamponady jest echokardiografia przezklatkowa. Metoda ta pozwala na szybką przyłóżkową ocenę zaawansowania tamponady, ewentualne ustalenie jej przyczyny (np. tętniak rozwarstwiający aorty wstępującej) czy określenie wskazań do perikardiocentezy. Do najważniejszych parametrów ocenianych w badaniu należą: objętość płynu w worku osierdziowym, rozkurczowe zapadanie się jam prawego serca (u chorych bez przerostu w przebiegu nadciśnienia płucnego) czy lewego przedsionka (objaw najbardziej swoisty, jednak wykazywany jedynie u 25–30% chorych) (ryc. 1),

występowanie w czasie wdechu istotnej zmienności napływu przez zastawkę trójdzielną (zwiększenie o 50%) (ryc. 2) i mitralną (zmniejszenie o 25%) (ryc. 3) oraz zmniejszenie ruchomości oddechowej żyły głównej dolnej na skutek wzrostu ośrodkowego ciśnienia żylnego [1, 3–6].

Tomografia komputerowa i badanie rezonansu magnetycznego są technikami szczególnie przydatnymi w ocenie stosunków anatomicznych zmian, które są trudne bądź niemożliwe do pełnego uwidocznienia w badaniu echokardiograficznym – dotyczy to zwłaszcza krwiaków po zabiegach kardiologicznych, urazach (głównie penetrujących) oraz nowotworów naciekających worka osierdziowego lub główne naczynia krwionośne [1, 3, 5–8].

Cewnikowanie serca jest metodą zarezerwowaną dla kardiologów i kardiochirurgów, wydaje się ona przydatna nie tyle w samej diagnostyce pierwotnej, ile w niektórych przypadkach w ocenie skuteczności podjętego leczenia i ustalaniu strategii dalszego postępowania [3, 6].

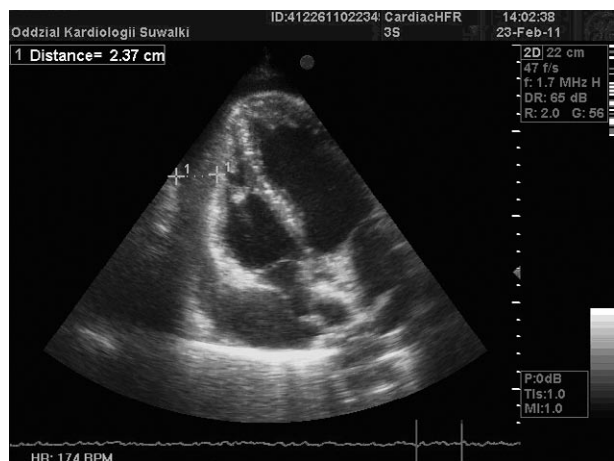## LECZENIE

Podstawową metodą leczenia tamponady serca jest drenaż jamy osierdzia – najlepiej (I klasa zaleceń w leczeniu chorób osierdzia wg Europejskiego Towarzystwa Kardiologicznego) z wykonaniem perikardiocentezy [3–6, 8–14].

W Polsce najbardziej popularne są zestawy do nakłucia metodą Seldingera oraz zestawy do drenażu bezpośredniego na igłę punkcyjnej. W badaniu echokardiograficznym w projekcji przymostkowej ocenia się ilość płynu pomiędzy osierdziem ściennym a wolną ścianą prawej komory serca w miejscu typowym dla nakłucia (ryc. 4).

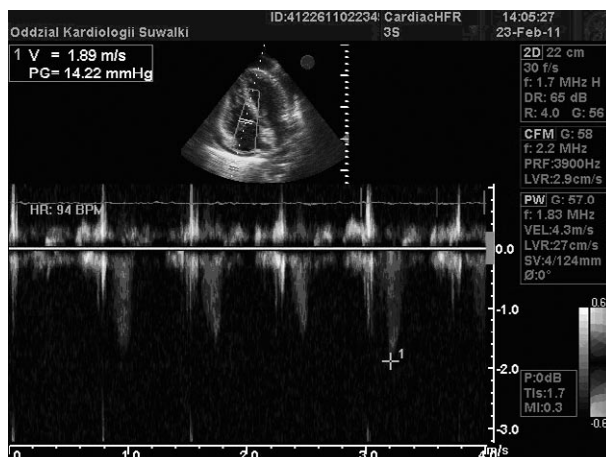
RYCINA 1.

Echokardiografia przekłatkowa – zapadanie się ścian prawej komory, prawego i lewego przedsionka w przebiegu wysiękowego zapalenia osierdzia zagrażającego tamponadą serca. 36-letni chory ze złośliwym międzybłonniakiem osierdzia i opłucnej oraz niedrobnokomórkowym rakiem płuc.



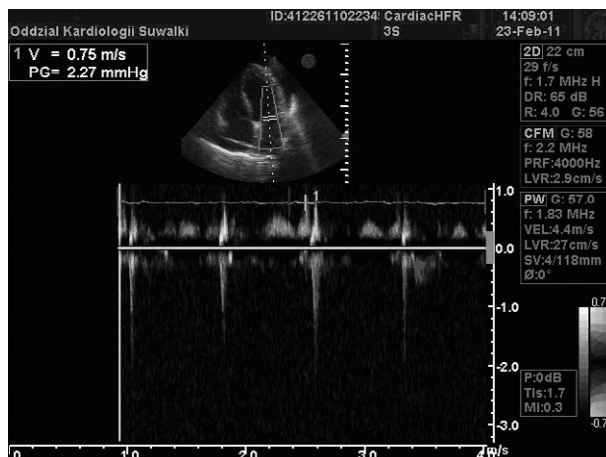
RYCINA 2.

Istotna zmienność (> 50%) napływu trójdzielnego.



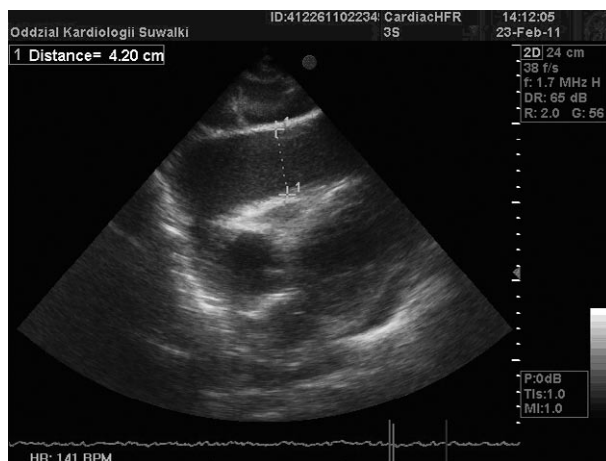RYCINA 3.

Istotna zmienność (> 25%) napływu mitralnego.



RYCINA 4.

Pomiar warstwy wolnego płynu w typowym miejscu nakłucia jamy osierdzia (4,2 cm – ilość ewakuowanego za pierwszym razem po perikardiocentezie płynu przekroczyła 2300 ml) u chorego z nowotworowym wysiękowym zapaleniem osierdzia zagrażającym tamponadą serca.



W większości polskich ośrodków przyjmuje się, iż minimalna grubość warstwy wolnego płynu gwarantująca bezpieczne wykonanie perikardiocentezy wynosi 10 mm [3, 6]. Klasycznie igłę wkłwa się do przestrzeni pomiędzy wyrostkiem mieczykowatym mostka a lewym łukiem żebrowym pod kątem ostrym, kierując się na wyrostek barkowy lewej łopatki [3, 6]. Innym wariantem nakłucia w miejscu typowym jest wprowadzenie igły punkcyjnej do wyżej opisanej przestrzeni pod kątem 45° w lewo w stosunku do linii pośrodkowej ciała i 45° do powierzchni klatki piersiowej, kierując się w głąb klatki piersiowej [1, 3]. W przypadku braku możliwości technicznych wykonania typowego nakłucia stosowany jest dostęp do przestrzeni międzyżebrowej w okolicy koniuszka serca [3, 6]. W przypadku wyboru nietypowego miejsca nakłucia przydatne jest zastosowanie echokardiografii (w przypadku obecności krwistego płynu lub samej krwi szczególnie pomocne jest podanie kilkunastu mililitrów 0,9% NaCl). W sytuacjach ekstremalnych (np. w karetce) przy bezwzględnych wskazaniach nakłucia jamy osierdzia dokonać można pod kontrolą monitora EKG lub „na ślepo” [3] (opisy w literaturze dotyczące pola walki czy kłęk żywiołowych).

Interwencja chirurgiczna bądź kardiochirurgiczna (częstokroć poprzedzona doraźną punkcją czy drenażem osierdzia) jest wskazana w przypadku: obecności zrostów, dużej ilości włókniaka (zwłaszcza w przewlekłej mocznicy), obecności skrzepin w worku osierdziowym lub znacznego pogrubienia osierdzia ściennego (przy naciekach nowotworowych osierdzia niejednokrotnie obserwujemy jej pogrubienie znacznie powyżej 5 mm) oraz wszelkich powikłań leczenia operacyjnego i zabiegów inwazyjnych. W tym miejscu należy zaznaczyć, że w przypadku tętniaka rozwarstwiającego aorty typu A, pęknięcia tętniaka rzekomego lewej komory czy jakichkolwiek urazów drążących lub penetrujących klatki piersiowej perikardiocenteza jest niewskazana, ponieważ pierwszoplanową i decydującą rolę odgrywa w takich sytuacjach leczenie chirurgiczne [3, 5, 6, 8, 9].

Rola farmakoterapii w tamponadzie serca jest ograniczona i sprowadza się przede wszystkim do postępowania doraźnego przed odbarzeniem płynu z osierdzia. W stanach z hipowolemią wskazane jest dożylnie podanie płynów i ewentualna suplementacja elektrolitami lub albuminami, jednakowoż w normo- czy (szczególnie) hiperwolemii nie jest ona polecana z uwagi na potencjalne pogorszenie stanu hemodynamicznego. Podanie leków o działaniu inotropowym we wstrząsie w przebiegu tamponady ma ograniczoną skuteczność z uwagi na patomechanizm zaburzeń hemodynamicznych [3–6, 8, 9].

U chorych wymagających respiratoroterapii należy unikać wentylacji z dodatnim ciśnieniem końcowooddechowym (PEEP), gdyż nasila to niedomogę hemodynamiczną serca [3, 5, 6].

Najpoważniejszym powikłaniem tamponady jest nagłe zatrzymanie krążenia. Z uwagi na to, iż najczęstszą jego przyczyną jest czynność elektryczna serca bez tętna na obwodzie (PEA), najbardziej odpowiednim postępowaniem jest przede wszystkim doraźne odbarzenie płynu z worka osierdziowego, co zwiększy napełnianie komór serca, a dopiero w następstwie skuteczność ewentualnego masażu serca (zewnętrznego lub wewnętrznego) [3, 6]. Warto wspomnieć w tym miejscu, iż często samo odbarzenie płynu wystarcza, by serce wykonywało hemodynamicznie skuteczną pracę pompy ssąco-tłoczącej.

Pacjenci po perikardiocentezie lub z dużą ilością płynu w worku osierdziowym bez wskazań do pilnego odbarzenia powinni być uważnie obserwowani w warunkach oddziału intensywnej terapii (OIT) lub sali intensywnego nadzoru oddziałów macierzystych (np. kardiologicznych, onkologicznych czy nefrologicznych). Poza standardowym monitoringiem parametrów życiowych, metabolicznych i laboratoryjnych charakterystycznych dla pacjentów OIT, wykonywanym u chorych stabilnych hemodynamicznie raz na dobę (u niestabilnych co kilka godzin) [3–6, 8, 9] wskazana jest również systematyczna ocena parametrów echokardiograficznych.

## FARMAKOTERAPIA I CHEMIOTERAPIA DOOSIERDZIOWA

Jednym ze sposobów leczenia po założeniu drenażu jamy osierdzia – wykorzystywanym stosunkowo rzadko i przede wszystkim w wysiękowych zapaleniach osierdzia – jest doosierdziowe podawanie, w zależności od etiologii antybiotyków, leków przeciwzapalnych lub kolchicyny [3]. W przypadku zapalenia osierdzia przebiegającego z udziałem komórek nowotworowych stosuje się paliatywną chemioterapię doosierdziową. Dotyczy to nowotworów pierwotnych osierdzia (głównie międzybłoniaka), jak również wtórnych, zajmujących osierdzie poprzez nacieki, np. raka płuca (zwłaszcza niedrobnokomórkowego), chłoniaków (zwłaszcza zlokalizowanych w śródpiersiu), a także przerzutów do osierdzia w przebiegu białaczki, raka przełyku, raka piersi, w niektórych przypadkach zaawansowanego raka jajnika, gruczołu krokowego czy czerniaka [7–14]. Ze względu na dość dużą skuteczność szczególnie chętnie stosowane są wlewy roztworu cisplatyny [7–12]. Substancje podawane doosierdziowo są wielokrotnie rozcieńczone w porównaniu z podawanymi dożylnie o działaniu ogólnoustrojowym i aplikowane w objętości od kilkunastu do 150–200 ml (zwykle 20–50 ml). Czas pozostawienia takiego wlewu w worku osierdziowym waha się od kilku minut (pierwsze dawki kolchicyny) do kilkunastu godzin (głównie antybiotyki) [3, 8–12].

W nowotworowym wysiękowym zapaleniu osierdzia stosowane są 4 grupy substancji podawanych do jamy osierdzia [8]:

1. tzw. czysto sklerotyzujące (tab. 1) – powodują podrażnienie, zapalenie i następne włóknienie pomiędzy blaszkami osierdzia – tzw. chemiczną perikardiodezę; skuteczne u 81% pacjentów
2. cytotoksyczne – sklerotyzujące (tab. 2) – efekt cytotoksyczny wywołuje pozapalną perikardiodezę; skuteczność zależy od podanej substancji i choroby podstawowej i waha się od 10% do niemal 100%
3. miejscowe chemioterapeutyki (tab. 3)
4. roztwory koloidowe zawierające radioizotopy (głównie w nowotworach radiowrażliwych, takich jak: chłoniaki, ostre i przewlekłe białaczki oraz raki piersi), np. 32P – efekt cytotoksyczny i pozapalna perikardiodeza; skuteczność do 100%.

Infuzje doosierdziowe prowadzone są jednorazowo lub cyklicznie – do czasu, gdy objętość płynu uzyskiwanego w drenażu jamy osierdzia nie przekracza 25 ml na dobę.

Najczęstszymi powikłaniami, działaniami niepożądanymi podczas terapii doosierdziowej są: silny ból (częstość po minocyklinie wynosiła 20%), gorączka (7%), napadowe migotanie przedsionków (> 5%) i reaktywna reakcja wysiękowa osierdzia (> 5% – OK-432) oraz neutropenia (np. u 15% pacjentów po podaniu INF-2b).

W przypadku braku efektu leczenia – zwłaszcza u chorych onkologicznie – konieczne jest wytworzenie okienka osierdziowego i paliatywnej perikardiostomii balonowej.

## BADANIE PŁYNU Z WORKA OSIERDZIOWEGO

Na koniec ważne przypomnienie. Wielokrotnie w praktyce naszej czy kolegów w całej Polsce dochodzi do sytuacji, w której ewakuowany z worka osierdziowego płyn poddawany jest pobieżnej diagnostyce (np. wyłącznie badaniu ogólnemu) lub – co gorsza – trafia do szpitalnego zlewu. Utrudnia to sprawną i szybką diagnostykę, a niejednokrotnie zaprzepaszcza jedyną szansę ustalenia pełnego rozpoznania.

Pamiętajmy, że cała objętość płynu uzyskanego z drenażu czy choćby tylko dorażnej (np. w karetce pogotowia) punkcji jamy osierdzia powinna zostać zbadana. Biorąc pod uwagę różnorodną etiologię, nawet przy najmniejszej wątpliwości diagnostycznej należy wykonać badanie ogólne płynu, badania mikrobiologiczne (w tym w kierunku gruźlicy, pamiętajmy, iż od ponad dekady obserwujemy jej powrót „w wielkim stylu”, zwłaszcza wśród chorych z obniżoną odpornością) oraz badanie cytologiczne pod kątem obecności komórek nowotworowych, a w przypadku ich braku – również markerów nowotworowych (najczęściej CEA, CA 21-1, NSE, CA 125, CA 15-3, CA 19-9) [1, 3–6, 8, 9, 14].

TABELA 1.

Czyste czynniki sklerotyzujące podawane doosierdziowo w nowotworowym wysiękowym zapaleniu osierdzia.

| Substancja                    | Dawkowanie  |
|-------------------------------|---|
| Minocyklina                   | 10 mg/kg m.c. w 50 ml 0,9% NaCl na 48 godzin  |
| Tetracyklina/<br>doksycyklina | 5–10 mg/kg m.c. (500–1000 mg) w 20–50 ml 0,9% NaCl na 1–2 godziny   |
| Lignokaina*                   | Dodawana do roztworu z uwagi na częste występowanie silnego bólu po infuzji doosierdziowej (od kilku do 10–15 mg) |

TABELA 2.

Czynniki cytotoksyczno-sklerotyzujące podawane doosierdziowo w nowotworowym wysiękowym zapaleniu osierdzia.

| Substancja                           | Dawkowanie  |
|--------------------------------------|---|
| Bleomycyna                           | 5 mg w 20–50 ml raz dobę  |
| OK-432<br>(immunomodulator)          | 5–6 KE w 20 ml co tydzień   |
| INF $\alpha$                         | 2 x 10 <sup>7</sup> U w 20 ml co 3–4 tygodnie   |
| INF $\alpha$ -2b                     | I dawka: 50 x 10 <sup>6</sup> U w 20 ml<br>Przerwa 2–3 tygodnie<br>ew. II dawka: 75 x 10 <sup>6</sup> U w 20 ml |
| INF $\beta$                          | 6 x 10 <sup>6</sup> U w 20 ml co 3–4 tygodnie   |
| IL-2                                 | 6 x 10 <sup>6</sup> IU w 20 ml co 2–4 tygodnie  |
| Trietylenetiofosforamid<br>(tiotepa) | Co drugi dzień (1. 3. 5. ...) po perikardiocentezie 15 mg w 10–20 ml  |

TABELA 3.

Chemioterapeutyki najczęściej stosowane doosierdziowo.

| Substancja               | Dawkowanie  |
|--------------------------|---|
| Cisplatyna<br>(DDP)      | Jednorazowo 30 mg w 20 ml na 24 godziny<br>lub 10–20 mg w 20 ml w 5 minut na 1–2 godziny<br>przez 5 kolejnych dni |
| Karboplatyna             | 300 mg w 20 ml na 40 minut  |
| Tenipozyd<br>(VM 26)     | I dawka: 100 mg/m <sup>2</sup> w 20 ml<br>Przerwa 1 tydzień<br>II dawka: 50 mg/m <sup>2</sup> w 20 ml             |
| Liposomal<br>paklitaksel | 4–10 mg w 20 ml   |
| 5-fluorouracyl<br>(5FU)  | 200 mg w 20 ml na 2–3 godziny   |
| Mitoksantron             | 10–20 mg w 20 ml na 24 godziny  |
| Mitomycyna<br>C          | 2 mg w 20 ml  |

## Piśmiennictwo

1. Choroby wewnętrzne. Szczeklik A. (red.). Wydawnictwo Medycyna Praktyczna, Kraków 2010.
2. Położnictwo i ginekologia. Bręborowicz G.H. (red.). PZWL, Warszawa 2005.
3. Kardiologia. Podręcznik oparty na zasadach EBM. Szczeklik A., Tendera M. (red.). Wydawnictwo Medycyna Praktyczna, Kraków 2009.
4. Spodick D.H.: Acute cardiac tamponade. *N. Engl. J. Med.* 2003; 349(7): 684-690.
5. Maisch B., Seferović P.M., Ristić A.D. et al.: Guidelines on the diagnosis and management of pericardial diseases executive summary; The Task force on the diagnosis and management of pericardial diseases of the European Society of Cardiology. *Eur. Heart J.* 2004; 25: 587.
6. Marona M., Skrobisz A.: Tamponada okiem klinicysty. *Kardiologia po Dyplomie* 2011; 10(9): 50-56.
7. Onkologia kliniczna. Krzakowski M. (red.). Borgis, Warszawa 2006.
8. Lestuzzi C.: Neoplastic pericardial disease: Old and current strategies for diagnosis and management. *World J. Cardiol.* 2010; 2(9): 270-279.
9. Maisch B., Ristic A., Pankuweit S.: Evaluation and management of pericardial effusion in patients with neoplastic disease. *Prog. Cardiovasc. Dis.* 2010; 53(2): 157-163.
10. Lestuzzi C., Bearz A., Lafaras C. et al.: Neoplastic pericardial disease in lung cancer: impact on outcomes of different treatment strategies. A multicenter study. *Lung Cancer* 2011 Jun; 72(3): 340-347.
11. Barbetakis N., Asteriou C., Papadopoulou F. et al.: Pericardiocentesis followed by intrapericardial cisplatin administration in patients with neoplastic pericarditis. *Interact. Cardiovasc. Thorac. Surg.* 2010 Jan; 10(1): 5-6.
12. Oida T, Mimatsu K, Kano H. et al.: Pericardiocentesis with cisplatin for malignant pericardial effusion and tamponade. *World J. Gastroenterol.* 2010; 16(6): 740-744.
13. Minagawa T, Murata Y, Uchikawa S. et al.: Malignant pericardial tamponade in a patient with hormone-refractory prostate cancer. *Int. J. Clin. Oncol.* 2010; 15(1): 101-103.
14. Butz T, Faber L, Langer C. et al.: Primary malignant pericardial mesothelioma – a rare cause of pericardial effusion and consecutive constrictive pericarditis: a case report. *J. Med. Case Reports* 2009; 3: 9256.

### Adres do korespondencji:

lek. Artur Matyszewski  
Oddział Chorób Wewnętrznych, Kardiologii i Nadciśnienia Tętniczego  
Samodzielnego Publicznego Szpitala Wojewódzkiego w Suwałkach  
ul. Szpitalna 60, 16-400 Suwałki  
tel.: (87) 562-92-57  
e-mail: artur.matyszewski@gmail.com