

Zastosowanie filtrów żylnych w profilaktyce przeciwzakrzepowej przed zabiegami onkologicznymi

The role of vena cava inferior filters in the prevention of venous thromboembolism prior to oncological surgeries

lek. Szymon Darocha¹, lek. Małgorzata Kuc-Rajca², dr n. med. Sebastian Szmit^{1,2},
prof. nadzw. dr hab. n. med. Marcin Kurzyński¹

¹ Klinika Krążenia Płucnego i Chorób Zakrzepowo-Zatorowych, Centrum Medyczne Kształcenia Podyplomowego, Europejskie Centrum Zdrowia Otwock

Kierownik Kliniki: prof. dr hab. n. med. Adam Torbicki

² Klinika Onkologii, Centrum Medyczne Kształcenia Podyplomowego, Europejskie Centrum Zdrowia Otwock

Kierownik Kliniki: prof. nadzw. dr hab. n. med. Tadeusz Pieńkowski



STRESZCZENIE

Jedną z najczęstszych przyczyn powikłań i zgonów pacjentów onkologicznych jest żylna choroba zakrzepowo-zatorowa. Postępowanie lecznicze w tej grupie chorych sprowadza się przede wszystkim do odpowiedniej farmakoterapii. W trudnych przypadkach można rozważyć inne metody profilaktyczne, na przykład stosowanie filtrów implantowanych do żyły głównej dolnej. W niniejszej pracy przedstawiono przypadek pacjentki z chorobą nowotworową i zakrzepicą żył głębokich kończyn dolnych kwalifikowanej do operacji jamy brzusznej. Rozważano implantację filtra do żyły głównej dolnej w ramach profilaktyki zatorowości płucnej u chorej z podwyższonym ryzykiem krwawienia śródoperacyjnego. W trakcie wykonywania kawografii uwidoczniono maszyną zakrzepicę w żyłę główną dolną z rozwiniętym krążeniem obocznym. Odstąpiono od implantacji filtra. W niniejszym artykule omówiono aktualne wskazania do zastosowania filtrów implantowanych do żyły głównej dolnej w żylną chorobę zakrzepowo-zatorową.

SŁOWA KLUCZOWE: filtry implantowane do żyły głównej dolnej, żylna choroba zakrzepowo-zatorowa, profilaktyka zatorowości płucnej

ABSTRACT

Venous thromboembolism represents one of the most important causes of complications and mortality in cancer patients. The therapy in this group of patients is mainly focused on adequate anticoagulant prophylaxis. In difficult cases, other methods of prophylaxis, such as vena cava inferior filters may be considered. There is a case report of female with the cancer of the uterus and venous thromboembolism presented in this article. She was prepared for surgical procedure of pelvis and abdomen. The implantation of vena cava filter was planned in this case as a prevention of pulmonary embolism. The patient was with high risk of intraoperative bleeding. The venography was performed and it revealed vena cava inferior thrombosis with collateral circulation. The procedure of vena cava filter implantation was abandoned. This article aims to review indications to vena cava inferior filters implantation.

KEY WORDS: vena cava inferior filters implantation, venous thromboembolism, pulmonary embolism prevention

WSTĘP

Żylna choroba zakrzepowo-zatorowa (VTE, *venous-thromboembolism*) jest jedną z najczęstszych przyczyn powikłań i zgonów chorych na nowotwory, a w szczególności na zaawansowane nowotwory mózgu, płuca, macicy, pęcherza moczowego, trzustki, żołądka i nerki. Niekorzystne rokowanie pacjentów onkologicznych z VTE wynika zarówno z groźnych dla życia powikłań, np. zatorowości płucnej (PE, *pulmonary embolism*), jak i bardziej dynamicznego przebiegu choroby nowotworowej [1]. Znaczna część chorych onkologicznych poza obciążeniem związanym z chorobą zasadniczą obarczona jest dodatkowymi czynnikami ryzyka zakrzepicy, takimi jak: podeszły wiek, długotrwałe unieruchomienie, otyłość oraz obecność stałego cewnika żylnego. Jednym z najsilniejszych czynników predysponujących do rozwoju VTE jest również terapia cytostatykami oraz lekami z grupy inhibitorów angiogenezy, takimi jak bewacyzumab, talidomid, lenalidomid [2]. Szczególną grupę pacjentów stanowią chorzy na nowotwory zakwalifikowani do leczenia chirurgicznego, gdyż są oni obciążeni dużym ryzykiem powikłań w postaci VTE. Ryzyko pooperacyjnej VTE jest dwukrotnie większe u pacjentów onkologicznych niż pacjentów operowanych z przyczyn innych niż onkologiczne, a prawdopodobieństwo wystąpienia śmiertelnej PE w pierwszej z wymienionych grup – trzykrotnie większe [3]. Skuteczność profilaktyki przeciwzakrzepowej u chorych zakwalifikowanych do rozległej operacji nie budzi większych wątpliwości, brak jednak dowodów z prospektywnych badań z randomizacją na skuteczność implantacji filtrów do żyły głównej dolnej (IVCF, *Inferior Vena Cava Filter*) jako uzupełnienie leczenia przeciwzakrzepowego. Zalecenia opracowane przez European Society for Medical Oncology (ESMO) z 2011 r. dotyczące wprowadzenia filtra do żyły głównej dolnej ograniczają się do grupy chorych z nawrotem PE pomimo odpowiedniego postępowania przeciwzakrzepowego oraz chorych, u których istnieją przeciwwskazania do leczenia przeciwzakrzepowego.

OPIS PRZYPADKU

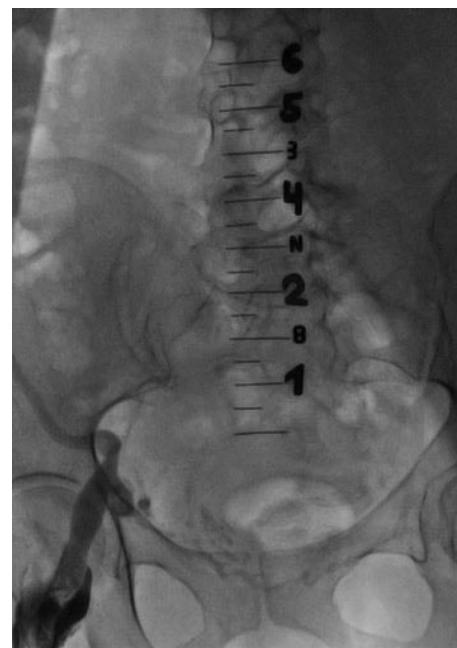Pacjentka, lat 50, z mięsakiem trzonu macicy w stadium pT3bM1 FIGO IIIB, z zakrzepicą żyły biodrowej zewnętrznej prawej została przyjęta do Kliniki Krążenia Płucnego i Chorób Zakrzepowo-Zatorowych CMKP ECZ w Otwocku w celu kwalifikacji do implantacji filtra naczyniowego do żyły głównej dolnej przed planowanym zabiegiem onkologicznym.

Jak wynikało z dostępnej dokumentacji, początek leczenia przypadła na czerwiec 2011 r., kiedy pacjentka była leczona chirurgicznie – wykonano wówczas wycięcie macicy z przydatkami, siecią większą, węzłami chłonno-biodrowo-zasłonowymi

obustronnie, wycięcie guza prawego dołu biodrowego oraz podwiązano prawą tętnicę biodrową wewnętrzną. W lipcu 2011 r. na podstawie wyników tomografii komputerowej u chorej rozpoznano zakrzepicę żyły biodrowej zewnętrznej prawej i włączono heparynę drobnocząsteczkową w dawce terapeutycznej, a następnie kontynuowano leczenie w dawce odpowiadającej wtórnej profilaktyce. W kolejnych badaniach tomografii komputerowej, wykonanych w październiku i grudniu 2011 r., uwidoczniło się stabilny obraz zakrzepicy żyły biodrowej wspólnej i wewnętrznej oraz żyły głównej dolnej aż do poziomu kręgu L₄. W dalszej kolejności pacjentka otrzymała łącznie 6 kursów chemioterapii opartej na paklitakselu i karboplatynie, bez powikłań – w tym również bez zaostrzenia VTE. Pomimo zastosowanego leczenia cytostatykami u chorej doszło do progresji choroby podstawowej. Zaplanowano laparotomię, jednak przed planowaną operacją rozważano implantację filtra do żyły głównej dolnej w ramach profilaktyki zatorowości płucnej.

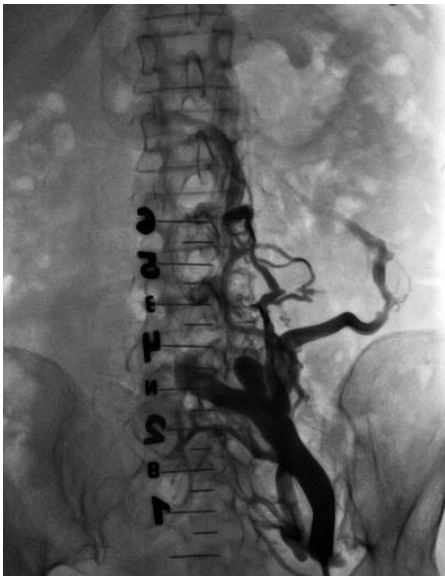
Przy przyjęciu do Kliniki Krążenia Płucnego i Chorób Zakrzepowo-Zatorowych CMKP pacjentka była w stanie ogólnym stabilnym, wydolna krążeniowo i oddechowo, bez istotnych nieprawidłowości w badaniu przedmiotowym oraz bez istotnych odchyłeń w badaniach laboratoryjnych. W dalszej części hospitalizacji z dostępu pachwinowego poprzez żyłę udową wspólną prawą podano kontrast, uwidaczniając niedrożną żyłę biodrową w środkowym odcinku, z bogato rozwiniętym krążeniem obocznym (ryc. 1).

RYCINA 1.
Niedrożna żyła biodrowa prawa.

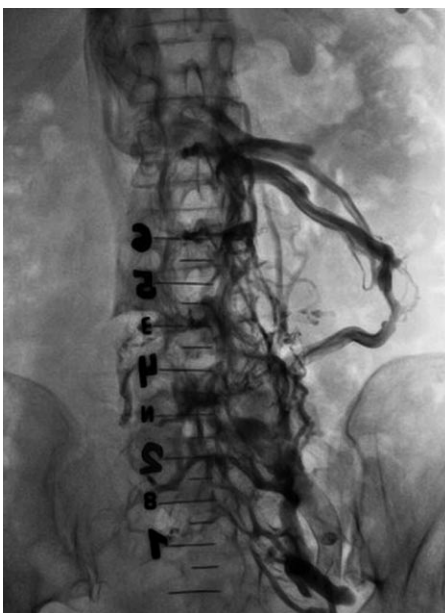


Następnie, z dostępu lewostronnego, przez żyłę udową lewą podano kontrast, uwidaczniając niedrożność żyły biodrowej i żyły głównej dolnej w jej dolnym odcinku (ryc. 2). Uwidoczniono bardzo bogato rozwinięte krążenie oboczne komunikujące się z żyłą nerkową lewą (ryc. 3). Z powodu z takiego obrazu angiograficznego odstąpiono od implantacji VCIF. Obawiano się zwiększonego

RYCINA 2.
Niedrożność żyły biodrowej lewej i żyły głównej dolnej w jej dolnym odcinku.



RYCINA 3.
Bogato rozwinięte krążenie oboczne komunikujące się z żyłą nerkową lewą.




ryzyka krwawienia śródoperacyjnego i konieczności odstawienia antykoagulacji u chorej z VTE, jednak ostatecznie chora została poddana laparotomii.

OMÓWIENIE

Liczba implantacji VCIF w ramach leczenia i profilaktyki VTE wzrosła w Stanach Zjednoczonych z 2000 w 1979 r. do 92 000 w 2006 r. [4]. Ponad połowa filtrów implantowana jest ze wskazań związanych z profilaktyką VTE, a znakomita ich część jest usuwana (ryc. 4). Dotyczy to tzw. filtrów stałoczasowych, których budowa umożliwia usunięcie z żyły głównej dolnej w momencie zmniejszenia się ryzyka powikłań związanych z antykoagulacją i możliwości powrotu do farmakoterapii. Aktualne wytyczne leczenia przeciwzakrzepowego opracowane przez American Colle-

RYCINA 4.
Filtr usunięty z żyły głównej dolnej z widocznymi skrzeplinami.



ge of Chest Physicians (ACCP) zalecają stosowanie VCIF jedynie u pacjentów z ostrą zakrzepicą żył głębokich kończyn dolnych w odcinku proksymalnym i/lub PE, mających przeciwwskazania do stosowania antykoagulacji [5] (tab. 1). Jednocześnie wytyczne nie zalecają implantacji VCIF u chorych przed planowaną operacją brzusznej lub miednicy mniejszej w ramach profilaktyki pierwotnej. W jednym z największych z dotychczasowych badań oceniających przydatność VCIF nie stwierdzono istotnych róż-

TABELA 1.
Wskazania do implantacji filtra rekomendowane przez wytyczne ACCP i ESC.

Przeciwwskazania do antykoagulacji
Powikłania krwotoczne podczas antykoagulacji
Nawracająca zakrzepica/zatorowość płucna podczas antykoagulacji

nic w zakresie przeżycia i częstości występowania objawowych epizodów PE między grupą 400 chorych poddawanych standardowemu leczeniu przeciwzakrzepowemu a chorymi, u których takie postępowanie uzupełniano o wprowadzenie filtra [6]. Choć rola VCIF w żylnych chorobach zakrzepowo-zatorowej została jasno określona przez wytyczne opracowane przez ACCP, to część klinicystów rozważa u niektórych chorych inne, „niestandardowe” wskazania do implantacji VCIF (tab. 2). Również w prezentowanym przypadku zastanawiano się nad zastosowaniem VCIF jako profilaktyki PE u pacjentki z chorobą nowotworową i zakrzepicą w proksymalnym odcinku żył głębokich prawej kończyny dolnej przed planowaną operacją jamy brzusznej. Jednocześnie obawiano się zwiększonego ryzyka krwawienia śródoperacyjnego u tej chorej, z powodu bogato rozwiniętego krążenia obocznego w układzie żył miednicy i jamy brzusznej. Wówczas konieczność odstawienia antykoagulacji wiązałaby się ze zwiększonym ryzykiem PE.

Mięsaki macicy stanowią jedynie 4–9% wszystkich nowotworów macicy. Natomiast mięsakorak (CS, *carcinosarcoma*), kiedyś zwany *malignant mixed mullerian tumor* (MMMT), to jeden

jak i mezynchymalnych obecnie uważa się, że mięsakorak to metaplastyczna forma raka trzonu macicy. Dlatego, w przeciwieństwie do innych typów mięsaków, jego zaawansowanie określa się w oparciu o klasyfikację stworzoną dla raka trzonu macicy, zmodyfikowaną ostatnio w 2009 r. [9]. Rzadkość występowania tych nowotworów powoduje, że nie została dobrze poznana ich biologia oraz nie ma konkretnych zaleceń postępowania diagnostyczno-terapeutycznego. Pierwotne leczenie w przypadkach operacyjnych polega na radykalnym usunięciu macicy z przydatkami i węzłami chłonnościami miedniczymi i okołoaortalnymi oraz siecią [10]. Zdania co do stosowania leczenia uzupełniającego są sprzeczne. Radioterapia uzupełniająca zmniejsza częstość nawrotów miejscowych, w większości badań nie poprawia jednak przeżycia całkowitego [11, 12]. Kontrowersje dotyczą także chemioterapii uzupełniającej. Dotychczas najczęściej stosowano programy z ifosfamidem i cisplatyną [13]. Obecnie rekomendowany jest jednak schemat zawierający ifosfamid i paklitaksel, ze względu na uzyskane w badaniach randomizowanych wydłużenie przeżycia całkowitego [10, 14]. Obiecujące są także wyniki badań z użyciem paklitakselu i karboplatyny [15].

Mięsakoraki trzonu macicy cechuje znaczna złośliwość oraz złe rokowanie związane z ich skłonnością zarówno do wznów miejscowych, jak i tworzenia odległych przerzutów [16]. W przypadku nawrotu choroby leczenie powinno być jak najbardziej zindywidualizowane. W sytuacji, gdy wznowa choroby zlokalizowana jest w miednicy mniejszej, postępowanie jest uzależnione od rodzaju pierwotnie zastosowanego leczenia. W przypadkach operacyjnych zawsze należy zastanowić się na wtórnym zabiegem cytoredukcyjnym. Jeżeli istnieją przeciwwskazania do takiego zabiegu lub zmiany są nieoperacyjne, należy rozważyć radioterapię lub chemioterapię. Schemat chemioterapii dostosowuje się do dominującego komponentu opisanego w badaniu histopatologicznym. Najczęściej zalecane są schematy oparte na ifosfamidzie i cisplatynie.

W przypadku opisanego przypadku mimo zastosowania pierwotnie zabiegu operacyjnego i następczej chemioterapii uzupełniającej doszło do nawrotu choroby. Wziąwszy pod uwagę zarówno krótki czas od zakończenia leczenia, jak i potencjalnie dużą masę nowotworu oraz generalnie niską chemiowrażliwość mięsaków, podjęto decyzję o próbie zoperowania chorej. Uwzględniwszy zwiększone ryzyko zarówno krwawienia okołoperacyjnego, jak i powikłań zatorowo-zakrzepowych, zabieg miał być poprzedzony implantacją filtra do żyły głównej dolnej. Jak opisano wyżej, nie udało się tego dokonać. Zaplanowany zabieg operacyjny odbył się. Miejsce zaawansowania choroby było tak duże, że nie udało się wykonać zaplanowanej cytoredukcji. Pobrano wycinki z guza miednicy mniejszej. Ze względu na dominujący kompo-

TABELA 2.

Dyskusyjne wskazania do implantacji filtra.

Przewlekłe nadciśnienie płucne zakrzepowo-zatorowe
Trudności z uzyskaniem/kontynuacją terapeutycznej antykoagulacji
Wysokie ryzyko powikłań antykoagulacji
Brak zgody na prowadzenie antykoagulacji
Zatorowość płucna wysokiego ryzyka zgonu
Zakrzepica w obrębie żył biodrowych lub żyły głównej dolnej
Tromboliza w zakrzepicy żył biodrowych i/lub żyły głównej dolnej
Duża swobodnie balotująca skrzeplina w proksymalnym odcinku żył głębokich kończyn dolnych
Wskazania profilaktyczne (niestabilna VTE, uraz wielonarządowy)

z najczęstszych i najbardziej agresywnych podtypów tych rzadkich chorób, stanowiący ok. 40% zachorowań [7, 8]. Mimo budowy histologicznej złożonej zarówno z elementów nabłonkowych,

ment mięsakowy w badaniu histopatologicznym oraz niedawne nieskuteczne leczenie oparte na platynie pacjentkę zakwalifikowano do chemioterapii paliatywnej z zastosowaniem ifosfamidu i adriamycyny. Do czasu powstania tego opisu pacjentka otrzymała jeden kurs leczenia z dobrą tolerancją. Planowane jest podanie 2–3 kursów leczenia i ocena skuteczności w badaniu tomografii komputerowej. Rokowanie niestety jest bardzo niekorzystne. Brak jest wytycznych dotyczących ewentualnego leczenia w przypadku dalszego rozwoju choroby.

PODSUMOWANIE

Prezentowany przypadek ilustruje trudności związane z zastosowaniem VCIF u pacjentów onkologicznych poddawanych planowym operacjom jamy brzusznej i miednicy oraz wskazuje na potrzebę indywidualnego rozpatrywania wskazań do implantacji VCIF u każdego chorego. Ponadto przedstawiony opis przebiegu choroby potwierdza agresywny charakter mięsaków macicy i zwraca uwagę na konieczność wielodyscyplinarnego podejścia do pacjentów z chorobą nowotworową.

Piśmiennictwo

1. Mandala M., Reni M., Cascinu S. et al.: Venous thromboembolism predicts poor prognosis in irresectable pancreatic cancer patients. *Ann. Oncol.* 2007; 18: 1660-1665.
2. Nalluri S.R., Chu D., Keresztes R., Zhu X., Wu S.: Risk of venous thromboembolism with the angiogenesis inhibitor bevacizumab in cancer patients: a meta-analysis. *JAMA* 2008; 300: 2277-2785.
3. Clagett G.P., Reisch J.S.: Prevention of venous thrombosis in general surgical patients. Results of meta-analysis. *Ann. Surg.* 1988; 208: 227-240.
4. Stein P.D., Matta F., Hull R.D.: Increasing use of vena cava filters for prevention of pulmonary embolism. *Am. J. Med.* 2011; 124: 655-661.
5. Antithrombotic Therapy and Prevention of Thrombosis, 9th ed: American College of Chest Physicians Evidence-Based Clinical Practice Guidelines. *Chest* 2012; 141(2)(Suppl): 7S-47S.
6. Decousus H., Leizorovicz A., Parent F. et al.: A clinical trial of vena cava filters in the prevention of pulmonary embolism in patients with proximal deep-vein thrombosis. Prevention du risque d'Embolie Pulmonaire par interruption Cava Study Group. *N. Eng. J. Med.* 1998; 228: 409.
7. Prat J.: FIGO staging for uterine sarcomas. Special editorial. *Int. J. Gynecol. Obstet.* 2009; 104: 177-178.
8. McCluggage W.G.: Uterine carcinosarcomas (malignant mixed Mullerian tumors) are metaplastic carcinomas. *Int. J. Gynecol. Cancer* 2002; 12: 687-690.
9. FIGO Committee on Gynecologic Oncology. Revised FIGO staging for carcinoma of the vulva, cervix, and endometrium. *Int. J. Gynecol. Obstet.* 2009; 105: 103-104.
10. NCCN Guidelines. Uterine Neoplasms, Version 3.2012 [online: www.nccn.org].
11. Reed N.S., Mangioni C., Malmström H. et al.: Phase III randomised study to evaluate the role of adjuvant pelvic radiotherapy in the treatment of uterine sarcomas stages I and II: an European Organisation for Research and Treatment of Cancer Gynaecological Cancer Group Study (protocol 55874). *Eur. J. Cancer* 2008 Apr; 44(6): 808-18.
12. Wolfson A.H., Brady M.F., Rocereto T. et al.: A gynecologic oncology group randomized phase III trial of whole abdominal irradiation (WAI) vs. cisplatin-ifosfamide and mesna (CIM) as post-surgical therapy in stage I-IV carcinosarcoma (CS) of the uterus. *Gynecol. Oncol.* 2007 Nov; 107(2): 177-85.
13. Sutton G., Brunetto V.L., Kilgore L. et al.: A phase III trial of ifosfamide with or without cisplatin in carcinosarcoma of the uterus: A Gynecologic Oncology Group Study. *Gynecol. Oncol.* 2000 Nov; 79(2): 147-53.
14. Homesley H.D., Filiaci V., Markman M. et al.: Phase III trial of ifosfamide with or without paclitaxel in advanced uterine carcinosarcoma: a Gynecologic Oncology Group Study. *J. Clin. Oncol.* 2007 Feb 10; 25(5): 526-31.
15. Powell M.A., Filiaci V.L., Rose P.G. et al.: Phase II evaluation of paclitaxel and carboplatin in the treatment of carcinosarcoma of the uterus: a Gynecologic Oncology Group study. *J. Clin. Oncol.* 2010 Jun 1; 28(16): 2727-31.
16. El-Nashar S.A., Mariani A.: Uterine carcinosarcoma. *Clin. Obstet. Gynecol.* 2011; 54(2): 292-304.

Adres do korespondencji:

lek. Szymon Darocha
Klinika Krążenia Płucnego i Chorób Zakrzepowo-Zatorowych
Centrum Medyczne Kształcenia Podyplomowego
Europejskie Centrum Zdrowia Otwock
Szpital im. Fryderyka Chopina
ul. Borowa 14/18, 05-400 Otwock
tel.: (22) 710-30-54
e-mail: szymon.darocha@gmail.com