Zastosowanie echokardiografii w onkologii – uwagi praktyczne

Application of echocardiography in oncology – practical remarks

lek. Rafał Mańczak[1], dr n. med. Sebastian Szmit[1,2], prof. dr hab. n. med. Adam Torbicki[1]

[1] Klinika Krążenia Płucnego i Chorób Zakrzepowo-Zatorowych, Centrum Medyczne Kształcenia Podyplomowego, Europejskie Centrum Zdrowia Otwock

Kierownik Kliniki: prof. dr hab. n. med. Adam Torbicki

[2] Klinika Onkologii, Centrum Medyczne Kształcenia Podyplomowego, Europejskie Centrum Zdrowia Otwock

Kierownik Kliniki: prof. nadzw. dr hab. n. med. Tadeusz Pieńkowski

For non-commercial use only

STRESZCZENIE

Artykuł przedstawia współczesne zastosowanie echokardiografii w wykrywaniu pierwotnych i przerzutowych nowotworów serca oraz w ocenie ryzyka sercowo-naczyniowego związanego z farmakologicznym i zabiegowym leczeniem nowotworów. Omówiono w nim rolę echokardiografii w kwalifikacji do perikardiocentezy, onkologicznych zabiegów operacyjnych oraz chemioterapii. Krytycznie przedstawiono dokładność echokardiograficznej oceny funkcji mięśnia sercowego w kontekście rozpoznawania kardiotoksyczności leczenia przeciwnowotworowego. Zestawiono historyczne i obowiązujące definicje jatrogennej dysfunkcji skurczowej serca. Przedstawiono obecnie obowiązujące polskie i zagraniczne rekomendacje dotyczące zastosowań echokardiografii u chorych z nowotworami.

SŁOWA KLUCZOWE: nowotwory serca, kardiotoksyczność, onkologia, chemioterapia, echokardiografia, frakcja wyrzutowa

ABSTRACT

The paper presents the contemporary use of echocardiography in diagnosis of primary and metastatic tumors of the heart as well as in assessment of cardiovascular risk related to medical and interventional oncological therapy. Authors described the role of echocardiography in qualification for pericardiocentesis, cancer surgery and chemotherapy. The accuracy of echocardiography in evaluation of cardiac function was discussed in the context of recognizing cardiotoxicity of anticancer therapy. The historical and current definitions of iatrogenic myocardial damage and dysfunction were summarized. Finally, key recommendations derived from polish and foreign clinical guidelines for the use of echocardiography in patients with cancer were presented.

KEY WORDS: heart tumours, cardiotoxicity, oncology, chemotheraphy, echocardiography, ejection fraction

© Medical Education. For private and non-commmercial use only. Downloaded from https://www.journalsmededu.pl/index.php/OncoReview/index: 03.08.2025; 12:44,07

WSTĘP

Rozwijająca się od ponad pół wieku echokardiografia jest jedyną powszechnie stosowaną metodą oceny struktur serca w czasie rzeczywistym, możliwą do zastosowania zarówno u pacjentów ambulatoryjnych, jak i szpitalnych, w tym u chorych znajdujących się w stanie ciężkim, leczonych w warunkach oddziałów intensywnej terapii. Postęp techniczny w dziedzinie echokardiografii sprawił, że u zdecydowanej większości pacjentów możemy uzyskać diagnostyczny obraz serca w przezklatkowym badaniu echokardiograficznym (TTE, *transthoracic echocardiography*). Pozostali chorzy – z tak zwanym złym oknem akustycznym – zwykle mogą być poddani badaniu przezprzełykowemu (TEE, *transesophageal echocardiography*). Zapewnia ono dobrą widoczność dużej części serca, a zwłaszcza przedsionków i zastawek. Coraz wyższą rozdzielczość obrazu serca i naczyń uzyskujemy jednak także za pomocą innych technik obrazowych – tomografii komputerowej (CT, *computed tomography*) i rezonansu magnetycznego (MR, *magnetic resonance*). W pewnych sytuacjach techniki te można traktować jako alternatywne, w innych zaś jako komplementarne. Wraz z rosnącą dostępnością badań obrazowych serca ciężar decyzji związany z wyborem odpowiedniej dla danego chorego metody obrazowania coraz częściej spada na specjalistów z innych dziedzin niż kardiologia. Nierzadko oni też jako pierwsi otrzymują informację o wyniku badania. Niniejsza praca jest poświęcona przydatności echokardiografii we współczesnej onkologii.

DIAGNOSTYKA CHORÓB NOWOTWOROWYCH SERCA

TTE pozwala w sposób nieinwazyjny uwidocznić poszczególne struktury serca: mięsień lewej i prawej komory, mięsień przedsionków, zastawki serca, osierdzie. W ograniczonym zakresie umożliwia także morfologiczną ocenę wielkich naczyń: aorty, pnia płucnego i początkowych odcinków ich odgałęzień, a także żyły głównej dolnej, w mniejszym stopniu górnej. Zmiany nowotworowe są w TTE widoczne jako guzy zlokalizowane wewnątrz jam serca, śródściennie lub w obrębie osierdzia. W zależności od swojej budowy mogą dawać obraz jaśniejszy niż otaczające struktury, przez co są określane jako hiperechogeniczne, lub rzadziej ciemniejszy (hipoechogeniczne). Oprócz oceny morfologicznej echokardiografia dostarcza także informacji o ruchomości guzów i następstwach hemodynamicznych choroby rozrostowej. Zależnie od lokalizacji i wielkości guzy serca mogą stanowić istotną przeszkodę dla przepływającej przez serce krwi (ryc. 1–3). Od TTE oczekujemy także informacji o nienowotworowych chorobach serca, które mają wpływ na rokowanie i wybór metody leczenia.

RYCINA 1.
Badanie echokardiograficzne przezklatkowe. Projekcja czterojamowa zmodyfikowana. Duży guz (Tu) w prawym przedsionku (RA). Mała ilość płynu w osierdziu (krzyżyki ++). RV – prawa komora, LV – lewa komora, LA – lewy przedsionek, TV – zastawka trójdzielna.

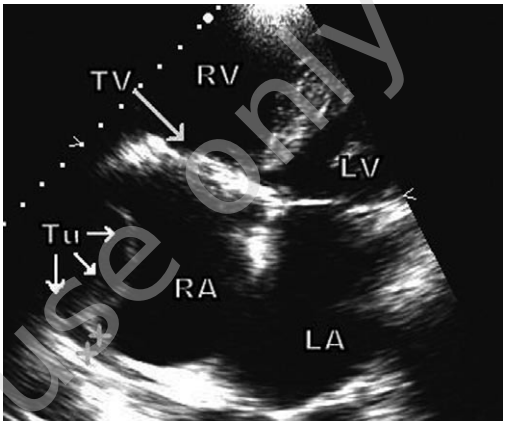

RYCINA 2.
Duży guz (Tu) w prawym przedsionku (RA) serca w obrazie echokardiograficznym. Położenie guza w dużej odległości od zastawki trójdzielnej (TV) umożliwia prawidłowy napływ krwi do prawej komory (RV).

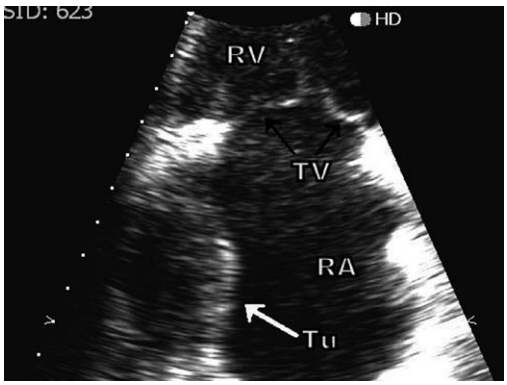

RYCINA 3.
Tomografia komputerowa klatki piersiowej z dożylnym podaniem kontrastu. Zakontrastowane jamy prawej komory (RV) i prawego przedsionka (RA), strzałką zaznaczono guz (Tu) przy bocznej ścianie prawego przedsionka. LV – lewa komora, Ao – aorta zstępująca.

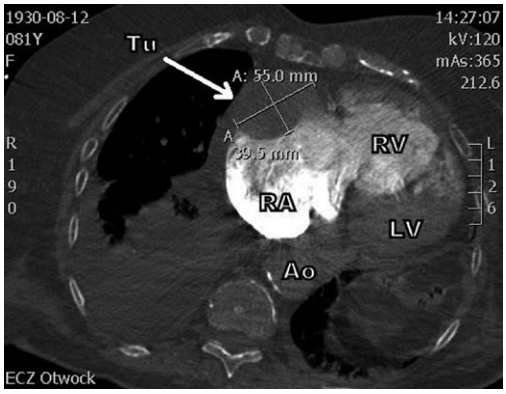

© Medical Education. For private and non-commmercial use only. Downloaded from https://www.journalsmededu.pl/index.php/OncoReview/index: 03.08.2025; 12:44,07

PIERWOTNE NOWOTWORY SERCA

Jedynie w rzadkich przypadkach serce jest punktem wyjścia choroby nowotworowej. W badaniach autopsyjnych pierwotne nowotwory serca są stwierdzane jedynie w 0,02% przypadków [1]. Cztery podstawowe objawy kliniczne pierwotnych guzów serca to: niewydolność serca, zaburzenia rytmu, omdlenia i incydenty zatorowe. Dlatego postawienie rozpoznania guza nowotworowego serca przypada zwykle nie onkologom, ale także internistom, kardiologom i neurologom.

Wczesne rozpoznanie pierwotnego nowotworu serca ma często decydujące znaczenie dla rokowania pacjenta, ponieważ przebieg tej choroby nierzadko bywa dramatyczny. Ocenia się, że nie więcej niż jedna czwarta nowotworów pierwotnych serca ma złośliwy obraz histologiczny. Niezależnie od swojej budowy histologicznej rozrastająca się w sercu masa nowotworowa może spowodować zaburzenia hemodynamiczne, upośledzając wyrzut krwi z serca lub jego napełnianie. Obecność nieprawidłowej tkanki w obrębie mięśnia sercowego może także spowodować jego elektryczną niehomogenność i być podłożem zaburzeń rytmu. Uszkodzenie przez guz układu przewodzącego stwarza ryzyko wystąpienia bloku przedsionkowo-komorowego lub bloku odnogi pęczka Hisa. Oderwanie się fragmentu tkanki nowotworowej lub powstających na jej podłożu skrzeplin grozi zatorem mózgowym, systemowym lub płucnym. Ciężkie powikłania i zgony pacjentów z łagodnymi histologicznie nowotworami serca zdarzające się podczas oczekiwania na leczenie operacyjne uzasadniają pośpiech w kierowaniu na zabieg kardiochirurgiczny każdego przypadku guza nowotworowego serca. Wyjątek stanowią mięśniaki prążkowanokomórkowe (*rhabdomyoma*), które w blisko 50% ulegają samoistnej regresji [2] w wieku wczesnodziecięcym.

GUZY ŁAGODNE SERCA

Około połowy przypadków pierwotnych guzów serca u osób dorosłych stanowią śluzaki, z których większość wykrywana jest w TTE jako masa o niejednorodnej echogeniczności w obrębie jam serca, zwykle zlokalizowana w lewym przedsionku i połączona szypułą z przegrodą międzyprzedsionkową. Rosnący na długiej szypule śluzak lewego przedsionka może powodować mechaniczne uszkodzenie i niedomykalność zastawki mitralnej, a nawet ostrą stenozę mitralną i omdlenie. W wielu wypadkach TEE stanowi racjonalne uzupełnienie TTE, jako że badanie TEE w sposób szczególnie dokładny obrazuje patologie przegrody międzyprzedsionkowej, lewego przedsionka i zastawki mitralnej – najczęstszą lokalizację śluzaka. W jego wizualizacji użyteczne są także nowe techniki echokardiograficzne.

Echokardiografia trójwymiarowa przedstawia guz w sposób przestrzenny, ułatwiający kardiochirurgowi zaplanowanie zakresu operacji [3]. Tkankowa echokardiografia doplerowska poprawia obrazowanie mas wewnątrzsercowych, co pozwala na uchwycenie ich odmiennej od struktur serca kinetyki, różniącej się zwłaszcza od aktywnie kurczącego się miokardium. Zastosowanie kontrastu echokardiograficznego pozwala uwidocznić guz serca jako ubytek zakontrastowania jamy serca, co ma znaczenie w sytuacjach wątpliwości diagnostycznych. Problem może sprawić rozróżnienie śluzaka i skrzepliny [4]. Wykazanie ukrwienia guza za pomocą perfuzyjnej echokardiografii kontrastowej dowodzi jego nowotworowego charakteru.

U dzieci najczęstszym nowotworem łagodnym serca jest mięśniak prążkowanokomórkowy, który przybiera postać mnogich guzów zlokalizowanych w jamach serca lub śródściennie. W TTE guzy te są zwykle łatwe do rozpoznania. Cechuje je nieco wyższa echogeniczność niż miokardium, wyraźne odgraniczenie od otaczającego mięśnia i niekiedy płatkowa budowa. Podobnie jak w przypadku śluzaków podczas badania TTE ważna jest ocena wpływu tego guza na przepływ wewnątrzsercowy. Wewnątrzjamowe guzy mogą zwężać drogę przepływu krwi przez jamy serca – najczęściej komory – w stopniu wywołującym niewydolność serca.

Występujące u osób dorosłych włókniaki brodawczakowate (fibroelastoma) są łatwe do uwidocznienia w TTE, a zwłaszcza w TEE jako małe, uszypułowane i ruchome guzki wyrastające z wsierdzia zastawek, rzadziej z mięśni brodawkowatych, nici ścięgnistych lub ścian przedsionków. O ile wykrywalność ich w badaniach echokardiograficznych jest większa niż w badaniach sekcyjnych, to problem stanowi odróżnienie ich od wegetacji infekcyjnych. Nowotworom tym przypisuje się częste powodowanie powikłań zatorowych, występujących również podczas leczenia przeciwkrzepliwego, dlatego pomimo łagodnego histologicznie charakteru, zwykle niewielkich rozmiarów i braku wpływu na wydolność zastawek serca zaleca się całkowite ich wycięcie.

Leczenie operacyjne zaleca się także w przypadkach pozostałych, rzadziej spotykanych łagodnych nowotworów pierwotnych serca, które wymieniono w tabeli 1. Większość tych guzów cechuje charakterystyczny obraz echokardiograficzny. W przypadkach wątpliwych rozpoznanie należy potwierdzić innymi metodami obrazowania, z których najlepszą w chwili obecnej wydaje się rezonans magnetyczny [5]. W przypadku kwalifikowania pacjenta do operacji, zwłaszcza jedynie na podstawie echokardiografii, należy pamiętać, by poza jednoznaczną wizualizacją w maksymalnej możliwej liczbie projekcji zmiany podstawowej nie zapomnieć o skrupulatnym przeszukaniu całego serca w poszukiwaniu dodatkowych, czasem mniej spektakularnych zmian o podobnym charakterze.

© Medical Education. For private and non-commmercial use only. Downloaded from https://www.journalsmededu.pl/index.php/OncoReview/index: 03.08.2025; 12:44,07

TABELA 1.
Łagodne nowotwory pierwotne serca.

Śluzaki
mięśniaki prążkowanokomórkowe
włókniaki brodawczakowate
tłuszczaki
włókniaki
potworniaki
naczyniaki
torbiele węzła przedsionkowo-komorowego
guzy endokrynne
guzy histiocytoidalne

GUZY ZŁOŚLIWE SERCA

Przeważająca większość (95%) wszystkich pierwotnych nowotworów złośliwych serca to różne typy mięsaków, które wymieniono w tabeli 2. Pozostałe 5% przypada na pierwotne chłoniaki serca. Cechą odróżniającą guzy złośliwe serca od łagodnych jest brak wyraźnego odgraniczenia guzów złośliwych od otaczającego je mięśnia sercowego, co wynika z naciekania zdrowych tkanek serca. Nacieczony nowotworem mięsień wykazuje zaburzenia kurczliwości o charakterze hipokinezy lub akinezy. W wielu przypadkach zajęte jest również osierdzie, z pogrubieniem jego blaszek i wysiękiem osierdziowym. Obecne mogą być echokardiograficzne cechy tamponady.

TABELA 2.
Złośliwe nowotwory pierwotne serca.

Mięsaki naczyniakowate
mięsaki prążkowanokomórkowe
włókniakomięsaki
histiocytoma włókniakowate złośliwe
kostniakomięsaki
leiomyosarcoma
mięsaki śluzowate
tłuszczakomięśnaki
mięśniaki torebki maziowej
mięśniaki neurogenne
mięsaki niezróżnicowane

Niektóre typy mięsaków mają tendencję do zajmowania określonych struktur serca. I tak naczyniakomięsaki (*angiosarcoma*) rozwijają się przede wszystkim w prawym przedsionku, podczas gdy złośliwe histiocytoma włókniakowate (fibrohistiocytoma malignum) oraz mięsaki niezróżnicowane wykrywane są głównie w lewym przedsionku.

W prawym przedsionku, a rzadziej w prawej komorze rozwijają się pierwotne chłoniaki serca. Charakterystyczny dla tych guzów jest duży wysięk osierdziowy, nierzadko wywołujący tamponadę. O ile ocena szacunkowa ilości płynu w worku osierdziowym na ogół nie stanowi problemu nawet dla początkującego echokardiografisty, o tyle badaniu TTE przypisuje się niską czułość w wykrywaniu chłoniaka serca. Średnie przeżycie pozostawionych bez leczenia pacjentów z chłoniakiem serca nie przekracza 1 miesiąca, dlatego stwierdzenie objawów prawokomorowej niewydolności serca i wykazanie w TTE wysięku osierdziowego przy braku innych przyczyn obu stanów powinno skłaniać do dalszej szybkiej diagnostyki z wykorzystaniem MR i biopsji endomiokardialnej oraz badaniem cytopatologicznym płynu osierdziowego. Donoszono o użyteczności badania echokardiograficznego z wykorzystaniem środka kontrastowego (SonoVue) w diagnostyce chłoniaka naciekającego ściany serca [6]. O ile klasyczne TEE wykazało jedynie przerost i hipokinezję mięśnia komór serca, o tyle po dożylnym podaniu echokardiograficznego środka kontrastowego uzyskano wzmożenie echogeniczności ścian serca i ich ziarnistą strukturę. Zastosowanie chemioterapii i leczenia antyretrowirusowego poprawiło w cytowanym przypadku stan chorego. Echokardiograficznie wykazano zmniejszenie przerostów ścian i poprawę kurczliwości.

PRZERZUTY NOWOTWOROWE DO SERCA

Opisane powyżej echokardiograficzne cechy histologicznej złośliwości guza serca dotyczą wszystkich nowotworów złośliwych serca, wśród których nowotwory pierwotne stanowią zdecydowaną mniejszość. Wziąwszy pod uwagę, że guzy przerzutowe występują 20–40 razy częściej niż guzy pierwotne [7], każdy przypadek wykrycia w badaniu echokardiograficznym hiperechogennej masy naciekającej ściany serca z towarzyszącym wysiękiem osierdziowym powinien skłaniać do poszukiwania ogniska pierwotnego poza sercem. Najczęstsze źródła przerzutów nowotworowych do serca wymieniono w tabeli 3. Należy pamiętać, że serce może być czasem jedynym narządem objętym rozsiewem procesu nowotworowego. Wystąpienie zaburzeń rytmu serca, duszności, spadku tolerancji wysiłku u chorego z procesem nowotworowym jest wskazaniem do wykonania badania TTE w celu wykluczenia przerzutu do serca. Szczególną skłonność do przerzutów do serca ma czerniak, stwierdza się je w ponad 50% przypadków tego nowotworu.

For non-commercial use only

© Medical Education. For private and non-commmercial use only. Downloaded from https://www.journalsmededu.pl/index.php/OncoReview/index: 03.08.2025; 12:44,07

TABELA 3.
Nowotwory najczęściej dające przerzuty do serca.

Rak płuca
rak piersi
rak żołądka
rak okrężnicy
chłoniaki
czerniak złośliwy

W niektórych przypadkach, zwłaszcza podczas badania TEE, możliwa jest także wizualizacja guzów pozasercowych śródpiersia i ich ocena pod kątem naciekania pni wielkich naczyń tętniczych i żylnych spływów do serca. Szczególnie pomocne w wykluczaniu naciekania położonych w bezpośrednim kontakcie ze strukturami sercowo-naczyniowymi mas nowotworowych jest stwierdzenie „ślizgania się" struktur podczas cyklu sercowego. W przypadku nacieku ściany naczynia lub serca guz jest z nią ściśle związany i wzajemnego przemieszczania struktur się nie obserwuje.
Rak nerkowokomórkowy ma zdolność rozrostu wewnątrznaczyniowego i może wnikać do prawego przedsionka serca przez żyłę główną dolną. Badanie TTE uzupełnione w wybranych przypadkach o badanie TEE pozwala z dużą dokładnością ocenić stopień zajęcia serca przez raka nerkowokomórkowego i zaplanować zakres operacji, przeprowadzanej z reguły równocześnie po obu stronach przepony przez zespół kardiochirurgów i chirurgów onkologicznych. Również inne guzy mogą wrastać do serca od strony żylnej – warto wspomnieć o leiomiomatozie czy guzach grasicy.

LECZENIE NOWOTWORÓW POZASERCOWYCH – KWALIFIKACJA DO LECZENIA I MONITOROWANIE POWIKŁAŃ

Chirurgia onkologiczna – przedoperacyjna ocena kardiologiczna

Jedną z głównych przyczyn zgonów pacjentów poddawanych operacjom niekardiochirurgicznym, w tym onkologicznym, są zgony sercowe, spowodowane ostrą niewydolnością serca i ostrymi zespołami wieńcowymi. Wynika to z zachwiania równowagi układu krążenia przez znieczulenie i zabieg operacyjny, który z reguły wiąże się z utratą nośnika tlenu, jakim są erytrocyty i zawarta w nich hemoglobina, nagłymi wahaniami ciśnienia tętniczego i wypełnienia płynowego łożyska naczyniowego, zaburzeniami hemostazy i odstawieniem leków kardiologicznych na czas operacji. Umieralność z przyczyn sercowo-naczyniowych pacjentów poddawanych poważnym zabiegom chirurgicznym ocenia się na blisko 1% [8]. Przebycie zawału mięśnia sercowego w okresie okołooperacyjnym zwiększa śmiertelność wewnątrzszpitalną w przybliżeniu o 20%. Łączne ryzyko powtórnego zawału i zgonu w tej grupie chorych w ciągu 6 miesięcy od zabiegu wynosi aż 18% [9]. Jedynie 35% pacjentów, u których w okresie pooperacyjnym doszło do zatrzymania krążenia i skutecznie resuscytowanych krążeniowo, opuszcza szpital. Wszystkie te problemy są jeszcze silniej wyrażone w przypadku zabiegów onkologicznych. Łączy się to z jednej strony ze najczęściej zwiększoną krzepliwością krwi sprzyjającą powikłaniom zakrzepowo-zatorowym, a drugiej strony zwiększa ryzyko krwawień w trakcie antykoagulacji.
Badanie echokardiograficzne znajduje zastosowanie w przedoperacyjnej ocenie kardiologicznej chorych kwalifikowanych do zabiegów wysokiego ryzyka (zalecenie ESC klasy IIa C). Należą do nich zabiegi chirurgii naczyniowej: aorty, dużych naczyń i naczyń obwodowych położonych poniżej więzadła pachwinowego. Zabiegi te leżą poza obszarem zainteresowań chirurgii onkologicznej. Nie zaleca się wykonywania spoczynkowego badania echokardiograficznego u bezobjawowych chorych kwalifikowanych do zabiegów niskiego ryzyka, które wymieniono w tabeli 4. Wyjątek stanowią chorzy z rozpoznaną lub podejrzewaną wadą zastawkową, którzy zgodnie w wytycznymi ESC powinni mieć wykonaną dokładną ocenę kliniczną i echokardiograficzną w celu określenia zaawansowania wady (zalecenie klasy I C). Również pacjenci niestabilni w zakresie układu krążenia kwalifikowani do planowych zabiegów chirurgicznych powinni być poddani ocenie echokardiograficznej (zalecenie klasy I C). W przypadku pilnych zabiegów chirurgicznych ocena echokardiograficzna najczęściej nie dostarcza informacji wpływających na zmianę leczenia, natomiast powoduje jego opóźnienie, dlatego nie jest zalecana. Udowodniono zaś użyteczność śródoperacyjnego TEE u pacjentów z ciężką niestabilnością hemodynamiczną i ciężkimi wadami zastawkowymi niepoddanymi korekcji w okresie przedoperacyjnym.

Chemioterapia – monitorowanie kardiotoksyczności

Postęp w chemioterapii spowodował zmianę podejścia do leczenia nowotworów złośliwych. Coraz częściej w chorobie nowotworowej rokuje się przeżycie długoterminowe, którego jakość i długość są w głównej mierze ograniczone powikłaniami zastosowanej chemioterapii i radioterapii. Jednym z groźniejszych powikłań leczenia, i to nie tylko antracyklinami, lecz także innymi grupami leków przeciwnowotworowych, jest jatrogenna kardiomiopatia, która w cięższych przypadkach prowadzi w nieodległym czasie

For non-commercial use only

© Medical Education. For private and non-commmercial use only. Downloaded from https://www.journalsmededu.pl/index.php/OncoReview/index: 03.08.2025; 12:44,07

TABELA 4.
Podział zabiegów pod względem ryzyka wystąpienia zdarzenia sercowego definiowanego jako zawał serca lub zgon z przyczyn sercowo-naczyniowych w ciągu 30 dni od zabiegu (wytyczne ESC 2010).

Niskie ryzyko (< 1%)	**Umiarkowane ryzyko (1–5%)**
operacje piersi	operacje brzuszne
operacje ginekologiczne	operacje szyi i klatki piersiowej
operacje endokrynologiczne	przeszczepienie płuca, nerki lub wątroby
małe zabiegi urologiczne	poważne zabiegi urologiczne
małe zabiegi ortopedyczne (operacje kolana)	poważne zabiegi neurologiczne i ortopedyczne (operacje biodra i kręgosłupa)
operacje rekonstrukcyjne	operacje tętnic szyjnych
operacje okulistyczne	wewnątrznaczyniowa naprawa tętniaka
	angioplastyka tętnic obwodowych

For non-commercial use only

do zgonu pacjenta na skutek zaawansowanej niewydolności serca. Szacuje się, że połowa pacjentów umiera w ciągu 4 lat od postawienia rozpoznania niewydolności serca [10].

TTE jest uznaną metodą oceny funkcji skurczowej i rozkurczowej lewej komory. Pod względem precyzji pomiaru wyprzedza ją tylko MR, jednak zdecydowanie większa dostępność TTE sprawia, że nadal jest to najczęściej używane narzędzie oceny wydolności serca przed kwalifikacją do chemioterapii.

Najczęściej wykorzystywanym parametrem wydolności serca jest frakcja wyrzutowa lewej komory (LVEF, *left ventricular effective fraction*). Parametr ten pierwotnie został spopularyzowany w czasach, gdy do oceny kurczliwości serca używano wentrykulografii wykonywanej podczas cewnikowania serca [11]. Zaadaptowany przez echokardiografię, stanowi obecnie ważny element oceny czynności lewej komory.

Użyteczność echokardiografii w porównaniu z wentrykulografią radioizotopową (MUGA, *Multi Gated Acquisition Scan*) w onkologicznej praktyce klinicznej była przedmiotem obserwacji autorów australijskich [12], którzy przeanalizowali przebieg leczenia 217 chorych na nowotwór złośliwy leczonych w jednym ośrodku w latach 2005–2007. Trzy czwarte badanych było leczonych z powodu raka piersi. Autorzy postawili pytanie: czy i w jakim stopniu wynik badania echokardiograficznego wpłynął na przebieg leczenia analizowanych pacjentów? Echokardiografia, w porównaniu z MUGA, umożliwia nie tylko identyfikację niewydolności skurczowej, definiowanej jako obniżona LVEF (< 55%), ale również niewydolności rozkurczowej i wielu innych nieprawidłowości strukturalnych i czynnościowych serca: powiększenia jam serca, odcinkowych zaburzeń kurczliwości, wad zastawkowych, przerostu serca, nadciśnienia płucnego, wysięku osierdziowego i guzów serca. Zdaniem autorów w przypadku przeprowadzenia u analizowanych pacjentów oceny wydolności serca przed chemioterapią za pomocą MUGA zamiast TTE u 7,4% pacjentów nie zostałaby wykryta co najmniej jedna nieprawidłowość strukturalna lub czynnościowa serca. U 31% z tej grupy stwierdzenie nieprawidłowości w TTE wpłynęło na dalsze leczenie. Nie bez znaczenia jest niższy koszt TTE niż MUGA: w omawianym badaniu TTE wyceniono na 200 dolarów, podczas gdy MUGA na 250 dolarów.

Ocena funkcji skurczowej lewej komory na podstawie LVEF mierzonej w TTE wiąże się z istotnym ryzykiem błędu. Jej wielkość może zależeć od stanu klinicznego pacjenta [13]. Wzrost LVEF może być spowodowany niedokrwistością lub nadczynnością tarczycy, a także niedomykalnością zastawek lewego serca. Na precyzję pomiaru LVEF wpływ ma jakość obrazowania wsierdzia lewej komory i doświadczenie badającego. Różnice w ocenie LVEF dokonanej w dwóch różnych pracowniach mogą przekraczać 15%, co niesie z sobą ryzyko błędnych decyzji terapeutycznych [14]. LVEF nie zawsze odzwierciedla faktyczną wydolność serca. Bardziej czułe w wykrywaniu kardiotoksyczności niż ocena LVEF wydają się nowe techniki echokardiograficzne, np. tkankowa echokardiografia doplerowska (TDI, *tissue doppler imaging*), identyfikująca pacjentów z dysfunkcją rozkurczową lewej komory, czy analiza odkształcenia miokardium [15] (*myocardial strain imaging*), pozwalająca na wykrycie upośledzonej funkcji skurczo-

© Medical Education. For private and non-commmercial use only. Downloaded from https://www.journalsmededu.pl/index.php/OncoReview/index: 03.08.2025; 12:44,07

wej mięśnia sercowego w okresie zachowanej prawidłowej frakcji wyrzutowej [16].

Obecnie w onkologii dziecięcej funkcjonuje wiele protokołów monitorowania echokardiograficznego rekomendowanych przez różne towarzystwa naukowe w celu poprawy bezpieczeństwa chemioterapii z wykorzystaniem leków o działaniu kardiotoksycznym. Wiele z nich jest kontynuacją zaleceń opublikowanych w 1992 r. przez Children's Cancer Study Group [17]. Zakładały one m.in. ocenę echokardiograficzną przed leczeniem oraz ponowną ocenę przed każdym kolejnym kursem chemioterapii z wykorzystaniem antracykliny. Celem badania wyjściowego jest wykluczenie z leczenia preparatami kardiotoksycznymi chorych obarczonych wcześniej niezdiagnozowaną chorobą serca, u których – jak wykazano – istnieje wysokie ryzyko uszkodzenia serca nawet po zastosowaniu relatywnie małych dawek chemioterapeutyku. Przeprowadzanie kontrolnych badań TTE ma natomiast na celu wczesne wykrycie indukowanej chemioterapią kardiomiopatii. Po zakończeniu terapii zaleca się kontrolę po 3, 6 i 12 miesiącach, a następnie co 1–2 lata.

U osób dorosłych zaleca się pomiar frakcji wyrzutowej przed rozpoczęciem pierwszego kursu chemioterapii i po osiągnięciu dawki 300–360 mg/m^2 w przeliczeniu na doksorubicynę [18], a w przypadku osób z wyjściowo niską LVEF – seryjne wykonywanie badań.

Najbardziej popularną definicją kardiomiopatii poantracyklinowej jest spadek LVEF o 15 punktów procentowych z towarzyszącymi objawami niewydolności serca. TTE daje również możliwość wykrycia bezobjawowego spadku LVEF, definiowanego zwykle jako zmniejszenie LVEF o 10 punktów procentowych lub spadek LVEF < 55%. Podobnie jak objawowa niewydolność serca, bezobjawowa dysfunkcja lewej komory jest wskazaniem do wdrożenia leczenia β-blokerem i inhibitorem konwertazy angiotensyny lub sartanem (co nie zawsze jest przestrzegane w praktyce onkologicznej) [19]. Dostępne są algorytmy nakazujące przerwanie terapii antracyklinami w przypadku spadku LVEF o > 10 punktów procentowych lub poniżej wartości 50%. Bierze się także pod uwagę wymiary lewej komory: wskazaniem do przerwania leczenia jest wzrost wymiaru końcoworozkurczowego powyżej 59 mm lub końcowoskurczowego powyżej 39 mm.

Poszczególne towarzystwa naukowe przy ocenie zaawansowania powikłań chemioterapii stosowały różne definicje kardiotoksyczności. W badaniach klinicznych leków przeciwnowotworowych bardzo popularne były kryteria toksyczności zaproponowane przez **National Cancer Institute** [20]. Po raz pierwszy opublikowano je w 1983 r. Definicja kardiotoksyczności, opierająca się w dużej mierze na LVEF, zmieniała się dość istotnie w tych kryteriach w ciągu ostatnich lat (tab. 5). W chwili obecnej utrudnia to interpretację opublikowanych w przeszłości prac. W praktyce onkologicznej obowiązują również kryteria rozpoznawania odwracalnej dysfunkcji skurczowej serca definiowanej jako:

- **całkowicie odwracalna** – wzrost LVEF od wartości najniższej do bliskiej wyjściowej w ciągu **90 dni**
- **częściowo odwracalna** – wzrost LVEF o > 5 punktów procentowych, ale wartość LVEF po **90 dniach** różni się o więcej niż 5 punktów procentowych od wyjściowej
- **nieodwracalna** – LVEF w ciągu **90 dni** nie zmienia się o więcej niż 5 punktów procentowych od najniższej.

Powyższe kryteria dotyczą terapii anty-HER2, czyli takich leków jak trastuzumab [21] czy lapatynib [22]. Obserwacje kliniczne wskazują, że podczas stosowania tej grupy leków najczęściej obserwowaną postacią kardiotoksyczności jest bezobjawowy spadek frakcji wyrzutowej lewej komory serca [23, 24], ale nie bez znaczenia jest również ryzyko objawowej, a nawet ciężkiej niewydolności serca. Analizy wskazują jednak, że korzyść onkologiczna przewyższa ryzyko zdarzeń sercowo-naczyniowych [25]. Wiadomo, że osoby po 60. r.ż. [26] oraz z kardiometabolicznymi czynnikami ryzyka (otyłość, cukrzyca) mają większe ryzyko istotnego spadku LVEF [27].

W Polsce w monitorowaniu kardiotoksyczności obowiązują standardy opracowane przez grupę roboczą powołaną przez konsultantów krajowych w dziedzinach kardiologii i onkologii klinicznej [28]. TTE powinno zostać wykonane przed leczeniem onkologicznym (w ramach kwalifikacji do podania leków potencjalnie uszkadzających serce), a następnie optymalnie co 2–3 cykle u chorych wysokiego ryzyka oraz w każdym przypadku podejrzenia kardiotoksyczności. Pożądane jest dokonywanie oznaczeń LVEF i porównywanie ich wyników u chorych z prawidłową ciepłotą ciała i stężeniem hemoglobiny nie niższym od 9 g/dl.

Najnowsze zalecenia **European Society of Medical Oncology** [29] dotyczące oceny kardiologicznej chorych poddanych terapii antracyklinami oraz przeciwciałami monoklonalnymi opierają się również w głównej mierze na ocenie echokardiograficznej. U każdego chorego przed rozpoczęciem leczenia przeciwnowotworowego bezwzględnie należy wykonać EKG, natomiast TTE powinno być wykonane u chorych > 60. r.ż. oraz u tych, u których występują istotne czynniki ryzyka, tj. nadciśnienie, hipercholesterolemia, cukrzyca, otyłość, wcześniej udokumentowana choroba serca lub wcześniejsza radioterapia klatki piersiowej. Podczas leczenia przeciwnowotworowego ocena LVEF zalecana jest (nawet u bezobjawowych chorych) w następujących odstępach czasowych:

- po podaniu połowy zaplanowanej dawki antracykliny, następnie przed każdym kolejnym cyklem leczenia

© Medical Education. For private and non-commmercial use only. Downloaded from https://www.journalsmededu.pl/index.php/OncoReview/index: 03.08.2025; 12:44,07

TABELA 5.
Kryteria onkologiczne rozpoznawania dysfunkcji skurczowej serca/niewydolności serca wg National Cancer Institute's common toxicity criteria (NCI CTC).

Stopień	Wersja 1 (1983)	Wersja 2 (1998)	Wersja 3 (2003)	Wersja 4 (2009)
1	• bezobjawowy spadek spoczynkowej EF o < 20 punktów procentowych od wartości wyjściowej	• bezobjawowy spadek spoczynkowej EF o > 10, ale < 20 punktów procentowych od wartości wyjściowej • frakcja skracania (SF) > 24%, ale < 30%	• bezobjawowa spoczynkowa EF < 60–50% • frakcja skracania < 30–24%	• brak objawów, ale stwierdzone nieprawidłowości w badaniach laboratoryjnych (np. wzrost BNP) lub badaniach obrazowych
2	• bezobjawowy spadek spoczynkowej EF o > 20 punktów procentowych od wartości wyjściowej	• bezobjawowy spadek spoczynkowej EF poniżej wartości prawidłowej lub o > 20 punktów procentowych od wartości wyjściowej • frakcja skracania < 24%	• bezobjawowa spoczynkowa EF < 50–40% • SF < 24–15%	• objawy niewydolności serca przy łagodnej lub umiarkowanej aktywności życiowej
3	• łagodne objawy niewydolności serca, poddające się leczeniu	• niewydolność serca poddająca się leczeniu	• objawowa niewydolność serca poddająca się leczeniu • EF < 40–20% • SF < 15%	• objawy niewydolności serca w spoczynku lub niewielkiej aktywności albo zaostrzenie niewydolności serca • wskazane leczenie
4	• ciężka, nieodwracalna niewydolność serca	• ciężka lub nieodwracalna niewydolność serca lub konieczność intubacji	• nieodwracalna niewydolność serca lub źle kontrolowana • EF < 20% • wskazane leczenie inwazyjne (kardiochirurgiczne, wspomaganie lewej komory, przeszczepienie serca)	• powikłania zagrażające życiu – wskazane leczenie na oddziałach intensywnej opieki (np. dożylne podawanie leków inotropowo dodatnich, mechaniczne wspomaganie lewej komory serca)

– po podaniu kumulacyjnej dawki 300 mg/m^2 doksorubicyny, 450 mg/m^2 epirubicyny lub 60 mg/m^2 mitoksantronu, następnie przed każdym kolejnym cyklem leczenia
– po podaniu kumulacyjnej dawki 240 mg/m^2 doksorubicyny lub 360 mg/m^2 epirubicyny u chorych < 15. lub > 60. r.ż., następnie przed każdym kolejnym cyklem leczenia
– po 3, 6 i 12 miesiącach od zakończenia terapii antracyklinami.

Radioterapia – monitorowanie późnych powikłań

Również napromienianie śródpiersia wiąże się z ryzykiem powikłań kardiologicznych. Uważa się, że późne odczyny popromienne mogą powodować uszkodzenie nasierdziowych odcinków tętnic wieńcowych po roku lub kilku latach od napromieniania [30]. Zwapnienia i zwężenia u pacjentów po radioterapii najczęściej stwierdza się w lewej tętnicy wieńcowej i mogą być one przyczyną przewlekłej choroby wieńcowej i zawału serca. Echokardiograficznym wyrazem tych zmian są najczęściej odcinkowe zaburzenia kurczliwości i pozawałowa przebudowa lewej komory. Z uwagi na fakt, że część ostrych zespołów wieńcowych nie jest rozpoznawana w swoim ostrym okresie, uzasadniona wydaje się okresowa kontrola echokardiograficzna pacjentów, którzy przebyli radioterapię.

PODSUMOWANIE

Echokardiografia nadal ma szerokie zastosowanie w diagnostyce i monitorowaniu leczenia pacjentów z chorobami nowotworowymi. Pozwala uwidocznić guzy pierwotne i przerzutowe serca oraz spowodowane przez guz zaburzenia czynnościowe serca. Jest bezkonkurencyjną metodą monitorowania nowotworowego wysięku osierdziowego wraz z monitorowaniem zabiegu perikardiocentezy. Daje szansę identyfikacji tych pacjentów z chorobą nowotworową, u których chemioterapia z zastosowaniem leków kardiotoksycznych wiąże się z wysokim ryzykiem rozwoju kardiomiopatii polekowej. Umożliwia także jej wykrycie przed wystąpieniem klinicznych objawów niewydolności serca. Jest

© Medical Education. For private and non-commmercial use only. Downloaded from https://www.journalsmededu.pl/index.php/OncoReview/index: 03.08.2025; 12:44,07

wykorzystywana w kwalifikacji do operacyjnego leczenia onkologicznego chorych podwyższonego ryzyka wieńcowego i w diagnostyce kardiologicznych powikłań okołozabiegowych. Pomimo zastrzeżeń dotyczących niedostatecznej czułości [31, 32] echokardiografii jako metody obrazującej dysfunkcję komór serca, jej pozycja jako jednego z najważniejszych badań monitorujących bezpieczeństwo chorych leczonych kardiotoksycznymi chemioterapeutykami wydaje się niezagrożona.

Piśmiennictwo

1. Braunwald Choroby Serca. Edycja 7. Zipes D. (red.). Wyd. pol. 1. Elsevier Saunders, Wrocław 2007.
2. Kardiologia, cz. II. Pruszczyk P., Hryniewiecki T., Drożdż J. (red.). Medical Tribune Polska.
3. Feigenbaum's Echocardiography Sixth Edition. Feigenbaum H., Armstrong W., Ryan T. (red.). Lippincott Williams & Wilkins, Philadelphia 2005.
4. Mańczak R., Michałek P., Biegajło J.: Guz lewego przedsionka u chorej z napadowym migotaniem przedsionków. Kardiol. Pol. 2001; 54: 246-7.
5. Obrazowanie serca i naczyń. Bax J. (red.). Medipage, Warszawa 2008.
6. Lestuzzi C.: Massie myocardial infiltration by HIV-related non-Hodgkin lymphoma: echocardiographic aspects at diagnosis and follow-up. J. Cardiovasc. Med. 2012 [online].
7. Echokardiografia. Hoffman P. (red.). ViaMedica, Gdańsk 2004.
8. Grupa Robocza ESC do spraw oceny ryzyka sercowego oraz okołooperacyjnego postępowania kardiologicznego u pacjentów poddawanych zabiegom niekardiologicznym, we współpracy z Europejskim Towarzystwem Anestezjologicznym. Wytyczne Europejskiego Towarzystwa Kardiologicznego dotyczące przedoperacyjnej oceny ryzyka sercowego oraz okołooperacyjnego postępowania kardiologicznego u pacjentów poddawanych zabiegom niekardiologicznym. Kardiol. Pol. 2010; 68(3, supl. 2).
9. Kardiologia, cz. II. Pruszczyk P., Hryniewiecki T., Drożdż J. (red.). Medical Tribune Polska: 649-73.
10. Kardiologia cz. II. Pruszczyk P., Hryniewiecki T., Drożdż J. (red.). Medical Tribune Polska: 2.
11. Manisty C., Francis D.: Ejection fraction: a measure of desperation? Heart 2008; 94(4): 400-1.
12. Karanth N., Roy A., Joseph M. et al.: Utility of prechemotherapy echocardiographical assessment of cardiac abnormalities. Support Care Cancer 2011; 19: 2021-6.
13. The Task Force for the Diagnosis and Treatment of Acute and Chronic Heart Failure 2012 of the European Society of Cardiology: Developed in collaboration with the Heart Failure Association (HFA) of the ESC. European Heart Journal 2012; 33: 1787-1847.
14. Duchnowska R., Szmit S., Szczylik C., Opolski G.: Trudności w monitorowaniu echokardiograficznym leczenia trastuzumabem chorych na raka piersi – opis przypadku i przegląd zaleceń. Kardiol. Pol. 2008; 66(8): 895-8.
15. Stoodley P., Richards D., Meikle S.: The potential role of echocardiographyc strain imagina for evaluating cardiotoxicity due to cancer therapy. Heart Lung and Circ. 2011; 20: 3-9.
16. Stoodley P., Tanous D., Richards D. et al.: Trastuzumab-induced cardiotoxity: the role of two-dimentional myocardial strain in diagnosis and management. Echocardiography 2012; 29: E137-40.
17. Steinherz L., Graham T., Hurwitz R. et al.: Guidelines for cardiac monitoring of children during and after anthracycline therapy: Report of the Cardiology Committee of th Shildens Cancer Study Group. Pediatrics 1992; 89: 942-9.
18. Interna w obrazach ECHO. Płońska-Gościniak E. (red.). Medical Tribune Polska, Warszawa 2010: 61-70.
19. Yoon G., Telli M., Kao D. et al.: Left Ventricular Dysfunction in Patient Receiving Cardiotoxic Cancer Therapies – Are Clinicians Responding Optimally? J. Am. Coll. Cardiol. 2010 Nov 9; 56(20): 1644-50.
20. [online: http://ctep.cancer.gov/protocolDevelopment/electronic_applications/ctc.htm].
21. Procter M., Suter T.M., de Azambuja E., Dafni U., van Dooren V., Muehlbauer S., Climent M.A., Rechberger E., Liu W.T., Toi M., Coombes R.C., Dodwell D., Pagani O., Madrid J., Hall M., Chen S.C., Focan C., Muschol M., van Veldhuisen D.J., Piccart-Gebhart M.J.: Longer-term assessment of trastuzumab-related cardiac adverse events in the Herceptin Adjuvant (HERA) trial. J. Clin. Oncol. 2010 Jul 20; 28(21): 3422-8.
22. Perez E.A., Koehler M., Byrne J., Preston A.J., Rappold E., Ewer M.S.: Cardiac safety of lapatinib: pooled analysis of 3689 patients enrolled in clinical trials. Mayo Clin. Proc. 2008 Jun; 83(6): 679-86.
23. Marty M., Cognetti F., Maraninchi D., Snyder R., Mauriac L., Tubiana-Hulin M., Chan S., Grimes D., Antón A., Lluch A., Kennedy J., O'Byrne K., Conte P., Green M., Ward C., Mayne K., Extra J.M.: Randomized phase II trial of the efficacy and safety of trastuzumab combined with docetaxel in patients with human epidermal growth factor receptor 2-positive metastatic breast cancer administered as first-line treatment: the M77001 study group. J. Clin. Oncol. 2005 Jul 1; 23(19): 4265-74.
24. Pegram M.D., Pienkowski T., Northfelt D.W., Eiermann W., Patel R., Fumoleau P., Quan E., Crown J., Toppmeyer D., Smylie M., Riva A., Blitz S., Press M.F., Reese D., Lindsay M.A., Slamon D.J.: Results of two open-label, multicenter phase II studies of docetaxel, platinum salts, and trastuzumab in HER2-positive advanced breast cancer. J. Natl. Cancer Inst. 2004 May 19; 96(10): 759-69.
25. Tripathy D., Seidman A., Keefe D., Hudis C., Paton V., Lieberman G.: Effect of cardiac dysfunction on treatment outcomes in women receiving trastuzumab for HER2-overexpressing metastatic breast cancer. Clin. Breast Cancer 2004 Oct; 5(4): 293-8.
26. Tarantini L., Gori S., Faggiano P., Pulignano G., Simoncini E., Tuccia F., Ceccherini R., Bovelli D., Lestuzzi C., Cioffi G.; on behalf of ICARO (Italian CARdio-Oncologic) Network: Adjuvant trastuzumab cardiotoxicity in patients over 60 years of age with early breast cancer: a multicenter cohort analysis. Ann. Oncol. 2012 [online].
27. Suter T.M., Procter M., van Veldhuisen D.J., Muscholl M., Bergh J., Carlomagno C., Perren T., Passalacqua R., Bighin C., Klijn J.G., Ageev F.T., Hitre E., Groetz J., Iwata H., Knap M., Gnant M., Muehlbauer S., Spence A., Gelber R.D., Piccart-Gebhart M.J.: Trastuzumab-associated cardiac adverse effects in the herceptin adjuvant trial. J. Clin. Oncol. 2007 Sep 1; 25(25): 3859-65.
28. Opolski G., Krzakowski M., Szmit S. et al.: Rekomendacje Krajowego Zespołu Nadzoru Kardiologicznego i Onkologicznego dotyczące bezpieczeństwa kardiologicznego u chorych na raka piersi. Zapobieganie i postępowanie w powikłaniach sercowo-naczyniowych w raku piersi. Grupa Robocza Konsultantów Krajowych w Dziedzinie Kardiologii i Onkologii Klinicznej ds. opracowania rekomendacji postępowania kardiologicznego u chorych na raka piersi. Kardiol. Pol. 2011; 69(5): 283-310.

For non-commercial use only

© Medical Education. For private and non-commmercial use only. Downloaded from https://www.journalsmededu.pl/index.php/OncoReview/index: 03.08.2025; 12:44,07

29. Bovelli D., Plataniotis G., Roila F.; ESMO Guidelines Working Group: Cardiotoxicity of chemotherapeutic agents and radiotherapy-related heart disease: ESMO Clinical Practice Guidelines. Ann. Oncol. 2010 May; 21(Suppl 5): v277-82.
30. Wożakowska-Kapłon B., Szymczyk R., Buda S. et al.: Przebyta terapia onkologiczna – niedoceniany czynnik ryzyka choroby wieńcowej? Kardiol. Pol. 2008; 66: 415-19.
31. Ewer M., Lenihan D.: Left Ventricular Ejection Fraction and cardiotoxity: is our ear really to the ground? [online: www.jco.org] 2008.
32. Watts R.G., George M., Johnson W.H. Jr.: Pretreatment and Routine echocardiogram monitoring during chemotherapy for anthracycline-induced cardiotoxicity rarely identifies significant cardiac dysfunction or alters treatment decisions: a 5-year review at a single pediatric oncology center. Cancer 2012 Apr 1; 118(7): 1919-24.

For non-commercial use only

Adres do korespondencji:
lek. Rafał Mańczak
Klinika Krążenia Płucnego i Chorób Zakrzepowo-Zatorowych
Centrum Medyczne Kształcenia Podyplomowego,
Europejskie Centrum Zdrowia Otwock
ul. Borowa 14/18, 05-400 Otwock
tel.: (22) 710-30-52, fax: (22) 710-31-69
e-mail: kardiomedi@gmail.com

© Medical Education. For private and non-commmercial use only. Downloaded from https://www.journalsmededu.pl/index.php/OncoReview/index: 03.08.2025; 12:44,07