

Żyłne cewniki centralne do chemioterapii a powikłania kardiologiczne

Central venous catheters and complications in cancer patients

*lek. Szymon Darocha¹, dr n. med. Sebastian Szmit^{1,2},
lek. Anna Walaszewska-Czyż², lek. Małgorzata Kuc-Rajca²,
prof. nadzw. dr hab. n. med. Marcin Kurzyna¹*

¹ *Klinika Krążenia Płucnego i Chorób Zakrzepowo-Zatorowych,
Centrum Medyczne Kształcenia Podyplomowego,
Europejskie Centrum Zdrowia Otwock
Kierownik: prof. dr hab. n. med. Adam Torbicki*

² *Klinika Onkologii, Centrum Medyczne Kształcenia Podyplomowego,
Europejskie Centrum Zdrowia Otwock
Kierownik: prof. nadzw. dr hab. n. med. Tadeusz Pieńkowski*



STRESZCZENIE

Trwały dostęp naczyniowy ma ogromne znaczenie w leczeniu chorych onkologicznych poddawanych długotrwałej chemioterapii. Prezentujemy dwa przypadki, wczesnych i późnych, powikłań związanych z obecnością centralnego cewnika żylnego. U pierwszej pacjentki problemem była zakrzepica żyły podobojczykowej prawej w następstwie przebytej zakrzepicy w komorze cewnika. U drugiej osoby nieprawidłowe ustawienie końcówki cewnika w okolicy pierścienia trójdzielnego wywoływało zaburzenia rytmu serca odczuwane jako kołatanie serca i określane jako znacznie obniżające jakość życia. W obu przypadkach dobra współpraca kardiologów z onkologami przesądziła o szybkim ustaleniu rozpoznania i wdrożeniu odpowiedniego postępowania, które spowodowało znaczącą poprawę.

SŁOWA KLUCZOWE: centralne cewniki żyłne, powikłania związane z obecnością cewnika, choroba nowotworowa

ABSTRACT

Vascular access has great importance in the treatment of patients submitted to prolonged chemotherapy. We report two patients with early and late complications related to the presence of a central venous catheter. The first case presents right subclavian vein thrombosis as a consequence of thrombosis of the port. In the second case, the improper catheter tip set close to tricuspid valve ring generated cardiac arrhythmia felt as palpitations and referred by the patient as lowering the quality of life. In both those cases good cooperation between cardiologist and oncologist determined the diagnosis and implementation of appropriate proceeding that brought significant improvement.

KEY WORDS: central venous catheters, catheter-related complications, cancer

WSTĘP

Centralne cewniki żyłne (CVC, *central venous catheters*) są najczęściej wykorzystywane u pacjentów onkologicznych, przede wszystkim do podawania chemioterapii. W innych przypadkach obecność centralnego dostępu naczyniowego bywa przydatna w żywieniu pozajelitowym, hemodializie, stymulacji wewnątrzsercowej, monitorowaniu, podawaniu płynów oraz produktów krwiopochodnych i leków. CVC używane w chemioterapii składają się z cewnika, którego dalszy koniec umieszczany jest na granicy żyły głównej górnej i prawego przedsionka, a koniec bliższy zakończony silikonową komorą umieszczany jest w łożu wyłonionej w tkance podskórnej, najczęściej w obrębie przedniej ściany klatki piersiowej.

Pragniemy zaprezentować Państwu dwa przypadki powikłań związanych z obecnością cewników centralnych u pacjentów onkologicznych.

PRZYPADEK PIERWSZY

W maju 2012 r. do Kliniki Krążenia Płucnego i Chorób Zakrzepowo-Zatorowych CMKP Europejskiego Centrum Zdrowia Otwock z powodu podejrzenia zakrzepicy w żyłach prawej kończyny górnej została przyjęta 62-letnia pacjentka po operacji z powodu raka jelita grubego, z progresją choroby po chemioterapii uzupełniającej (6 kursów chemioterapii: 5-fluorouracyl z leukoworyną, podawane od listopada 2011 r. do kwietnia 2012 r.).

W wywiadzie u chorej stwierdzano: nadciśnienie tętnicze, niedoczynność tarczycy, napadowe migotanie przedsionków. Pacjentka przeżyła w marcu 2012 r. zakrzepicę prawostronną związaną z portem naczyniowym. Wówczas wymieniono port do podawania chemioterapii.

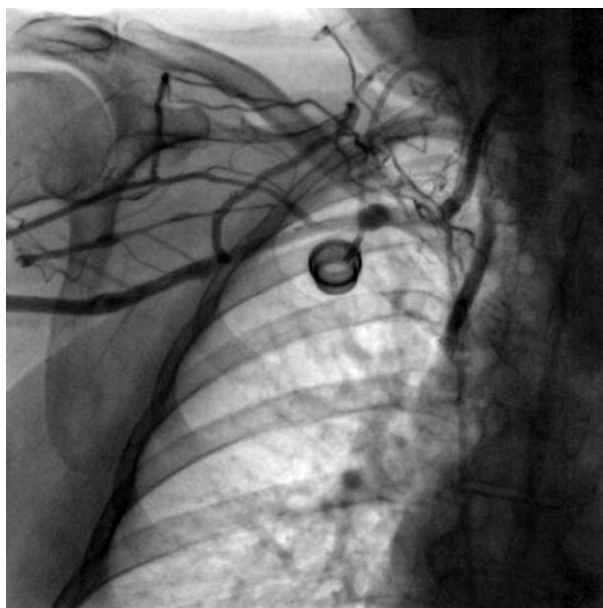Przy przyjęciu do oddział kardiologii pacjentka była w stanie ogólnym średnim, niemniej bez cech niewydolności krążenia i oddychania. W badaniu fizykalnym zwracał uwagę wyraźny obrzęk prawej kończyny górnej, bez innych objawów żyłnej choroby zakrzepowo-zatorowej. Pacjentka negowała duszność i ból w klatce piersiowej. W badaniach laboratoryjnych nie obserwowano istotnych nieprawidłowości.

W badaniu echokardiograficznym stwierdzono nieznacznie powiększony lewy przedsionek, wielkość jam komór była w normie, nie obserwowano odcinkowych ani globalnych zaburzeń kurczliwości, zastawki były bez istotnych zmian organicznych. Nie stwierdzono cech przeciążenia ciśnieniowego prawej komory mogących wskazywać na zatorowość płucną.

Celem oceny morfologii żył kończyny górnej prawej oraz weryfikacji nawrotu zakrzepicy w obrębie portu do podawania chemioterapii, w warunkach pracowni hemodynamicznej podano

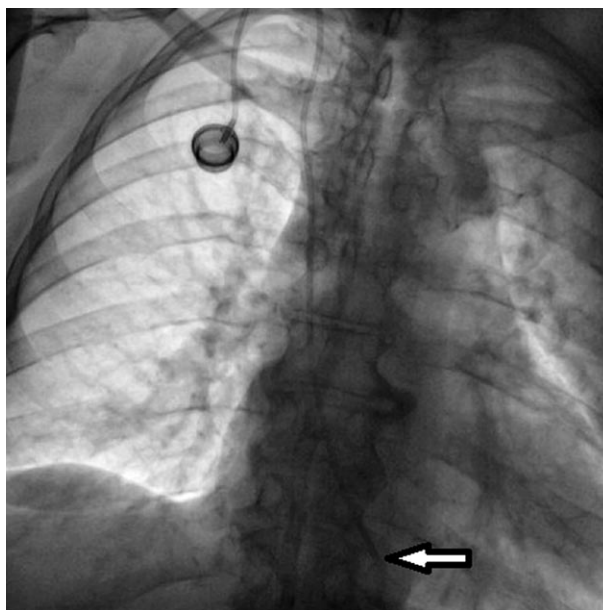
RYCINA 1.

Zakrzepica prawej żyły podobojczykowej z rozwiniętym krążeniem obocznym.



RYCINA 2.

Końcówka cewnika naczyniowego w obrębie prawego ujścia żylnego.



kontrast (20 ml) przez wenflon założony do żyły odłokciowej prawej. Uwidoczniono zakrzepicę żyły podobojczykowej z masywnie rozwiniętym krążeniem obocznym (ryc. 1). Uwidoczniono końcówkę cewnika balotującą w prawym przedsionku, okresowo wstawiającą się w ujście trójdzielne (ryc. 2).

Zalecono podawanie enoksaparyny w dawce terapeutycznej (2 × 1 mg/kg m.c./24 h). W dalszej części hospitalizacji obserwo-

wano poprawę stanu ogólnego, zmniejszenie obrzęku kończyny. Pacjentkę wypisano do domu w stanie ogólnym dobrym z zaleceniem dalszej kontroli ambulatoryjnej.

Dzięki zastosowanej terapii kardiologicznej u pacjentki można było rozważyć dalsze leczenie przeciwnowotworowe. Z uwagi na stwierdzone przerzuty do wątroby w trybie przyspieszonym została zakwalifikowana do chemioterapii paliatywnej wg schematu FOLFOX.

PRZYPADEK DRUGI

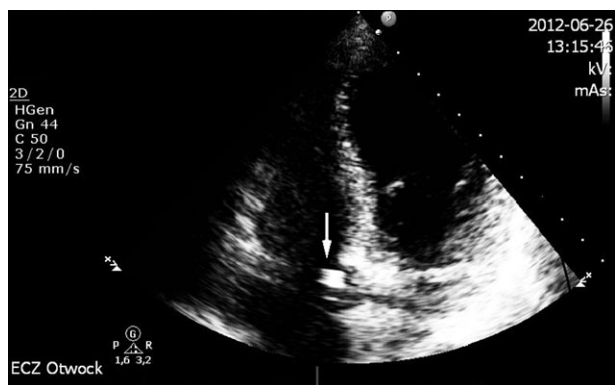Do Kliniki Krążenia Płucnego i Chorób Zakrzepowo-Zatorowych CMKP w Europejskim Centrum Zdrowia Otwock w celu wykonania diagnostyki i leczenia zaburzeń rytmu serca przyjęto 62-letnią pacjentkę z zaawansowanym rakiem jajnika, leczoną gemcytabiną w monoterapii w ramach chemioterapii II rzutu. Od czasu założenia portu naczyniowego, czyli od kwietnia 2012 r. odczuwała kołatanie serca, które powodowało znaczny dyskomfort i obniżenie jakości życia. Opiekujący się chorą lekarz rodzinny zalecił leczenie β -adrenolitykiem, które jednak nie przyniosło istotnej poprawy.

Przy przyjęciu do oddziału kardiologii pacjentka była w stanie ogólnym dość dobrym, wydolna krążeniowo i oddechowo. W badaniach laboratoryjnych poza utrzymującą się od kilku miesięcy niewielką niedokrwistością nie stwierdzono istotnych nieprawidłowości. Wykluczono chorobę tarczycy i zaburzenia elektrolitowe jako przyczyny zaburzeń rytmu serca.

Wykonano badanie echokardiograficzne, które potwierdziło prawidłowe wymiary jam serca, prawidłową kurczliwość ścian lewej komory, łagodną niedomykalność mitralną i trójdzielną. Nie stwierdzono płynu w worku osierdziowym. W świetle prawego przedsionka uwidoczono fragment cewnika opierający się końcem o przegrodę międzyprzedsionkową nieco powyżej pierścienia zastawki trójdzielnej (ryc. 3). Nie stwierdzono prze-

RYCINA 3.

Końcówka cewnika w obrębie pierścienia zastawki trójdzielnej.

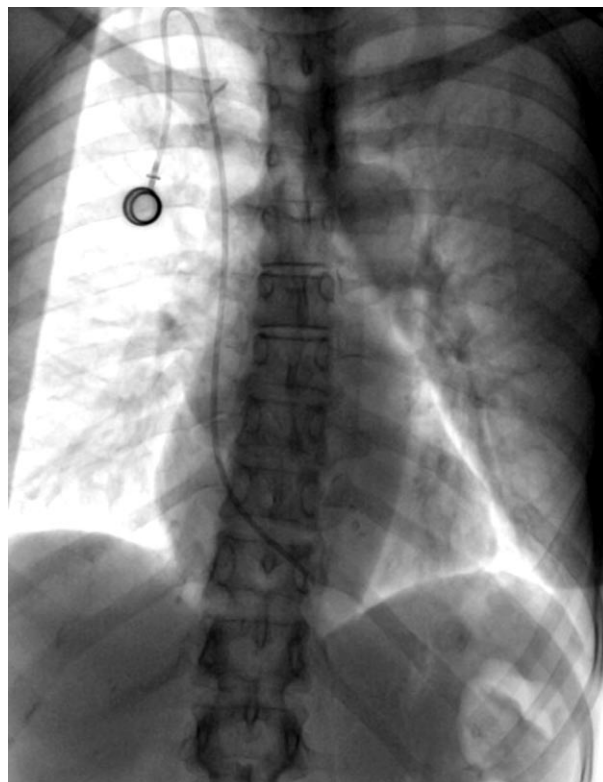


mieszczania się końcówki cewnika do prawej komory serca. W badaniu elektrokardiograficznym metodą Holtera stwierdzono **liczne komorowe pobudzenia przedwczesne** oraz nieutrwalony częstoskurcz komorowy z 7 pobudzeń.

Wziąwszy pod uwagę wywiad zaburzeń rytmu serca, które nasiliły się po założeniu portu naczyniowego, oraz wyniki badań obrazowych wysunięto podejrzenie jatrogennych zaburzeń rytmu serca spowodowanych nieprawidłowym położeniem końcówki cewnika centralnego, a następnie podjęto decyzję o interwencji inwazyjnej. W warunkach pracowni hemodynamicznej uwidoczono we fluoroskopii końcówkę cewnika w obrębie prawego ujścia żylnego okresowo wstawiającą się do prawej komory (ryc. 4). Następnie nacięto skórę nad komorą portu, rozłączono i skrócono cewnik oraz umieszczono jego końcówkę na granicy prawego przedsionka i żyły głównej górnej. Zabieg nie spowodował powikłań. W kontrolnym badaniu EKG metodą Holtera zarejestrowano sporadyczne pojedyncze pobudzenia dodatkowe komorowe i nadkomorowe, co stanowiło istotną poprawę w porównaniu z badaniem wyjściowym. Zaniechano dalszego leczenia β -adrenolitykiem. Pacjentkę wypisano do domu bez dolegliwości. Zgłosiła się ona do Kliniki Onkologii CMKP w Otwocku w celu dalszego leczenia przeciwnowotworowego.

RYCINA 4.

Koniec cewnika ustawiony w obrębie prawego ujścia żylnego u pacjentki z zaburzeniami rytmu serca.



PODSUMOWANIE

Z powodu wzrastającej liczby zachorowań na nowotwory oraz zwiększającej się dostępności procedur inwazyjnych można przypuszczać, że liczba pacjentów onkologicznych z CVC używanymi w chemioterapii będzie w najbliższych latach wzrastać, tak samo jak będzie rosła liczba powikłań związanych z ich obecnością. Obecność CVC może prowadzić do różnorodnych komplikacji. Podzielono je na wczesne, czyli związane bezpośrednio z procedurą implantacji cewnika, oraz późne, pojawiające się po pewnym czasie od implantacji CVC (tab. 1, 2). Barbetakis i wsp. przeanalizowali powikłania w grupie 700 pacjentów onkologicznych, którym implantowano CVC w celu podawania chemioterapii. Najczęściej obserwowanym późnym powikłaniem (4,7%) była zakrzepica związana z obecnością cewnika (CRT, *catheter-related thrombosis*), a wśród najczęściej wymienianych wczesnych komplikacji (2,2%) znalazła się odma opłucnowa [1].

Rodzaj materiału, z jakiego wykonany jest cewnik, technika jego implantacji, lokalizacja końcówki cewnika oraz rola innych czynników ryzyka przyczyniających się do rozwoju CRT nie zosta-

ły dobrze poznane, choć wydaje się, że umieszczenie końcówki na granicy żyły głównej górnej i prawego przedsionka wiąże się z mniejszym ryzykiem CRT niż lokalizacja bardziej proksymalna [2]. Inne wymieniane czynniki ryzyka CRT to lewostronna lokalizacja portu, przebyta radioterapia w obrębie klatki piersiowej, więcej niż jedna próba implantacji cewnika w danym miejscu anatomicznym [3, 4]. Wysiłki mające na celu zmniejszenie ryzyka powikłań zakrzepowych, obejmujące płukanie cewników roztworami heparyny, stosowanie cewników heparynizowanych i prowadzenie farmakologicznej profilaktyki przeciwzakrzepowej, są na większą skalę nieskuteczne [5].

Aktualne europejskie zalecenia opracowane przez European Society for Medical Oncology (ESMO) i amerykańskie przygotowane przez National Comprehensive Cancer Network (NCCN) oraz American College of Chest Physicians (ACCP) [6] nie zalecają rutynowego stosowania pierwotnej przeciwzakrzepowej profilaktyki farmakologicznej u chorych, u których zastosowano CVC. Jest to konsekwencją kilku przeprowadzonych w ostatnich latach badań, których wyniki wskazują, że częstość objawowej żyłnej choroby zakrzepowo-zatorowej związanej z obecnością CVC jest niewielka (3–4%) i nie zmienia się istotnie po zastosowaniu profilaktyki przeciwzakrzepowej [7–11]. Należy jednak pamiętać, że obecność innych czynników ryzyka żyłnej choroby zakrzepowo-zatorowej, takich jak przebyta wcześniej żylna choroba zakrzepowo-zatorowa, unieruchomienie, terapia hormonalna, przyjmowanie inhibitorów angiogenezy lub talidomidu – są wskazaniem do włączenia pierwotnej profilaktyki przeciwzakrzepowej u pacjentów z chorobą nowotworową [6]. Nie ma konkretnych europejskich wytycznych, jak postępować, gdy u chorego na nowotwór rozwinię się zakrzepica w cewniku wprowadzonym do żyły centralnej. Szacuje się, że objawowa zatorowość płucna wystąpi u 10% takich osób [13]. Praktyka szpitalna pokazuje, że zazwyczaj usuwa się taki cewnik ze skrzepliną na jego końcu i stosuje się heparynę, tak jak w innych epizodach żyłnej choroby zakrzepowo-zatorowej u chorych z nowotworem. Zalecenia przygotowane przez ASCO wskazują, że profilaktyka wtórna po incydencie zakrzepowo-zatorowym u pacjenta z nowotworem powinna trwać tak długo, jak długo utrzymuje się aktywny proces nowotworowy [12]. Aktualnie obowiązujące wytyczne NCCN zalecają usuwanie cewnika, na którym wytworzyła się skrzeplina, jeśli nie jest on już potrzebny. Usunięcie portu naczyniowego powinien poprzedzać krótki okres antykoagulacji (5–7 dni).

Wtórny profilaktykę przeciwkrzepliwą zaleca się na co najmniej 3 miesiące, gdyż ryzyko nawrotu w tym okresie sięga 4% [13]. Co zrobić, gdy cewnik jest jednak nadal potrzebny do prowadzenia leczenia przeciwnowotworowego i nie ma przeciwwskazań do antykoagulacji? Sugeruje się pozostawienie cewnika w żyłę i pro-

TABELA 1.

Wczesne powikłania, wg Barbetakisa i wsp.

Wczesne powikłania wg Barbetakisa i wsp.	%
odma opłucnowa	2,2
krwawk	2,2
zaburzenia rytmu serca	2,1
nakłucie tętnicy	1,6
zagięcie przewodnika	1
uszkodzenie komory cewnika	0,9
krwawienie	0,4
wczesne zakażenie łoża komory cewnika	0,3

TABELA 2.

Późne powikłania, wg Barbetakisa i wsp.

Późne powikłania wg Barbetakisa i wsp.	%
zakrzepica związana z obecnością cewnika	4,7
infekcja łoża komory cewnika	4,1
zwężenie cewnika związane z uciskiem	2,5
zapalenie skóry	0,8
pęknięcie cewnika	0,4
przemieszczenie cewnika do tętnic płucnych	0,3

wadzenie leczenia przeciwkrzepliwego, najlepiej heparyną drobnocząsteczkową, przez 3 miesiące lub dłużej, do momentu usunięcia cewnika. CVC usuwa się w przypadku nasilenia objawów choroby zakrzepowo-zatorowej lub gdy istnieją przeciwwskazania do stosowania leków przeciwkrzepliwych [14]. Takie postępowanie umożliwia dalsze leczenie choroby podstawowej.

W prezentowanych przypadkach mieliśmy do czynienia zarówno z późnym powikłaniem (jakim była zakrzepica związana z obecnością centralnego cewnika żylnego), jak i wczesnym – zaburzeniami rytmu serca wywołanymi nieprawidłowym ustawieniem końcowego fragmentu CVC. Ustawienie końcówki portu naczyniowego w okolicy pierścienia trójdzielnego powodowało potencjalnie nieistotne hemodynamicznie zabu-

rzenia rytmu serca, jednak odczuwane przez pacjentkę jako kołatanie serca i określane jako znacznie obniżające jakość życia. Problem minął po skróceniu cewnika, przemieszczeniu go w kierunku dogłowym i ustawieniu końca dalszego na granicy żyły głównej górnej i prawego przedsionka. Warto również spojrzeć raz jeszcze na rycinę 2, aby spostrzec, że w pierwszym przypadku końcówka cewnika również była ustawiona w obrębie prawego ujścia żylnego, a mimo to nie występowały zaburzenia rytmu.

W obu przypadkach bardzo dobra współpraca kardiologów z onkologami przesądziła o szybkim ustaleniu rozpoznania i wdrożeniu odpowiedniego postępowania, które przyniosło znaczącą poprawę.

Piśmiennictwo

1. Barbetakis N., Asteriou C., Kleontas A. et al.: Totally implantable central venous access ports. Analysis of 700 cases. *J. Surg. Oncol.* 2011; 104(6): 654-656.
2. Cadman A., Lawrance J.A., Fitzsimmons L., Spencer-Shaw A., Swindell R.: To clot or not to clot? That is the question in central venous catheters. *Clin. Radiol.* 2004; 59(4): 349-355.
3. Lee A.Y., Levine M.N., Butler G. et al.: Incidence, risk factors, and outcomes of catheter-related thrombosis in adult patients with cancer. *J. Clin. Oncol.* 2006; 24(9): 1404-1408.
4. Verso M., Agnelli G., Kamphuisen P.W. et al.: Risk factors for upper limb deep vein thrombosis associated with the use of central vein catheter in cancer patients. *Intern. Emerg. Med.* 2008; 3(2): 117-122.
5. Lee A.Y., Kamphuisen P.W.: Epidemiology and prevention of catheter-related thrombosis in patients with cancer. *J. Thromb. Haemost.* 2012; 10(8): 1491-9.
6. Kahn S.R., Lim W., Dunn A.S. et al.: Prevention of VTE in Nonsurgical Patients: Antithrombotic Therapy and Prevention of Thrombosis, 9th ed. American College of Chest Physicians Evidence-Based Clinical Practice Guidelines. *CHEST* 2012; 141(2_suppl): e195S-e226S.
7. Heaton D.C., Han D.Y., Inder A.: Minidose (1 mg) warfarin as prophylaxis for central vein catheter thrombosis. *Intern. Med. J.* 2002; 32: 84-88.
8. Couban S., Goodyear M., Burnell M. et al.: Randomized placebo-controlled study of low-dose warfarin for the prevention of central venous catheter-associated thrombosis in patients with cancer. *J. Clin. Oncol.* 2005; 23: 4063-4069.
9. Karthaus M., Kretschmar A., Kroning H. et al.: Dalteparin for prevention of catheter-related complications in cancer patients with central venous catheters: final results of a double-blind, placebo-controlled phase III trial. *Ann. Oncol.* 2006; 17: 289-296.
10. Verso M., Agnelli G., Bertoglio S. et al.: Enoxaparin for the prevention of venous-thromboembolism associated with central vein catheter: a double-blind, placebo-controlled, randomized study in cancer patients. *J. Clin. Oncol.* 2005; 23: 4057-4062.
11. Young A.M., Bilingham L.J., Begum G. et al.: Warfarin thromboprophylaxis in cancer patients with central venous catheters (WARP): an open-label randomised trial. *Lancet* 2009; 373: 567-574.
12. Lyman G.H., Khorana A.A., Falanga A. et al.: American Society of Clinical Oncology guideline: recommendations for venous thromboembolism prophylaxis and treatment in patients with cancer. *J. Clin. Oncol.* 2007; 25: 5490-5505.
13. Monreal M., Falgá C., Valdés M. et al.: Fatal pulmonary embolism and fatal bleeding in cancer patients with venous thromboembolism: findings from the RIETE registry. *J. Thromb. Haemost.* 2006; 4: 1950-1956.
14. NCCN Clinical Practice Guidelines in Oncology: Venous Thromboembolism Disease 9V. 1.2012). National Comprehensive Cancer Network Web site. [online: http://www.nccn.org/professionals/physician_gls/f_guidelines.asp#vte].

Adres do korespondencji:

lek. Szymon Darocha
Klinika Krążenia Płucnego i Chorób Zakrzepowo-Zatorowych
Centrum Medyczne Kształcenia Podyplomowego
Europejskie Centrum Zdrowia Otwock
Szpital im. Fryderyka Chopina
ul. Borowa 18/18, 05-400 Otwock
tel.: (22) 710-30-54
e-mail: szymon.darocha@gmail.com