

Angioplastyka wieńcowa oraz wymiana zastawki aortalnej u dwóch chorych ze szpiczakiem mnogim – opisy przypadków

Coronary angioplasty and aortic valve replacement in two patients with multiple myeloma – case reports

*dr n. med. Artur Jurczyszyn¹, lek. Maria Mrozek², lek. Joanna Paleń²,
dr hab. n. med. Marek Rajzer³, dr n. med. Michał Terlecki³,
prof. dr hab. n. med. Aleksander B. Skotnicki¹*

*¹Klinika Hematologii, Szpital Uniwersytecki w Krakowie
Kierownik Kliniki: prof. dr hab. n. med. Aleksander B. Skotnicki*

*²Oddział Chorób Wewnętrznych i Angiologii, Szpital Zakonu Bonifratrów w Krakowie
Kierownik Oddziału: lek. Bogusław Rudel*

*³I Klinika Kardiologii i Nadciśnienia Tętniczego Collegium Medicum Uniwersytetu Jagiellońskiego
Kierownik Kliniki: prof. dr hab. n. med. Danuta Czarnecka*



STRESZCZENIE

Szpiczak mnogi jest schorzeniem hematologicznym charakteryzującym się klonalnym rozrostem atypowych plazmocytów, produkujących monoklonalną immunoglobulinę. Roczna zapadalność na niego w Europie wynosi ok. 4,5/100 000 osób, a szczyt zachorowalności przypada na szóstą i siódmą dekadę życia. W tym okresie życia wzrasta też ryzyko zachorowania na choroby układu sercowo-naczyniowego. Z tych powodów istotnym zagadnieniem staje się leczenie kardiologiczne i kardiochirurgiczne chorych na szpiczaka mnogiego, w tym kwestie związane z powikłaniami okołoperacyjnymi i koniecznością pozabiegowego stosowania leków przeciwkrzepliwych i przeciwplatekcyjnych. Pacjenci ze schorzeniami onkologicznymi, w tym chorzy na szpiczaka mnogiego, niejednokrotnie nie są dopuszczani do leczenia kardiochirurgicznego i do zabiegów kardiologicznych z uwagi na niepewne rokowanie oraz brak jednoznacznych standardów postępowania.

W niniejszej pracy opisano dwa przypadki chorych na szpiczaka mnogiego, u których z powodzeniem przeprowadzono wymianę zastawki aortalnej i angioplastykę gałęzi międzykomorowej przedniej lewej tętnicy wieńcowej. Poniższa praca ma na celu przedstawienie potencjalnych problemów związanych z leczeniem operacyjnym i postępowaniem okołozabiegowym u tych pacjentów oraz rozważenie ich celowości. Kompleksowa i interdyscyplinarna współpraca może prowadzić do osiągnięcia optymalnych rezultatów terapeutycznych.

SŁOWA KLUCZOWE: szpiczak, leczenie kardiochirurgiczne, angioplastyka, powikłania, leczenie przeciwkrzepliwie

ABSTRACT

Multiple myeloma is a hematological disorder characterized by a clonal proliferation of atypical plasma cells, which produce a monoclonal immunoglobulin. The annual incidence rate in Europe is about 4.5/100 000 persons, the peak age of onset falls on the sixth and seventh decade of life. This is also the age in which the risk of cardiovascular diseases starts to increase. Therefore, cardiological treatment and cardiac surgery in patients with multiple myeloma becomes an important issue. This includes the problem of perioperative complications and the need for postoperative use of anticoagulants and antiplatelet agents. Patients with oncological diseases, including multiple myeloma, are often disqualified from cardiac surgery and cardiac procedures because of an uncertain prognosis and the lack of clear guidelines.

In this paper we describe two cases of patients with multiple myeloma who successfully underwent procedures such as replacement of the aortic valve and angioplasty of the left anterior descending artery. This paper aims to present the potential problems associated with cardiac surgery and perioperative care in these patients and to consider whether such treatment should be advised. A comprehensive and interdisciplinary cooperation can lead to optimal therapeutic results.

KEY WORDS: myeloma, cardiac surgery, angioplasty, complications, anticoagulation

WSTĘP

Szpiczak mnogi jest schorzeniem hematologicznym charakteryzującym się klonalnym rozrostem atypowych plazmacytów, produkujących monoklonalną immunoglobulinę [1]. W przybliżeniu stanowi on 1% wszystkich nowotworów złośliwych. Roczna zapadalność na niego w Europie wynosi około 4,5/100 000 osób [2], co oznacza, że każdego roku w Polsce na szpiczaka zapada blisko 1700 osób. Szczyt zachorowań przypada na szóstą dekadę życia, częściej chorują mężczyźni [2]. W tym wieku wzrasta również ryzyko chorób układu sercowo-naczyniowego. W związku z dynamicznym rozwojem metod leczenia szpiczaka mnogiego, powodującym wydłużenie mediany czasu przeżycia, coraz częściej pojawia się kwestia kardiologicznych i kardiochirurgicznych interwencji zabiegowych u dotkniętych tym schorzeniem.

Choroba nowotworowa może wiązać się ze zwiększonym ryzykiem powikłań okołozabiegowych, takich jak krwawienia, infekcje, skłonność do tworzenia zakrzepów [3]. Dodatkowym problemem jest postępowanie pooperacyjne – terapia przeciwrzepliwa i przeciwplateletowa. Podjęcie decyzji dotyczącej leczenia zabiegowego oraz wybór metody następczą wiele trudności i powinny nastąpić przy kompleksowej współpracy kardiologów, kardiochirurgów oraz hematologów.

Poniżej przedstawiamy dwa przypadki chorych na szpiczaka mnogiego, u których z powodzeniem przeprowadzono następujące zabiegi: angioplastykę tętnicy międzykomorowej przedniej i wymianę zastawki aortalnej.

OPIS PRZYPADKÓW

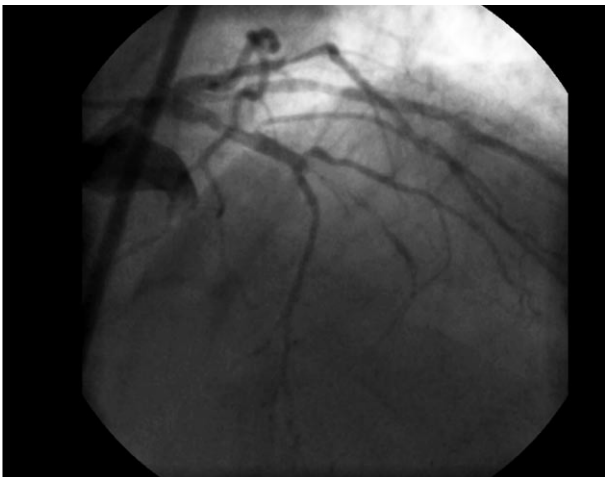Przypadek pierwszy

Obecnie 68-letni pacjent leczony dotychczas m.in. z powodu cukrzycy typu 2 (insulinoterapia), nadciśnienia tętniczego oraz hipercholesterolemii (10-letnie ryzyko zgonu sercowo-naczyniowego w skali SCORE 6%) w połowie 2011 r. został skierowany do Kliniki Laryngologii Szpitala Uniwersyteckiego w Krakowie w trybie nagłym z powodu duszności. Na podstawie całości obrazu klinicznego rozpoznano obrzęk naczynioruchowy. W badaniach laboratoryjnych wykryto niskie stężenie składników C1 i C4 dopełniacza oraz anemię (Hgb 9,8 g/dl, RBC $3,15 \times 10^6$). Żeby poznać przyczynę niedokrwistości, pacjenta skierowano do poradni hematologicznej, gdzie po wykonaniu biopsji aspiracyjnej szpiku rozpoznano szpiczaka mnogiego IgG kappa, II stopień wg ISS (znamienny naciek plazmacytów w trepanobiopsji szpiku, białko całkowite 113 g/l, IgG 69,8 g/l, albuminy 36 g/l, β_2 -mikroglobulina 4,5 mg/l, wolne łańcuchy lekkie κ 115 mg/l, wolne łańcuchy lekkie λ 8,37 mg/l, wolne łańcuchy κ /wolne łańcuchy λ =13,7). Pacjenta zakwalifikowano do terapii MPT (melfalan, prednizon, talidomid). Otrzymał on 6 cykli. Po jej zakończeniu stwierdzono oporność na leczenie (wzrost stężenia białka całkowitego, nadal znamienny naciek plazmacytów w trepanobiopsji szpiku). W lutym 2012 r. pacjenta przyjęto na Oddział Hematologii Szpitala Uniwersyteckiego w Krakowie w celu kwalifikacji do programu leczenia opornych/nawrotowych postaci szpiczaka mnogiego. Rozpoczęto I cykl CVD (cyklofosfamid, bortezomib, deksametazon). W marcu 2012 r. z powodu zgłaszanych dolegliwości steno-

kardialnych (CCS II/III) chory był konsultowany kardiologicznie. Wykonana wówczas standardowa próba wysiłkowa na bieżni ruchomej była dodatnia klinicznie i elektrokardiograficznie przy obciążeniu 7 MET. W badaniu echokardiograficznym stwierdzono prawidłową globalną czynność skurczową lewej komory (EF = 64%) i brak odcinkowych zaburzeń jej kurczliwości. Chorego zakwalifikowano do badania koronarograficznego. W kwietniu 2012 r., po trzech pełnych cyklach CVD chory został przyjęty do kliniki kardiologii i nadciśnienia tętniczego, gdzie wykonano koronarografię z nakłucia tętnicy promieniowej lewej i wykazano niedrożność gałęzi międzykomorowej przedniej (LAD) lewej tętnicy wieńcowej w odcinku środkowym (ryc. 1). Pacjent był konsultowany przez *heart team* w Szpitalu im. Jana Pawła II w Krakowie i został zakwalifikowany do zabiegu przezskórnego udrożnienia przewlekłej okluzji LAD. Wyniki badań laboratoryjnych były następujące: Hgb 11,4 mg/dl, RBC $3,75 \times 10^6/\mu\text{l}$, PLT $132 \times 10^3/\mu\text{l}$, eGFR > 60 ml/min/1,73 m², kreatynina 77 $\mu\text{mol/l}$.

RYCINA 1.

Okluzja gałęzi międzykomorowej przedniej.

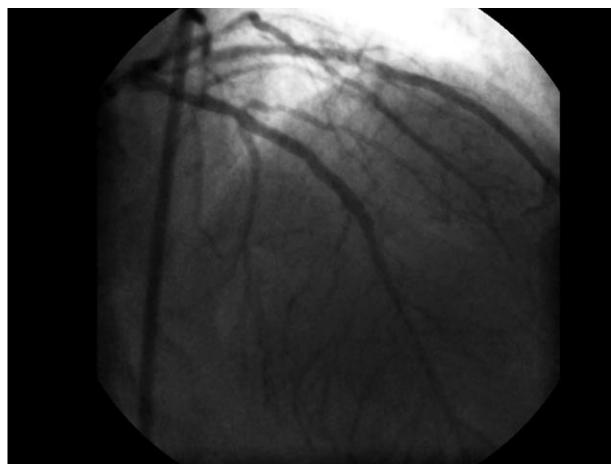


W dniu 27 kwietnia 2012 r. podjęto nieudaną próbę udrożnienia LAD (łagodna dysekcja w zmianie, którą pozostawiono do wygojenia). Okołożabiegowo nie wystąpiły powikłania krwotoczne ani infekcyjne. Pacjent nie wymagał przetoczeń preparatów krwio pochodnych. W lipcu 2012 r. został ponownie przyjęty do kliniki kardiologii i nadciśnienia tętniczego, gdzie z powodzeniem przeprowadzono skuteczną angioplastykę LAD, wszczepiając stent uwalniający lek antymitotyczny (ryc. 2). Zabieg przebiegł bez powikłań. W leczeniu przeciwpłytkowym zastosowano standardową skojarzoną terapię przeciwpłytkową (klopidogrel i kwas acetylosalicylowy), której kontynuowanie zalecono przez kolejne 12 miesięcy. W tym czasie zakończono pełnych 6 cykli CVD, po

których uzyskano całkowitą remisję hematologiczną (białko całkowite 63,0 g/l, albuminy 43 g/l, IgG 5,39 g/l, wolne łańcuchy κ / wolne łańcuchy λ 0,17). W trakcie leczenia hematologicznego pacjenta diagnozowano w kierunku wrodzonego obrzęku naczynioruchowego. Na podstawie wykonanych badań rozpoznano wtórny do szpiczaka mnogiego niedobór C1 dopełniacza, który ustąpił na skutek leczenia choroby zasadniczej. Aktualnie chory pozostaje pod obserwacją hematologiczną, w fazie plateau, w pełnej, całkowitej remisji choroby nowotworowej.

RYCINA 2.

Stan po udrożnieniu i implantacji stentu w gałęzi międzykomorowej przedniej.



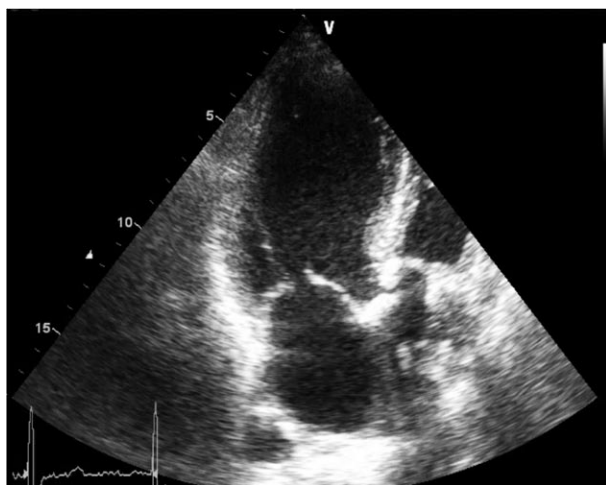Przypadek drugi

Aktualnie 68-letni pacjent leczony z powodu nadciśnienia tętniczego, po udarze niedokrwiennym pnia mózgu przed 6 laty (10-letnie ryzyko zgonu sercowego w skali SCORE > 8%), po ostrym zapaleniu trzustki, z rozpoznaniem w czerwcu 2009 r. szpiczakiem mnogim IgA, hemodializowany z powodu schyłkowej niewydolności nerek w przebiegu szpiczaka, po 6 cyklach CTD został przyjęty do kliniki hematologii w marcu 2010 r. z powodu progresji choroby (znamienny naciek plazmocytołów w trepanobiopsji szpiku kostnego, białko w moczu 1,26 g/l, dokuczliwe bóle kostne oraz pogłębianie się anemii Hgb 10,8 g/dl). Pacjent otrzymał jeden cykl THAL-DEX, 2 cykle CTX-TAL-DEX oraz cykl CTX-DEX. W przebiegu leczenia talidomidem zaobserwowano objawy polineuropatii obwodowej. Pomimo bardzo dobrej odpowiedzi na leczenie w marcu 2011 r. nastąpiła kolejna progresja choroby (10% plazmocytołów w trepanobiopsji szpiku kostnego, białko w moczu 0,75 g/l, IgA 5,49 g/l). We wrześniu 2011 r. zaobserwowano kolejną progresję choroby (30% plazmocytołów w trepanobiopsji szpiku kostnego, białko w moczu 2,16 g/l, IgA

17 g/l). Z uwagi na polineuropatię obwodową zastosowanie talidomidu oraz bortezomibu było przeciwwskazane. Rozpoczęto cykl CTX-DEX. Następnie do leczenia włączono lenalidomid w dawce dostosowanej do niewydolności nerek. W efekcie uzyskano całkowitą remisję hematologiczną. W międzyczasie rozpoznano zastawkowe zwężenie lewego ujścia tętniczego i skierowano go do Kliniki Kardiologii i Nadciśnienia Tętniczego Szpitala Uniwersyteckiego w celu poszerzenia diagnostyki przed ewentualnym zabiegiem operacyjnym. Wykonano koronarografię, ale nie stwierdzono istotnych zmian w tętnicach wieńcowych. W badaniu echokardiograficznym serca potwierdzono obecność istotnego zwężenia zastawki aortalnej: gradient przez zastawkowy maksymalny 85 mmHg, średni 50 mmHg, pole powierzchni otwarcia zastawki 1,0 cm², zastawka dwupłatkowa, płatki zastawki pogrubiałe, zwapniałe (ryc. 3), o zmniejszonej separacji – 10 mm, aorta wstępująca nieposzerzona – 35 mm. Pacjenta zakwalifikowano do chirurgicznej wymiany zastawki aortalnej.

RYCINA 3.

Badanie echokardiograficzne, projekcja odwrócona pięciojamowa. Zwapnienia na zastawce aortalnej.



Nie stwierdzono przeciwwskazań hematologicznych do ww. zabiegu. W dniu przyjęcia do szpitala wyniki badań były następujące: Hgb 9,5 g/dl, RBC 2,89 × 10⁶/μl, PLT 94 × 10³/μl, eGFR 11,1 ml/min/1,73 m². W dniu 20 kwietnia 2012 r. w krążeniu pozaustrojowym, w hipotermii ogólnej 28°C, z zastosowaniem kardioplegii krystalicznej usunięto zwężoną zastawkę (dwupłatkowa, trójspodłowa) i w jej miejsce wszczepiono biologiczną zastawkę aortalną Carpentier Edwards Perimount 25A. Przebieg pooperacyjny oraz gojenie rany były bez powikłań. Nie wystąpiły również powikłania krwotoczne ani infekcyjne. Łącznie przetoczono cztery jednostki koncentratu krwinek czerwonych. W kontrolnym badaniu echo-

kardiograficznym płatki zastawki były wiotkie, dobrze ruchome. Gradient przez zastawkowy wynosił maksymalnie 23 mmHg, a średnio 12 mmHg. Stan pacjenta po zabiegu był dobry: CCS I, NYHA I. Do leczenia włączono na 3 miesiące warfarynę, następnie zastąpiono ją kwasem acetylosalicylowym 75 mg dwa razy dziennie. Obecnie u pacjenta nie występują dolegliwości, utrzymuje się remisja hematologiczna. Nadal przyjmuje on lenalidomid w dawce 5 mg 3 razy w tygodniu po przeprowadzanej też 3 razy w tygodniu hemodializie.

OMÓWIENIE

Z uwagi na starzenie się społeczeństwa oraz powszechność chorób układu sercowo-naczyniowego leczenie zabiegowe w kardiologii i kardiologii jest już codziennością. Rozwój metod terapii wydłużył natomiast czas przeżycia chorujących na szpiczaka mnogiego. Dlatego też kardiologowie i kardiochirurdzy coraz częściej spotykają w swojej praktyce chorych leczonych hematologicznie wymagających postępowania operacyjnego. Tym samym istotna staje się odpowiedź na pytanie, czy leczenie zabiegowe jest uzasadnione mimo podwyższonego ryzyka powikłań okołoperacyjnych. Jeśli tak, to czy istnieje możliwość zminimalizowania tego ryzyka?

W medycynie zabiegowej istnieje tendencja do odsuwania pacjentów onkologicznych od leczenia chirurgicznego z uwagi na niepewne rokowanie oraz brak konkretnych wytycznych co do postępowania. Choć w kardiologii powszechnie stosuje się skalę euroSCORE, która pozwala oszacować ryzyko zgonu oraz powikłań u pacjentów poddawanych leczeniu operacyjnemu, to nie uwzględnia ona wpływu schorzeń hematologicznych na przebieg samego zabiegu i okresu przed- i pooperacyjnego.

W przypadku szpiczaka plazmocytozy istnieje kilka czynników, które należy wziąć pod uwagę, gdy podejmuje się leczenie zabiegowe. Należy do nich m.in. zwiększone ryzyko krwawienia okołozabiegowego. Przyczyny zaburzeń krwotocznych w szpiczaku mnogim są złożone, należą do nich przede wszystkim: nadmierna lepkość krwi, obecność patologicznych paraprotein oraz zaburzenia krzepnięcia, takie jak nabyty zespół von Willebranda i zaburzenia krzepnięcia osoczowego towarzyszące amyloidozie [1]. Niekiedy obserwuje się także zmniejszenie liczby płytek krwi, związane z naciekiem nowotworowym w szpiku. Zazwyczaj jest ono niewielkie, choć pogarsza rokowanie. Po zakażeniach to krwawienia są najczęstszymi powikłaniami okołoperacyjnymi u chorych na szpiczaka mnogiego [3]. Z drugiej strony, obecność przeciwciał o właściwościach prozakrzepowych oraz nasilona produkcja cytokin prozapalnych, a także nabyta oporność na białko C zwiększają u chorych na szpiczaka mnogiego ryzyko epizodów zakrzepowo-zatorowych [1].

Niejednokrotnie pierwszym zauważalnym w badaniach laboratoryjnych odchyleniem od normy charakterystycznym dla szpiczaka jest niedokrwistość. Obecność anemii może wiązać się z koniecznością wykonania okołoperacyjnie dodatkowych przetoczeń koncentratu krwinek czerwonych. W prezentowanych przypadkach obaj pacjenci w chwili rozpoznania mieli obniżone wskaźniki czerwonych krwinek.

Ponadto w przebiegu szpiczaka plazmocytozowego w okresie okołozabiegowym występuje zwiększone ryzyko zakażeń. Związane jest to z upośledzoną funkcją limfocytów T oraz z zaburzeniem wytwarzania prawidłowych immunoglobulin [1]. Podwyższone ryzyko powikłań infekcyjnych wynika także z samego procesu leczenia, jakim jest wysoko dawkowana chemioterapia. Chorzy na szpiczaka są bardziej podatni na zakażenia oportunistycznymi bakteriami oraz wirusami. W piśmiennictwie pojawiają się opinie, iż przetoczenie preparatów immunoglobulin może pomóc zmniejszyć ryzyko infekcji [4].

Jedynym parametrem charakterystycznym dla szpiczaka mnogiego i występującym w skali euroSCORE jest upośledzenie funkcji nerek, które dotyka od 25% do 75% pacjentów i znacznie pogarsza rokowanie [1]. Drugi z prezentowanych przez nas pacjentów z uwagi na schyłkową niewydolność nerek wymagał dializoterapii już przed zabiegiem. U pierwszego pacjenta czynność nerek nie była zaburzona.

Istotnym problemem u chorych na szpiczaka mnogiego jest stosowanie leków przeciwnadkrzepliwych i przeciwplatekcyjnych. Po leczeniu kardiochirurgicznym oraz interwencjach przezskórnych niejednokrotnie istnieje konieczność włączenia do leczenia doustnych antykoagulantów i leków przeciwplatekcyjnych, tj. klopidogrelu oraz kwasu acetylosalicylowego. Przy już zwiększonej

skłonności do krwawień staje się to problematyczne. W takiej sytuacji w przypadku wymiany zastawki warto wziąć pod uwagę wszczepienie zastawki biologicznej [4], a przy zabiegu angioplastyki – wybór stentu metalowego zamiast powlekanego (DES). U opisywanego przez nas pacjenta, u którego wykonano wymianę zastawki aortalnej, użyto zastawki biologicznej Carpentier Edwards Perimount 25A, dzięki czemu można było ograniczyć czas stosowania doustnego antykoagulantu do trzech miesięcy, a potem zastąpić go kwasem acetylosalicylowym [5]. W przypadku pacjenta poddanego angioplastyce podjęto decyzję o wszczepieniu stentu powlekanego ze względu na podwyższone ryzyko restenozy w stencie metalowym w przewlekłych udrożnieniach tętnic wieńcowych.

Średni czas przeżycia chorujących na szpiczaka mnogiego w chwili obecnej jest znacznie dłuższy niż 10–15 lat temu (blisko trzykrotnie), co jest związane z wprowadzeniem nowych metod leczenia [5], przede wszystkim talidomidu, bortezomibu, lenalidomidu oraz wysoko dozowanej terapii połączonej z przeszczepieniem komórek macierzystych szpiku kostnego. Również jakość życia chorych się poprawiła. Jak to zostało przedstawione w obu powyższych przypadkach, pomimo poważnej choroby zasadniczej z powodzeniem przeprowadzono zabiegi zwiększające komfort życia i wpływające na jego długość. Warto jednak pamiętać, że przy podejmowaniu decyzji co do leczenia zabiegowego w kardiologii i kardiochirurgii pacjentów chorujących na szpiczaka plazmocytozowego zawsze należy brać pod uwagę zarówno zwiększone ryzyko okołoperacyjne, jak i potencjalną korzyść pacjenta przekładającą się na przewidywaną długość i jakość życia. Decyzja ta powinna być podejmowana wspólnie przy interdyscyplinarnej współpracy specjalistów hematologów, kardiologów i kardiochirurgów.

Piśmiennictwo

1. Szpiczak mnogi, kompleksowa diagnostyka i terapia. Jurczyszyn A., Skotnicki A.B. (red.). Wyd. Medyczne Górnicki, Wrocław 2010.
2. Choroby wewnętrzne. Wyd. 3. Szczeklik A. (red.). Medycyna Praktyczna, Kraków 2011.
3. Fecher A., Birdas T., Hayborn D. et al.: Cardiac operations in patients with hematologic malignancies. *European Journal of Cardio-thoracic Surgery* 2004; 25: 537-540.
4. Christiansen S., Schmid C., Löher A. et al.: Impact of malignant hematological disorders on cardiac surgery. *Cardiovascular Surgery* 2000; 8: 149-152.
5. Evidence-based Cardiology. Wyd 2. Yusuf S. (red.). BMJ Books, 2003.

Adres do korespondencji:

dr n. med. Artur Jurczyszyn
Klinika Hematologii, Szpital Uniwersytecki w Krakowie
ul. Kopernika 17, 31-501 Kraków
tel./fax: (12) 424-76-24
e-mail: mmjurczy@cyf-kr.edu.pl