

Zaawansowany mięsak maziówkowy o długotrwałym przebiegu – opis przypadku i przegląd piśmiennictwa

Long-term survivor of advanced synovial sarcoma – case report and literature review

lek. Ewelina Jagiełło-Wieczorek

Klinika Nowotworów Tkanek Miękkich, Kości i Czerniaków, Centrum Onkologii – Instytut im. Marii Skłodowskiej-Curie w Warszawie

Kierownik Kliniki: prof. dr hab. n. med. Piotr Rutkowski



STRESZCZENIE

W pracy opisano przypadek 18-letniego mężczyzny, który zgłosił się do Centrum Onkologii im. Marii Skłodowskiej-Curie w Warszawie w 2007 r. po nieradykalnej operacji wycięcia mięsaka maziówkowego w okolicy prawego dołu pachowego. Po przeprowadzeniu diagnostyki określającej zaawansowanie miejscowe i wykluczeniu rozsiewu procesu nowotworowego pacjenta zakwalifikowano do leczenia skojarzonego pod postacią chemioterapii neoadiuwantowej, radioterapii, leczenia chirurgicznego i uzupełniającej chemioterapii. W 2009 r. doszło do wznowy miejscowej, a w kolejnych latach do rozsiewu choroby do płuc oraz do następnej wznowy miejscowej. Pacjent otrzymał łącznie 8 linii chemioterapii i został poddany kilku metastazektomiom z powodu nawrotowych przerzutów do płuc. Obecnie z powodu progresji choroby, pod postacią przerzutów do kości i nawrotu przerzutów do płuc, pacjent jest leczony nowo zarejestrowanym lekiem w terapii mięsaków – pazopanibem, w ramach chemioterapii niestandardowej, w której wyniku uzyskano trwającą już 13 miesięcy stabilizację choroby.

SŁOWA KLUCZOWE: mięsak maziówkowy, chirurgia, radioterapia, chemioterapia, pazopanib

ABSTRACT

We present the case of a 18-year-old man, who was admitted to the Maria Sklodowska-Curie Memorial Cancer Centre and Institute of Oncology in Warsaw in 2007 year after non-radical resection of synovial sarcoma located in right axilla. The staging was established as unifocal limited disease after diagnostic procedures. The patient was treated with combined therapy consists of neoadjuvant chemotherapy, radiotherapy, surgery and adjuvant chemotherapy. In 2009 year we noted locoregional recurrence of disease and after dissemination to the lungs and locoregional recurrence was diagnosed again. Eight line of chemotherapy was given and a number of metastasectomy of lungs was performed because of recurrence of pulmonary metastases. At present on the grounds of progression of disease – metastases to bones and recurrence of metastases to lungs patient is receiving a new drug – pazopanib, as non-standard therapy. As a result of this therapy a thirteen months stabilisation of disease is achieved.

KEY WORDS: sarcoma synoviale, surgery, radiotherapy, chemotherapy, pazopanib

WSTĘP

Celem pracy jest przedstawienie przypadku chorego na rzadko występujący nowotwór złośliwy tkanek miękkich – mięsaka maziówkowego (SaSy, *sarcoma synoviale*). SaSy stanowi 5–10% wszystkich mięsaków [1]. Najczęściej występuje przed 50. r.ż., zwykle w przedziale wiekowym 25–35 lat. Nowotwór ten charakteryzuje się typowym zaburzeniem molekularnym t(X;18) prowadzącym do powstania genu fuzyjnego *SS18/SSX*. W 80% rozwija się w lokalizacji kończynowej w okolicy dużych stawów. Podstawową metodą leczenia SaSy jest chirurgia, z reguły w skojarzeniu z uzupełniającą radioterapią (podobnie jak w innych mięsakach o wyższym stopniu złośliwości). Jest to rodzaj mięsaka tkanek miękkich o stosunkowo dobrej wrażliwości na chemioterapię (zwłaszcza ifosfamid w wysokich dawkach). SaSy występuje rzadko, dlatego dane literaturowe dotyczące wyników leczenia oraz warunkujących je czynników rokowniczych są mało precyzyjne. W Klinice Nowotworów Tkanek Miękkich, Kości i Czerniaków (KNTMKiCz) Centrum Onkologii – Instytutu im. Marii Skłodowskiej-Curie w Warszawie po stwierdzeniu tego rozpoznania w postaci zlokalizowanej stosuje się opracowany schemat leczenia skojarzonego pod postacią chemioterapii neoadiuwantowej, radioterapii przedoperacyjnej, leczenia chirurgicznego i chemioterapii uzupełniającej wg protokołu pionierskich badań F. Eilbera, który uważał, że tylko agresywne leczenie skojarzone może zwiększyć szansę na wyleczenie chorych ze zlokalizowanym SaSy [2].

OPIS PRZYPADKU

W pracy opisano przypadek 18-letniego mężczyzny (obecnie ma on już 24 lata), który zgłosił się w kwietniu 2007 r. do Centrum Onkologii – Instytutu im. Marii Skłodowskiej-Curie w Warszawie po resekcji w dniu 13.03.2007 r. guza okolicy prawego dołu pachowego o największym wymiarze 7 cm. W dostarczonym przez chorego preparacie histopatologicznym rozpoznano mięsaka maziówkowego. Ze względu na rozfragmentowanie materiału doszczętność operacji była niemożliwa do ustalenia. W badaniu rentgenowskim klatki piersiowej nie stwierdzono zmian przerzutowych. Pacjent dostarczył preparaty do konsultacji w Centrum Onkologii, po której potwierdzono rozpoznanie SaSy w materiale pooperacyjnym, również cytogenetycznie (techniką FISH). Z uwagi na brak doszczętności operacji pierwotnej (tzw. *whoops operation*) podjęto decyzję o rozpoczęciu leczenia skojarzonego wg protokołu KNTMKiCz. Chory otrzymał 2 cykle chemioterapii z ifosfamidem w wysokich dawkach (HD-IFO) (1,7 g/m²/24 h przez 7 dni, co 3 tygodnie), następnie radioterapię przedoperacyjną fotonami 6 MeV we frakcjach po 5 Gy przez 5 dni do daw-

ki łącznej 25 Gy. W dniu 9.07.2007 r. wykonano wycięcie blizny z częściową limfadenektomią pachową. Trzy tygodnie po leczeniu operacyjnym chory rozpoczął chemioterapię uzupełniającą: doksorubicyna (DOX) w dawce 60 mg/m² + cisplatyna (DDP) w dawce 120 mg/m² przez 3 dni, następnie HD-IFO w dawce 1,7 g/m²/24 h przez 7 dni, 2 razy co 3 tygodnie oraz DOX w dawce 60 mg/m²/24 h + DDP w dawce 120 mg/m² przez 3 dni. Po zakończeniu leczenia skojarzonego w dniu 3.10.2007 r. i przy braku cech nawrotu choroby pacjent znajdował się pod ścisłą kontrolą onkologa w ambulatorium KNTMKiCz.

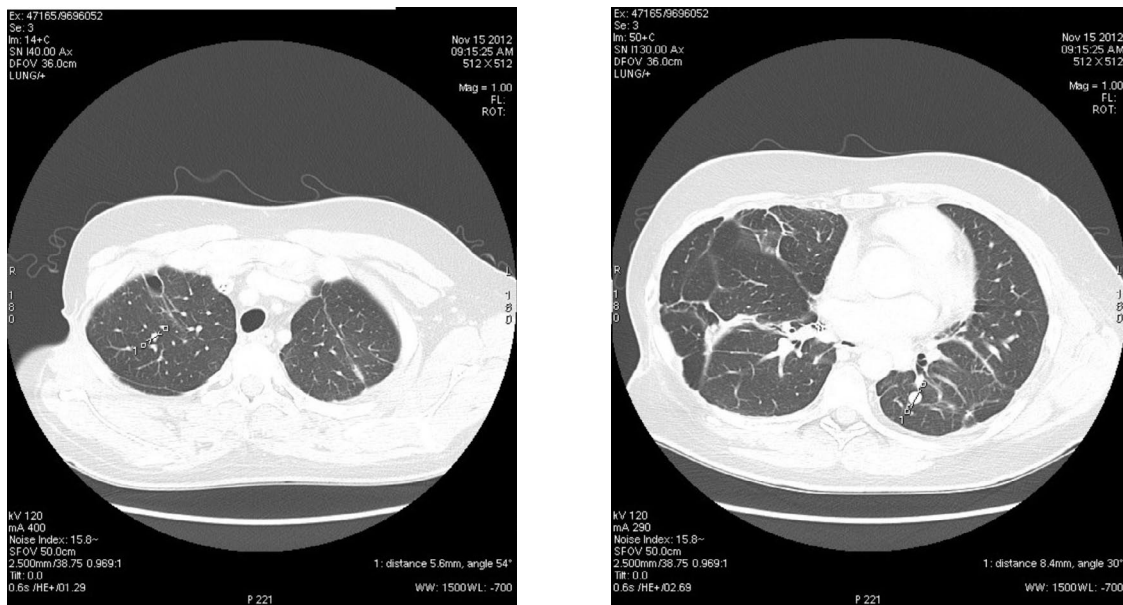
W dniu 30.03.2009 r. w kontrolnym badaniu rezonansu magnetycznego (MR) stwierdzono guzowatą zmianę w mięśni podłopatkowym prawym, odpowiadającą wznowie na granicy pola poddanego wcześniejszemu napromienianiu. 20-letniego chorego zakwalifikowano do leczenia chirurgicznego z radioterapią pooperacyjną. Zdecydowano o resekcji wznowy w obrębie powłok klatki piersiowej z resekcją fragmentu kąta łopatki po stronie prawej, zabieg wykonano 21.03.2009 r. Następnie pacjent otrzymał radioterapię pooperacyjną fotonami 6 MeV na obszar blizny pooperacyjnej pachy prawej we frakcjach po 2 Gy do dawki 40 Gy. W październiku 2009 r. z powodu stwierdzenia przerzutów do płuca prawego w badaniu rentgenowskim i tomografii komputerowej (CT) klatki piersiowej chory rozpoczął chemioterapię II rzutu wg programu HD-IFO: otrzymał 3 cykle w dawkach 1,7 g/m²/24 h, przez 7 dni co 3 tygodnie. Chory został zakwalifikowany do torakotomii prawostronnej, którą wykonano w grudniu 2009 r. w Instytucie Gruźlicy i Chorób Płuc (IGiChP) w Warszawie. Po otrzymaniu 4. i 5. kursu HD-IFO chory przebywał w lutym 2010 r. w IGiChP, gdzie w wykonanym CT klatki piersiowej stwierdzono dwa ogniska w płucu lewym i dwa drobne ogniska w płucu prawym. W marcu u chorego wykonano kolejną dwuetapową metastazektomię przerzutów z płuc. Po operacji otrzymał on kolejne 3 cykle chemioterapii wg HD-IFO (łącznie 8 kursów). W kontrolnym badaniu CT klatki piersiowej we wrześniu 2010 r. stwierdzono nawrót przerzutów do płuc, pojedyncze przerzuty w obu płucach i rozpoczęto chemioterapię 3. linii wg ADIC (doksorubicyna 15 mg/m², dakarbazyna 150 mg/m², cyklofosfamid 50 mg/m²) 1–5 dni w cyklach co 21 dni. Po dwóch kursach chory został zakwalifikowany do retorakotomii prawostronnej, którą wykonano w listopadzie 2010 r. Z powodu braku odpowiedzi po 2 kursach ADIC w płucach rozpoczęto 4. linię chemioterapii wg DOX + DDP (wlew ciągły doksorubicyny) – podano 3 kursy. Ze względu na nieradykalną metastazektomię i wzrost guzka przerzutowego w płucu prawym zdecydowano się rozpocząć chemioterapię 5. linii wg schematu GD (gemcytabina 650 mg/m² – 1., 8. dzień, docetaksel 60 mg/m² – 8. dzień), następnie wykonano ocenę odpowiedzi na leczenie w CT klatki

piersiowej odnośnie do ewentualnego dalszego leczenia chirurgicznego. W maju 2011 r. chory został zdyskwalifikowany z zabiegu retorakotomii w IGiChP ze względu na wykrycie w kontrolnym badaniu CT wznowy miejscowej SaSy w dole pachowym. Po konsultacji wielospecjalistycznej rozpoczęto leczenie systemowe 6. linii wg HD-IFO. Decyzję podjęto w oparciu o historię leczenia chorego, na podstawie której stwierdzono, że ten schemat chemioterapii jako jedyny stabilizował zmiany w płucach. Po 1. kursie chemioterapii wg HD-IFO chorego zakwalifikowano do resekcji wznowy dołu pachowego prawego. Zabieg wykonano 5.07.2011 r. Po 2. kursie HD-IFO w sierpniu 2011 r. pacjent przeszedł zabieg metastazektomii prawostronnej (wycięto 4 zmiany przerzutowe). Po 3. kursie 6. linii, w październiku 2011 r. pacjent miał wykonaną torakotomię lewostronną. W grudniu tego samego roku z powodu nawrotu przerzutów do płuc pacjent rozpoczął 7. linię chemioterapii, z zastosowaniem trabektedyny. Otrzymał 4 kursy, po których w lutym 2012 r. stwierdzono progresję choroby w płucach. Zdecydowano o ponownym włączeniu ifosfamidu wg programu HD-IFO. Po 3 kursach w maju 2012 r. stwierdzono stabilizację choroby. Po kolejnych 2 kursach chory został zakwalifikowany do torakotomii lewostronnej, któ-

rą wykonano w czerwcu 2012 r. Po zabiegu otrzymał kolejne 2 kursy HD-IFO. W lipcu 2012 r. ze względu na silne dolegliwości bólowe kończyny dolnej i biodra lewego wykonano scyntyografię kości, która wykazała zwiększony wychwyt w kości udowej lewej oraz w stawie biodrowym. W sierpniu 2012 r. w IGiChP usunięto 6 zmian przerzutowych z płuca prawego, następnie podano 2 kursy wg HD-IFO (łącznie 9 kursów 7. linii). W listopadzie z powodu potwierdzenia rozsiewu choroby do kości udowej prawej oraz nawrotu choroby do płuc (ryc. 1A) pacjent rozpoczął leczenie 8 linii: pazopanibem w dawce 800 mg/24 h w ramach terapii niestandardowej i przeszedł paliatywne napromienianie fotonami X 6 MeV we frakcjach po 4 Gy do 20 Gy na obszar kości biodrowej. W marcu 2013 r. (ryc. 1B) w kontrolnym badaniu CT klatki piersiowej obraz drobnych guzków wśród zmian pooperacyjnych w płucach był stabilny i nie wykazywał dynamiki. Śródpiersie i narządy nadbrzusza również wyglądały jak poprzednio. Pacjent kontynuuje leczenie systemowe pazopanibem w dawce 800 mg/24 h do chwili obecnej, przy minimalnej toksyczności i dalszej stabilizacji choroby (13 miesięcy). Zastosowane linie chemioterapii u chorego prezentowanego w pracy zestawiono w tabeli 1.

RYCINA 1A.

Wyniki CT klatki piersiowej chorego z 15.11.2012 r., przed leczeniem pazopanibem.



RYCINA 1B.

Wyniki CT klatki piersiowej pacjenta z 15.03.2013 r., w trakcie leczenia pazopanibem, po 4 miesiącach od początku terapii – SD wg kryteriów RECIST.

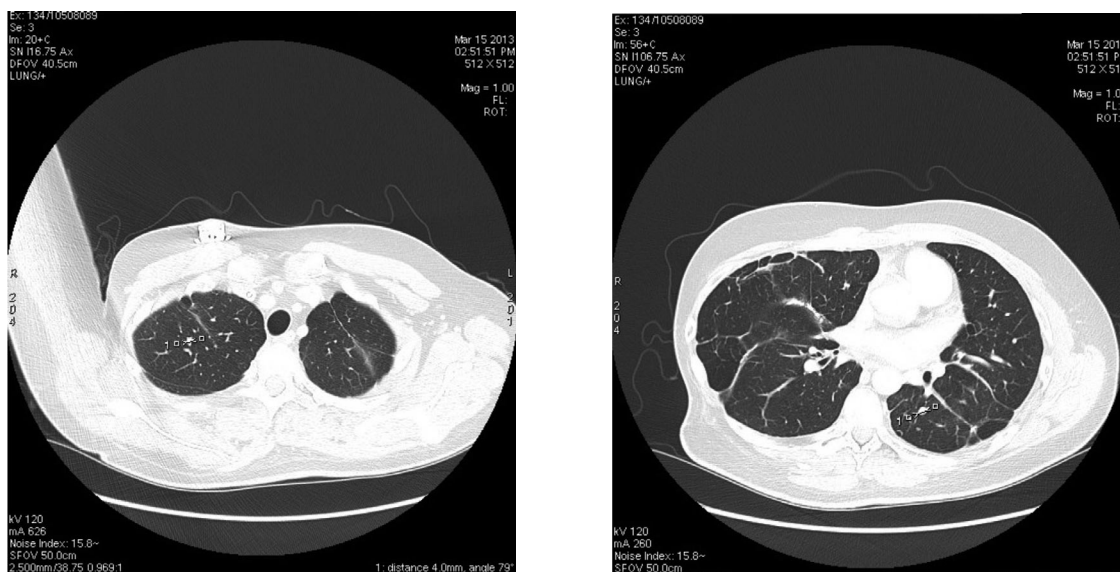


TABELA 1.

Linie chemioterapii (chth) zastosowane u pacjenta w latach 2007–2013.

Podtyp histologiczny:	Lokalizacja ogniska pierwotnego	Lokalizacja przerzutów odległych	Chth neoadiuwantowa	Chth 1. linii	Chth 2. linii	Chth 3. linii	Chth 4. linii	Chth 5. linii	Chth 6. linii	Chth 7. linii	Chth 8. linii
<i>Sarcoma synoviale</i>	Dół pachowy prawy	Płuca	HD-IFO – 2 kursy ADM-DDP – 1 kurs HD-IFO – 2 kursy ADM-DDP – 1 kurs	8 kursów HD-IFO	2 kursy wg ADIC	3 kursy AP3	2 kursy gemcytabina/docetaksel	4 kursy HD-IFO	3 kursy trabektedyna	9 kursów HD-IFO	Pazopanib – od 11.2012 r. (kontynuuje)

DYSKUSJA

Zgodnie z zaleceniami ESMO leczenie chirurgiczne jest podstawą postępowania u wszystkich pacjentów z rozpoznaniem mięsaka o wysokiej złośliwości w przypadku choroby zlokalizowanej [3]. Podstawowym czynnikiem rokowniczym jest uzyskanie radykalności podczas zabiegu chirurgicznego, czyli szerokie wycięcie zmiany z negatywnymi marginesami (R0).

Wśród chorych na zaawansowane mięsaki tkanek miękkich (MTM) można wyróżnić podgrupę, w której istnieje możliwość operacyjnego leczenia przerzutów, oraz podgrupę, w której leczenie operacyjne nie jest możliwe ze względu na stan ogólny chorego, lokalizację zmian lub ich liczbę.

Metachroniczne, czyli resekcyjne przerzuty do płuc występujące później niż rok od zakończenia leczenia ogniska pierwotnego,

bez cech choroby o lokalizacji pozapłucnej należy poddać resekcji i jest to standard postępowania [4]. Chemioterapia może być leczeniem kojarzonym z chirurgią jako opcja po dokonaniu analizy czynników prognostycznych. Należy jednak podkreślić, że krótki okres wolny od nawrotu choroby oraz duża liczba zmian przerzutowych są czynnikami przemawiającymi za włączeniem chemioterapii, aczkolwiek brak wystarczających dowodów przemawiających za poprawą wyników leczenia. Jeżeli chemioterapia jest stosowana, to zalecana jest przed leczeniem operacyjnym, ponieważ pozwala uzyskać stabilizację choroby lub częściowe zmniejszenie ognisk przerzutowych, co z kolei może umożliwić przeprowadzenie radykalnego zabiegu chirurgicznego. W przypadkach, w których przerzuty do płuc są synchroniczne przy braku przerzutów o lokalizacji pozapłuc-

nej, standardem leczenia jest chemioterapia. Resekcja resztkowych dużych przerzutów do płuc może być rozpatrywana jako opcja w przypadku uzyskania dobrej odpowiedzi na chemioterapię. W sytuacji rozsiewu choroby i przerzutów poza płucami lub w przypadku nieresekcyjnych przerzutów chemioterapia jest standardem postępowania. U wybranych chorych resekcja przerzutów lub wznów miejscowych po dobrej odpowiedzi na chemioterapię może być opcją po wielospecjalistycznej ocenie przy uwzględnieniu lokalizacji i naturalnego przebiegu choroby w indywidualnych przypadkach. Standardowa chemioterapia pierwszej linii w MTM opiera się na antracyklinach [5]. Wyniki badań klinicznych nie dowiodły istotnej przewagi wielolekowej chemioterapii nad monoterapią; schematy wielolekowe (np. dokсорubicyna i dakarbazyna) można rozważać jedynie w wybranych typach histologicznych o dużej chemiowrażliwości, takich jak SaSy.

W przypadku chorych, u których leczenie operacyjne jest możliwe pod warunkiem zmniejszenia ognisk chorobowych, uzasadnione jest zastosowanie intensywnej chemioterapii wielolekowej. Zwykle po dwóch–trzech cyklach leczenia możliwa jest ocena dynamiki procesu nowotworowego. Po nich przeprowadza się zabieg chirurgiczny. Należy kontynuować chemioterapię do łącznej liczby 6 cykli. Zarówno w trakcie leczenia pooperacyjnego, jak i po jego zakończeniu zalecana jest regularna kontrola rejonu operowanego, gdyż tylko u 30% chorych przerzuty do płuc są synchroniczne. Zwykle ujawniają się asynchronicznie w ciągu 2 lat, również u 40–80% chorych po torakotomii obserwuje się nawrót przerzutów. W wielu przypadkach, tak jak u przedstawionego w pracy chorego, ponowna resekcja jest możliwa, dlatego zaniechanie kontroli i dopuszczenie do masywnej progresji może zaprzepaścić szansę na wyleczenie. Dane z piśmiennictwa pokazują, że 20–30% chorych, którzy są poddawani leczeniu operacyjnemu przerzutów w płucach, przeżywa co najmniej 5 lat. Dla porównania okres przeżycia całkowitego chorych niepoddawanych leczeniu operacyjnemu nie przekracza 3 lat [6].

Po niepowodzeniu leczenia antracyklinami lub gdy leki te są przeciwwskazane, zastosowanie mogą mieć poniższe zalecenia, aczkolwiek brak bezwzględnych dowodów potwierdzających skuteczność takiego postępowania:

1. Pacjenci, którzy otrzymali chemioterapię, jeśli wcześniej nie otrzymali ifosfamid, powinni rozpocząć leczenie nim. Ifosfamid w wysokiej dawce (ok. 14 g/m²) może być opcją leczenia u pacjentów, którzy wcześniej otrzymywali lek w standardowej dawce [7].
2. Trabectedyna stanowi minimum 2. linię leczenia i jest zalecana w zaawansowanych MTM po niepowodzeniu leczenia chemioterapią 1. linii z zastosowaniem antracyklin. Lek ten

wykazuje aktywność w *leiomyosarcoma* i *liposarcoma* [8]. Specyficzny model odpowiedzi na ten lek był opisany w odniesieniu do wczesnej fazy zmian tkanki i wyprzedzał zmniejszenie się guza [9]. Odpowiedź kliniczna na lek została opisana także w leczeniu innych podtypów histologicznych.

3. Jedno badanie kliniczne wykazało, że w 2. linii chemioterapii gemcytabina w skojarzeniu z docetaksem jest bardziej skuteczna niż gemcytabina w monoterapii, jednak dane są sprzeczne, a terapie te mają inne profile toksyczności [10].
4. Dakarbazyna wykazuje aktywność jako lek 2. linii (głównie w mięsakach gładkokomórkowych) [11].
5. Ostatnio zarejestrowanym lekiem do stosowania u chorych na zaawansowane MTM (inne niż *liposarcoma*) po niepowodzeniu wcześniejszej chemioterapii jest pazopanib – wyniki randomizowanego badania z losowym doбором chorych wykazały poprawę przeżycia wolnego od progresji wynoszącą 3 miesiące [12]. Ocena kliniczna wyników leczenia pazopanibem w wybranych grupach chorych wymaga dalszych badań, aby określić wskazania do jego stosowania.
6. Pacjenci, u których wyczerpano możliwości leczenia standardowymi terapiami, powinni być włączani do badań klinicznych z zastosowaniem nowych leków.

Postęp w leczeniu systemowym MTM wiąże się z wykorzystaniem leków ukierunkowanych molekularnie, których celem są specyficzne zaburzenia wewnątrzkomórkowych szlaków przemian o podstawowym znaczeniu w etiopatogenezie i progresji nowotworu. Przykładami są: inhibitory mTOR w leczeniu *malignant perivascular epithelioid cell tumors* (PECOMA) związanego z utratą *tuberous sclerosis complex 1* (TSC1)/TSC2 [13], kryzotylinib w leczeniu *inflammatory myofibroblastic tumor* związanego z translokacją *anaplastic lymphoma kinase* (ALK) [14], sunitynib i cedyranib w leczeniu mięsaka pęcherzykowego tkanek miękkich (*alveolar soft part sarcoma*) i *solitary fibrous tumor*, gdzie cel molekularny jest nadal niejasny [15, 16].

PODSUMOWANIE

1. Przerzuty mięsaka maziówkowego w większości przypadków występują do płuc, ale stosunkowo częstsze w porównaniu z innymi typami mięsaków są przerzuty do regionalnych węzłów chłonnych (5–20%) i kości (ok. 10%).
2. Podawane wcześniej niskie odsetki przeżyć (10-letnie w granicach 30–50%) ulegają w ostatnim czasie zmianie w związku z wprowadzeniem zasad leczenia skojarzonego z radioterapią i chemioterapią okołoperacyjną.
3. *Sarcoma synoviale* należy do grupy mięsaków tkanek miękkich

kich o wysokim odsetku odpowiedzi na chemioterapię (> 70% odpowiedzi na ifosfamid w wysokich dawkach w protokołach z MTM w chorobie uogólnionej).

4. Pazopanib jako nowa opcja leczenia systemowego u chorych

na zaawansowane mięsaki tkanek miękkich po wcześniejszym niepowodzeniu terapii antracyklinami i ifosfamidem może stanowić istotny lek w kolejnych liniach terapii *sarcoma synoviale*.

Piśmiennictwo

1. Kransdorf M.J.: Malignant soft-tissue tumors in a large referral population; distribution of diagnoses by age, sex, and location. *AJR Am. J. Roentgenol.* 1995; 164: 129-134.
2. Eilber F., Eckardt J., Rosen G. et al.: Improved complete response rate with neoadjuvant chemotherapy and radiation for high grade extremity soft tissue sarcoma. *ASCO* 1994; 13: 473.
3. The ESMO/European Sarcoma Network Working Group: 2012; ESMO Clinical Practice guidelines on Sarcoma and GIST 2012.
4. Blackmon S.H., Shah N., Roth J.A. et al.: Resection of pulmonary and extrapulmonary sarcomatous metastases is associated with long-term survival. *Ann. Thorac. Surg.* 2009; 88: 877-884.
5. Antman K., Crowley J., Balcerzak S.P. et al.: An intergroup phase III randomized study of doxorubicin and dacarbazine with or without ifosfamide and mesna in advanced soft tissue and bone sarcomas. *J. Clin. Oncol.* 1993; 11: 1276-1285.
6. Rutkowski P., Nowecki Z.: Soft tissue sarcomas in adults. *Medical Tribune Polska*, 2009: 105-106.
7. Le Cesne A., Antoine E., Spielmann M. et al.: High-dose ifosfamide: circumvention of resistance to standard-dose ifosfamide in advanced soft tissue sarcomas. *J. Clin. Oncol.* 1995; 13: 1600-1608.
8. Demetri G.D., Chawla S.P., von Mehren M. et al.: Efficacy and safety of trabectedin in patients with advanced or metastatic liposarcoma or leiomyosarcoma after failure of prior anthracyclines and ifosfamide: results of a randomized phase II study of two different schedules. *J. Clin. Oncol.* 2009; 27: 4188-4196.
9. Grosso F., Jones R.L., Demetri G.D. et al.: Efficacy of trabectedin (ecteinascidin-743) in advanced pretreated myxoid liposarcomas: a retrospective study. *Lancet Oncol.* 2007; 8: 595-602.
10. Maki R.G., Wathen J.K., Patel S.R. et al.: Randomized phase II study of gemcitabine and docetaxel compared with gemcitabine alone in patients with metastatic soft tissue sarcomas: results of sarcoma alliance for research through collaboration study 002. *J. Clin. Oncol.* 2007; 25: 2755-2763.
11. García-Del-Muro X., López-Pousa A., Maurel J. et al.: Randomized phase II study comparing gemcitabine plus dacarbazine versus dacarbazine alone in patients with previously treated soft tissue sarcoma: a Spanish Group for Research on Sarcomas study. *J. Clin. Oncol.* 2011; 29(18): 2528-2533.
12. van der Graaf W.T., Blay J.Y., Chawla S.P. et al.: Pazopanib for metastatic soft-tissue sarcoma (PALETTE): a randomised, double-blind, placebo-controlled phase 3 trial. *Lancet* 2012; 379(9829): 1879-1886.
13. Wagner A.J., Malinowska-Kolodziej I., Morgan J.A. et al.: Clinical activity of mTOR inhibition with sirolimus in malignant perivascular epithelioid cell tumors: targeting the pathogenic activation of mTORC1 in tumors. *J. Clin. Oncol.* 2010; 28 (5): 835-840.
14. Butrynski J.E., D'Adamo D.R., Hornick J.L. et al.: Crizotinib in ALK-rearranged inflammatory myofibroblastic tumor. *N. Engl. J. Med.* 2010; 363(18): 1727-1733.
15. Stacchiotti S., Tamborini E., Marrari A.: Response to sunitinib malate in advanced alveolar soft part sarcoma. *Clin. Cancer Res.* 2009; 15(3): 1096-1104.
16. Kummar S., Strassberger A., Monks A. et al.: An evaluation of cediranib as a new agent for alveolar soft part sarcoma (ASPS). *J. Clin. Oncol.* 2011; 29(suppl.): abstr. 10001.

Adres do korespondencji:

lek. Ewelina Jagiełło-Wieczorek
Klinika Nowotworów Tkanek Miękkich,
Kości i Czerniaków, Centrum Onkologii
– Instytut im. Marii Skłodowskiej-Curie
02-781 Warszawa, ul. Roentgena 5
e-mail: ewieczorek@coi.pl