

# Obrazowanie zatoki klinowej u dzieci w badaniu radiologicznym i klinicznym

## Radiological and clinical diagnostics of the sphenoid sinus in children

Dr n. med. Lechosław P. Chmielik<sup>1</sup>, dr n. med. Anna Chmielik<sup>2</sup>, dr n. med. Magdalena Żabicka<sup>2</sup>,  
dr hab. n. med. Romana Bogusławska<sup>2</sup>, prof. dr hab. n. med. Mieczysław Chmielik<sup>1</sup>

1. Klinika Otolaryngologii Dziecięcej Warszawskiego Uniwersytetu Medycznego  
2. Zakład Radiologii Lekarskiej Wojskowego Instytutu Medycznego w Warszawie

**Streszczenie:** Zatoka klinowa sąsiaduje z wieloma ważnymi strukturami, co stwarza ryzyko powikłań podczas PESS (*Paediatric Endoscopic Sinus Surgery*). Konieczna jest więc szczegółowa przedoperacyjna diagnostyka TK zatoki klinowej. Autorzy przeanalizowali wielopłaszczyznowe badania TK zatok z wtórnymi rekonstrukcjami 29 dzieci przed PESS, stwierdzając znaczną odmienność anatomiczną zatoki klinowej.

**Abstract:** In the close neighborhood of the sphenoid sinus many important structures are located, which may cause difficulties during PESS (*Paediatric Endoscopic Sinus Surgery*). Precise computer tomography diagnostic is needed before operation. The authors analyzed 29 CT images of children, on whom PESS was performed. Diversity of anatomy of sphenoid sinus was found.

**Słowa kluczowe:** zatoka klinowa, TK, FESS, PESS

**Key words:** sphenoid sinus, CT, FESS, PESS

### Wstęp

PESS (*Paediatric Endoscopic Sinus Surgery*) jest obecnie jedną z podstawowych technik operacyjnych zatok przynosowych u dzieci [1]. Zabiegi w tak małym polu operacyjnym w sąsiedztwie ważnych struktur anatomicznych obarczone są ryzykiem powikłań. Ograniczenie ryzyka wystąpienia powikłań podczas PESS możliwe jest dzięki odpowiedniemu wyszkoleniu chirurga oraz stosowaniu instrumentarium dostosowanego do dzieci. W bardzo trudnym polu operacyjnym, jakim jest obszar zatoki klinowej u dzieci, właściwe postępowanie ułatwia szczegółowo przeprowadzona diagnostyka przedoperacyjna [2, 3].

### Cel pracy

Celem pracy jest przeanalizowanie przydatności wielopłaszczyznowych rekonstrukcji zatoki klinowej w badaniu tomografii komputerowej u dzieci, u których był wykonany PESS.

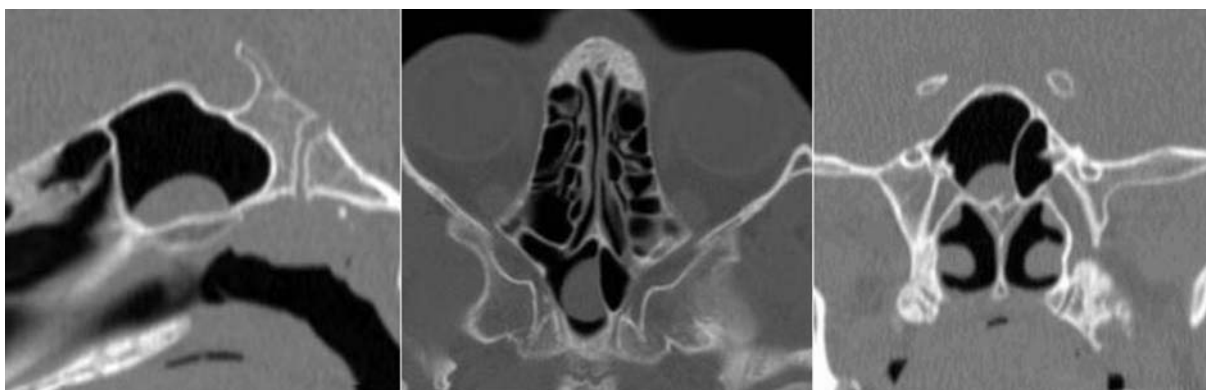### Materiał

Przeanalizowano badanie TK zatok przynosowych 29 dzieci, które miały wykonaną diagnostykę przed planowanym PESS w okresie od stycznia 2008 roku do lutego 2009 roku.

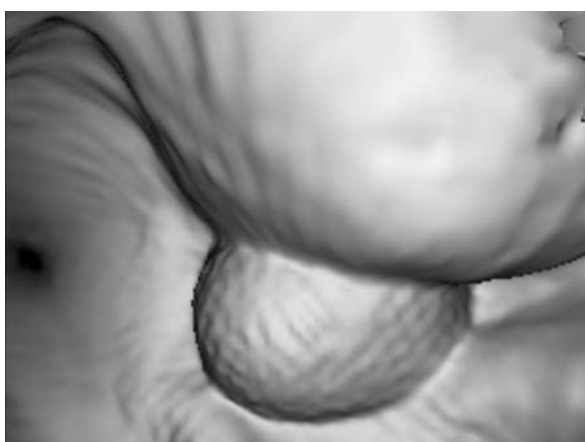
### Metoda

Dzieci wstępnie zakwalifikowane do operacji zatok przynosowych z powodu przewlekłego zapalenia zatok miały bezpośrednio przed operacją wykonywane badanie TK spiralne zatok warstwami 0,625 mm z wtórnymi rekonstrukcjami wielopłaszczyznowymi (płaszczyzna wieńcowa, strzałkowa, poprzeczna, VR, Navigation) (ryc. 1–3). Badania wykonano w Zakładzie Radiologii Lekarskiej Wojskowego Instytutu Medycznego w Warszawie aparatem GE, Light Speed 16. Podczas operacji PESS wykonywanej w Klinice Otolaryngologii Dziecięcej Warszawskiego Uniwersytetu Medycznego porównywano obraz

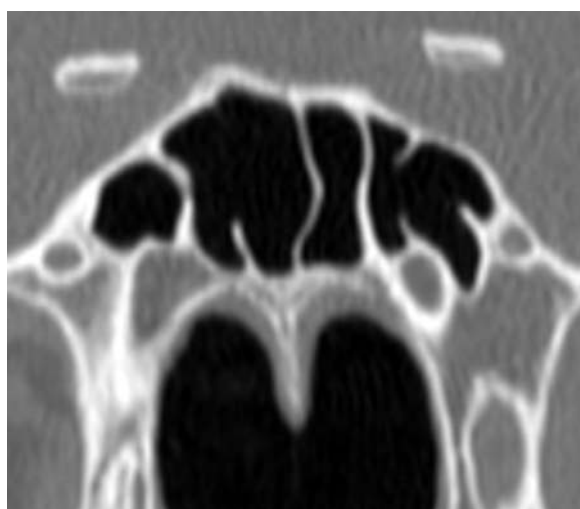
**Rycina 1.** Zmiana w zatoce klinowej w rekonstrukcjach 2D (płaszczyzna strzałkowa, poprzeczna, wieńcowa).



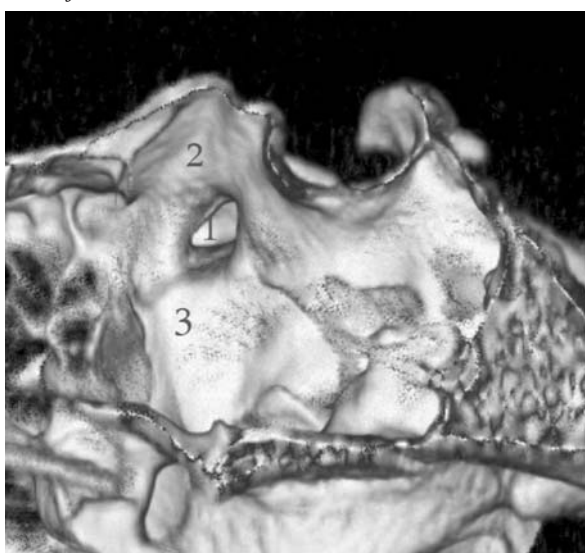
**Rycina 2.** Zmiana zatoki klinowej w rekonstrukcji 3D.



**Rycina 4.** Dodatkowe przegrody zatoki klinowej.

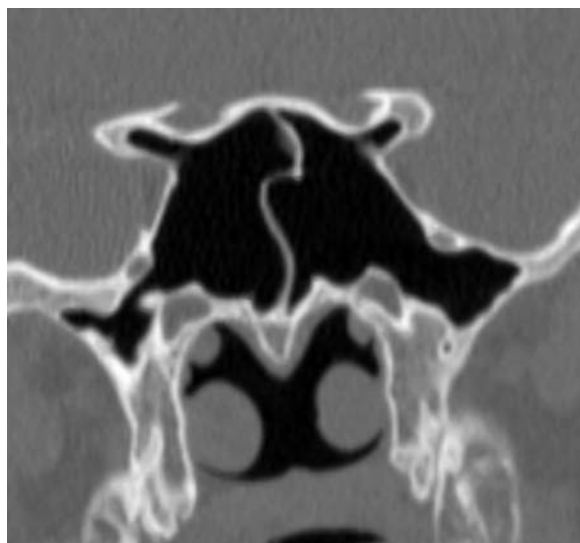


**Rycina 3.** Ściana boczna zatoki klinowej w rekonstrukcji VR.



- 1 – zachyłek wyrostka pochylego przedniego
- 2 – bruzda nerwu wzrokowego
- 3 – bruzda tętnicy szyjnej wewnętrznej

**Rycina 5.** Zachyłki wyrostków pochylech przednich i zachyłki boczne zatoki klinowej.



śródooperacyjny z obrazem TK. Zabiegi wykonywano metodą Wiganda [4] w przypadku izolowanych zmian

w zatoce klinowej lub metodą modyfikacji operacji Stammbergera [5] oraz Wiganda w pozostałych przypadkach [6].

## Wyniki

Średnia wieku w badanej grupie wynosiła 10,7 roku. We wszystkich analizowanych przypadkach stwierdzono obecność co najmniej jednej przegrrody w obrębie zatoki klinowej. W 19 przypadkach stwierdzono wiele przegród w obrębie zatoki klinowej (ryc. 4). W 3 przypadkach stwierdzono jednostronne wykształcenie zatoki klinowej, przy niecałkowitym wykształceniu zatoki po stronie przeciwnej. Nerw wzrokowy przecinał światło zatoki klinowej w 1 przypadku jednostronnie. Przeanalizowano przebieg tętnic szyjnych wewnętrznych na podstawie wycisku w obrębie bocznej ściany zatoki klinowej – nie stwierdzono patologicznego wpuklenia się tętnic do światła zatoki klinowej. Nie stwierdzono ubytków ścian kostnych zatoki klinowej. W 3 przypadkach stwierdzono obustronne zachyłki boczne – przypadki te wiązały się ze znaczną wielkością zatoki klinowej. W 3 przypadkach stwierdzono jednostronne zachyłki boczne. W 3 przypadkach stwierdzono jednostronną częściową pneumatyzację wyrostka pochylego przedniego, w 1 przypadku częściową pneumatyzację wyrostka pochylego przedniego oraz całkowitą pneumatyzację drugiego wyrostka (ryc. 5). Śródoperacyjnie stwierdzono w 2 przypadkach torbiel zatoki klinowej, a w 27 przypadkach zmiany obrzękowo-zapalne.

## Dyskusja

Uniknięcie trudności podczas funkcjonalnych endoskopowych operacji zatok możliwe jest dzięki szczegółowej znajomości anatomii tego obszaru oraz odpowiedniemu wyszkoleniu przedoperacyjnemu chirurga. Jednym z elementów mogących zmniejszyć ryzyko wystąpienia powikłań jest wykonanie badania TK zatok bezpośrednio przed przystąpieniem do leczenia operacyjnego. Jest to ważne z tego powodu, że opierając się na nieaktualnym wyniku badania tomografii komputerowej, nie uwzględniamy wszystkich zmian, ponieważ proces patologiczny może nadal postępować i niszczyć sąsiednie struktury. Zastosowanie wielopłaszczyznowej rekonstrukcji TK zatok pozwala na lepsze przedoperacyjne określenie charakteru zmiany oraz jej wielkości, co ma znaczenie w planowaniu rozległości zabiegu (ryc. 1). Operacja zatok u dzieci powinna być maksymalnie oszczędzająca [1, 7]. Nasze obserwacje potwierdzają dużą zmienność osobniczą zatoki klinowej. Przed planowanym zabie-

giem operacyjnym szczególnie przydatne jest stwierdzenie dodatkowych przegród i zachyłków (bocznych lub wyrostka pochylego przedniego) mogących być powodem dezorientacji przestrzennej chirurga w polu operacyjnym [2].

## Wnioski

1. Zastosowanie wielopłaszczyznowych rekonstrukcji w badaniu TK zatok przynosowych umożliwia precyzyjne określenie rozmiarów i zasięgu zmian patologicznych, co ułatwia planowanie rozległości zabiegu operacyjnego.
2. Zatoka klinowa charakteryzuje się znaczną odmiennością osobniczą.

## Piśmiennictwo:

1. Chmielik M., Chmielik L.P.: *Surgery in chronic rhinosinusitis in children*. *New Medicine* 2007, 4(XI): 104-105.
2. Shancar L., Evans K., Hawke M.: *An atlas of imaging of the paranasal sinuses*. Martin Dunitz, London 1994: 50-51.
3. Bogusławska R.: *Badanie zatok przynosowych metodą tomografii komputerowej dla celów chirurgii endoskopowej nosa i zatok*. Warszawa 1995: 19-23.
4. Wigand M.: *Transnasale, Endoskopischer Chirurgie der Nasennebenhohlen die chronischer sinusitis. II Die endonasale Kieferhohlen – Operation*. *HNO* 1981, 29; 263-269.
5. Stammberger H., Pasawetz W.: *Functional endoscopic sinus surgery: Concept, indications and results of the Masserklinger technique*. *Eur. Arch. Otorhinolaryngol.* 1990, 2: 247.
6. Eryilmaz A., Dursun E.: *Endoscopic transnasal sphenoidotomy with or without ethmoidectomy*. *Kulak. Burun. Bogaz. Ihtis. Derg.* 2007, 17(2): 90-95.
7. Chmielik L.P., Frąckiewicz M., Biejat A.: *Radiological and clinical summary of the pathology of the sphenoid sinus in children*. *New Medicine* 2007, 4(XI): 106-107.

Adres do korespondencji:

**dr n. med. Lechosław P. Chmielik**  
Klinika Otolaryngologii Dziecięcej WUM  
00-576 Warszawa, ul. Marszałkowska 24