

Wykorzystanie metod wewnątrznacyniowej embolizacji tętnic u chorych z masywnym krwotokiem z nosa – doświadczenia własne

Usage of endovascular artery embolization methods in patients with intractable epistaxis – personal experience

dr n. med. Krzysztof Brzozowski¹, lek. med. Piotr Piasecki¹, lek. med. Piotr Zięcina¹,
prof. dr hab. n. med. Dariusz Jurkiewicz³, dr hab. n. med. Romana Bogusławska²

1. Pracownia Badań Naczyniowych i Radiologii Interwencyjnej Zakładu Radiologii Wojskowego Instytutu Medycznego, CSK MON w Warszawie
2. Zakład Radiologii Lekarskiej Wojskowego Instytutu Medycznego, CSK MON w Warszawie
3. Klinika Otolaryngologii Wojskowego Instytutu Medycznego, CSK MON w Warszawie

Streszczenie: Szacuje się, że przynajmniej 60% populacji chociaż raz w życiu miało krwawienie z nosa. Krwawienie z nosa może być spowodowane przyczynami miejscowymi lub ogólnymi. W leczeniu masywnych, zagrażających życiu krwotoków, jako alternatywę wobec zabiegu chirurgicznego zastosować można metodę wewnątrznacyniowej embolizacji tętnic. Objawami krwawienia z nosa w badaniu arteriograficznym są: wynaczynienie zakontraktowanej krwi poza naczynie, tętniak rzekomy, nieregularny przebieg lub przerwanie ciągłości naczynia. Do embolizacji krwawiącego naczynia używa się zwykle kleju histoakrylowego z lipiodolem, cząsteczek polimerów winylowych (PVA) lub spiral embolizacyjnych. Skuteczność okołozabiegowa tej metody wynosi 93–100%.

Abstract: It is estimated that at least 60% or even more of population have suffered from epistaxis at least once. Epistaxis may be caused by local or systemic reasons. Usage of endovascular embolization method can be alternative for surgical procedure in treatment of massive threatening life epistaxis. The symptoms of epistaxis in arteriography include: extravasation of contractual blood, false aneurysm, irregular course or interruption in vessel continuity. In embolization of bleeding vessel procedures a histoacryl glue and lipiodol, molecules of vinyl polymers (PVA polymers) or embolization coils are mostly used. Perioperative effectiveness is about 93–100%.

Słowa kluczowe: krwawienie z nosa, wewnątrznacyniowa embolizacja tętnic

Key words: epistaxis, endovascular treatment

Termin *epistaxis* pochodzi z języka greckiego i oznacza „płynąc kropla po kropli” [1]. Krwawienie z nosa jest najczęściej występującym krwawieniem w organizmie ludzkim. Szacuje się, że

przynajmniej 60% populacji doznało co najmniej raz w życiu krwawienia z nosa [1, 2]. Najczęściej były to epizody samoistnie ustępujące lub wymagające udzielenia jedynie pierwszej pomocy lekarskiej. Przyjmuje

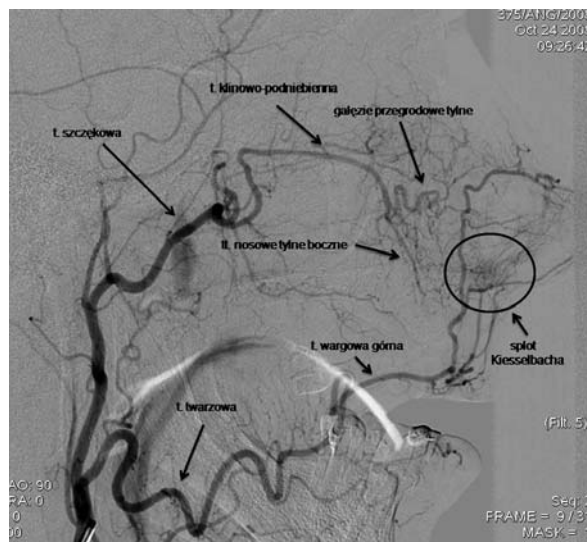
się, że do lekarzy trafia tylko 6% osób z krwawieniem z nosa. Według statystyk w USA chorzy z krwawieniem z nosa stanowią 0,46% wszystkich pacjentów zgłaszających się do szpitalnych oddziałów ratunkowych [2]. W zależności od wieku pacjentów obserwuje się dwa szczyty występowania tego schorzenia: pierwszy u młodych dorosłych (około 20. roku życia) i drugi po 40. roku życia. Ten drugi szczyt spowodowany jest wzrostem częstości występowania nadciśnienia tętniczego, zaburzeniami układu krzepnięcia, przyjmowaniem leków przeciwkrzepliwych. Do krwawień z nosa najczęściej dochodzi w zimie, co spowodowane jest wysuszeniem powietrza w pomieszczeniach, niekorzystną temperaturą i zwiększoną zachorowalnością na infekcje górnych dróg oddechowych [2]. Nos posiada bardzo bogate unaczynienie ze względu na funkcję nawilżania, ogrzewania i oczyszczania powietrza (ryc. 1). Krew tętnicza dociera do nosa głównie od gałęzi tętnicy szyjnej zewnętrznej poprzez tętnice: szczękową, podniebienną zstępującą, klinowo-podniebienną (oddającą gałęzie nosowe tylne boczne, gałęzie nosowe tylne przegrody), tętnicę twarzową (oddającą tętnicę wargową górną i kątową). Ponadto nos otrzymuje zaopatrzenie w krew od gałęzi tętnicy szyjnej wewnętrznej za pośrednictwem tętnicy ocznej, która oddaje tętnice sitowe przednie i tylne [1–3]. Do krwawień dochodzi najczęściej w okolicy pola Little’a, znajdującego się w przedniej części przegrody nosa, w której to okolicy zlokalizowany jest splot Kiesselbacha, utworzony przez gałęzie od tętnicy sitowej przedniej, podniebiennej większej, tętnicy wargowej górnej i gałęzie przegrodowe tylne. Drugim takim miejscem jest splot nosowo-gardłowy (Woodrouffa) położony na

bocznej ścianie jamy nosowej przy tylnych końcach małżowiny nosowej środkowej i dolnej [1, 2]. Splot ten utworzony jest głównie przez gałęzie od tętnicy klinowo-podniebiennej (tętnice nosowe tylne boczne) i tętnicy podniebiennej zstępującej. Należy pamiętać, że krwawienie z nosa może też pochodzić z układu żylnego nosa. Krwawienie z nosa może być spowodowane przyczynami miejscowymi (25–30%) lub ogólnymi (70–75%) związanymi z chorobami ogólnoustrojowymi. Do przyczyn miejscowych zalicza się uraz, barotraumę, ciała obce, manipulacje w obrębie splotu Kiesselbacha (w tym jatrogenne), narażenie na chemiczne i fizyczne środki drażniące, miejscowe reakcje zapalne towarzyszące infekcjom górnych dróg oddechowych, zanikowy przewlekły nieżyt nosa, ziarniniak Wegenera, nowotwory nosa i zatok (np. naczynekowłókniak młodzieńczy).

Do przyczyn ogólnych należą: choroby naczyń w przebiegu miażdżycy, nadciśnienia tętniczego (w tym przełom nadciśnieniowy), choroba Rendu-Oslera-Webera, skazy krwotoczne wrodzone i nabyte, polekowe zaburzenia krzepnięcia krwi (np. przedawkowanie pochodnych kumaryny). Krwawienie z nosa może wystąpić też u chorych z mocznicą, niewydolnością wątroby, w przebiegu infekcji górnych dróg oddechowych (grypa, mononukleozą zakaźną) [1, 3, 9]. Współistnienie wielu przyczyn często utrudnia właściwe i szybkie leczenie tego schorzenia. Każdy chory z krwawieniem z nosa wymaga indywidualnego podejścia. Postępowanie uzależnione jest od przyczyny krwawienia i jego obfitości; należy pamiętać o dokładnym wywiadzie uwzględniającym współistnienie chorób ogólnoustrojowych, ocenie stanu ogólnego (z pomiarami tętna, ciśnienia), wykonaniu badań dodatkowych w zależności od sytuacji i stanu chorego (morfologia, koagulogram, EKG, badania radiologiczne, np. tomografia komputerowa twarzoczaszki), lokalizacji miejsca krwawienia (rynoskopia przednia, tylna, badanie endoskopowe, badanie naczyniowe). Należy dążyć do jak najszybszego opanowania krwawienia dostępnymi metodami. Bardzo ważne jest ustalenie ilości utraconej krwi i wyrównanie jej utraty przez dożylnie podanie preparatów krwiozastępczych i roztworów elektrolitów, z zastrzeżeniem, że wskazania do przetaczania krwi należy ograniczyć do bezwzględnie koniecznych przypadków [1].

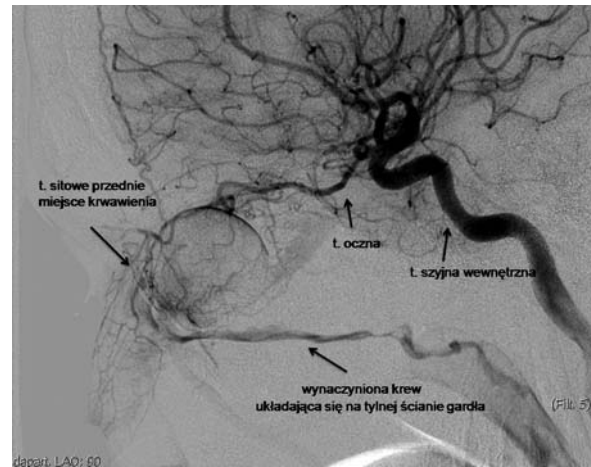
W tamowaniu niewielkich krwawień z nosa wykorzystuje się: różnego rodzaju gąbki (Spongostan, Oxycel) i pneumatyczne baloniki. W przypadkach masywnych krwawień lub w sytuacji braku skuteczności zabiegów z użyciem wyżej wymienionych materiałów stosuje się tamponadę przednią, którą utrzymuje się

Rycina 1. Anatomia unaczynienia nosa w badaniu arteriograficznym.



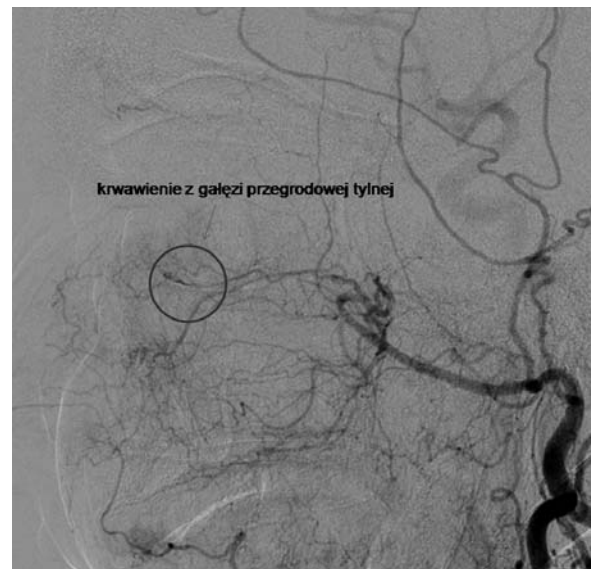
przez 24 do 48 godzin [1]. Jeśli krwawienie nie ustępuje, należy założyć tamponadę tylną, która często ratuje życie chorego. Zabieg ten powinien być wykonany przez doświadczonego laryngologa, przy pełnym monitorowaniu stanu pacjenta, ponieważ niesie ze sobą ryzyko poważnych powikłań, takich jak uszkodzenie jamy nosowej, wywołanie odruchu z nerwu błędnego, zagrażającą życiu bradykardią, obturacji dróg oddechowych ze znaczną hipoksją, a nawet zawału mięśnia sercowego [1, 2, 5]. Tamponadę tylną utrzymuje się zazwyczaj 48–72 godziny. W ostatnim czasie coraz częściej do tamowania krwawień z tylnej części jamy nosowej wykorzystuje się endoskopową koagulację krwawiącego naczynia. W przypadku masywnych krwotoków nieustępujących po wykonaniu tamponady przedniej lub tylnej często niezbędne okazuje się podwiązanie tętnicy szyjnej zewnętrznej, szczękowej lub tętnic sitowych. Zamiast tego można zastosować metodę wewnątrznacyniowej embolizacji tętnic. Technika ta została po raz pierwszy zastosowana w roku 1974 przez Sokoloffa [4] i rozwinięta w następnych latach przez Lasjaunisasa [6], który docenił wartość arteriografii diagnostycznej wykonywanej przed każdym zabiegiem w celu lokalizacji miejsca krwawienia, ale też dla wykluczenia lub potwierdzenia obecności malformacji naczyniowych lub przetok, obecności ewentualnych zespożeń pomiędzy tętnicą szyjną zewnętrzną a tętnicą szyjną wewnętrzną (np. odstępuje się od zabiegu w przypadku dużego zespolenia pomiędzy tętnicą sitową przednią a tętnicą oczną). Informacje te ułatwiają wykonanie zabiegu endowaskularnego, a w przypadku jego nieskuteczności dostarczają ważnych wskazówek interwenującemu chirurgowi. Dzięki takiemu podejściu oraz dobremu efektem leczniczym metoda ta znalazła stałe miejsce w leczeniu tego schorzenia. Zabieg wewnątrznacyniowej embolizacji wykonuje się przeważnie w znieczuleniu ogólnym, które pozwala na właściwą kontrolę nad pacjentem, zabezpiecza jego drogi oddechowe przed przypadkowym zachłyśnięciem krwią oraz skraca czas zabiegu. Z dostępu do tętnicy udowej (znacznie rzadziej z dostępu do tętnicy pachowej) za pomocą systemu odpowiednio dobranych przewodników i cewników wykonuje się arteriografię tętnicy szyjnej wspólnej i w zależności od potrzeb selektywne arteriografie tętnicy szyjnej wewnętrznej oraz wybranych gałęzi tętnicy szyjnej zewnętrznej. Pewnym objawem krwawienia w badaniu angiograficznym jest wynacznienie zakontrastowanej krwi i jej miejscowe zaleganie (ryc. 2) lub powstanie tętniaka rzekomego, przy czym, żeby stwierdzić takie objawy, wypływ krwi musi być większy niż 0,2 ml/s. Inne, mniej

Rycina 2. Masywne krwawienie z tętnicy sitowej przedniej.



pewne cechy krwawienia to nieprawidłowości w przebiegu danego naczynia, takie jak zwężenia, nieregularny zarys, nagłe przerwanie ciągłości lub „urwanie” się naczynia (zawsze w porównaniu ze stroną przeciwną) (ryc. 3). Przy czym o ile przy masywnych krwawieniach przeważnie nie ma problemu z identyfikacją uszkodzonego naczynia, to często w przypadku mniej nasilonych krwawień wyselekcjonowanie właściwego naczynia jest już dużą sztuką, wymagającą odpowiedniego doświadczenia i co najważniejsze cierpliwości. Z manewrów ułatwiających diagnozę można zastosować zabiegi mające na celu wywołanie kontrolowanego krwawienia z nosa, takie jak czasowe usunięcie tamponady, mechaniczne oddziaływanie na śluzówkę nosa oraz podanie leków, np. heparyny, 1% lignokainy, papaweryny. Mimo to u niewielkiej części chorych nie

Rycina 3. Krwawienie z gałęzi przegrodowych tylnych.

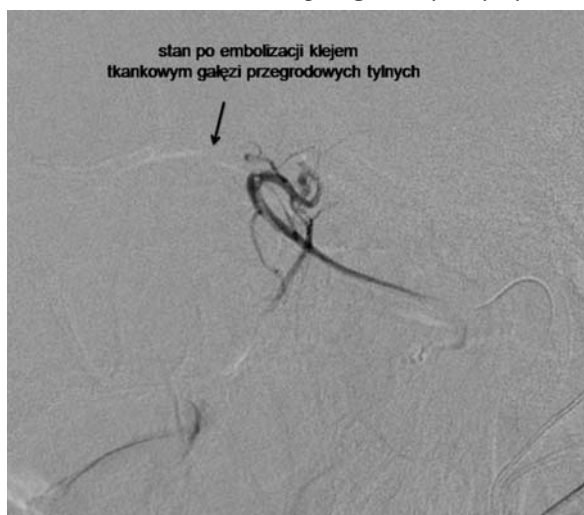

udaje się ustalić miejsca krwawienia. Do zabiegu embolizacji używa się przeważnie kleju histoakrylowego z mieszaniną lipiodolu (dla uwidocznienia materiału podczas fluoroskopii). Inne możliwe do zastosowania materiały to skrawki spongostanu, cząstki PVA o średnicy od 150 μm do 500 μm i spirale embolizacyjne. Jak wykazały badania przeprowadzone na świnia, wszystkie te materiały mają podobną skuteczność w tamowaniu krwawienia. Różnią się jednak między sobą trwałością, łatwością zastosowania i bezpieczeństwem użycia. Tak jest na przykład w przypadku cząstek PVA, które mogą stać się przyczyną zatorowości mózgowej lub płucnej. Po wyselekcjonowaniu krwawiącego naczynia osiąga się je mikrocewnikiem, dążąc do ustawienia jak najbliżej miejsca krwawienia. Ma to na celu zmniejszenie ewentualnego obszaru poembolizacyjnego niedokrwienia śluzówki jamy nosowej. Materiał embolizacyjny powinno się podawać powoli i z niewielką siłą, dla uniknięcia refluku i zarzucania do innych naczyń, aż do całkowitego zamknięcia tętnicy znajdującej się dystalnie od cewnika. Takie postępowanie gwarantuje nie tylko doraźne, ale również trwale zatamowanie krwawienia (ryc. 4). Jest to o tyle istotne, że jak wykazały badania, po zabiegu obserwuje się stopniową normalizację ukrwienia śluzówki embolizowanego obszaru, co z reguły trwa od 2 do 8 dni i zależne jest od kalibru zamkniętych w czasie zabiegu naczyń [7]. Przedstawiony powyżej schemat postępowania obowiązuje w większości przypadków trudnych do zatamowania lub zagrażających życiu krwawień z nosa. W niektórych sytuacjach ulega on modyfikacji, tak jak na przykład ma to miejsce w przypadku krwawień spowodowanych urazami lub w przebiegu malformacji tętniczo-żylnych, gdzie ze względu na

obecność krwawienia wielomiejscowego lub trudności z identyfikacją uszkodzonego naczynia dopuszcza się zamknięcie gałęzi tętnicy szyjnej zewnętrznej zaopatrzonej w krew większy obszar nosogardła. Skuteczność zabiegów wewnątrznacyniowej embolizacji tętnic w krwawieniach z nosa oceniana jest przez różnych autorów na 93–100% [8, 9]. Niestety, ze względu na wczesne nawroty krwawień ze szczytem występowania pomiędzy 72. godziną a 33. dniem od zabiegu skuteczność tej metody spada do 77–94% [9]. Dalsza retrospektywna ocena biorąca pod uwagę również późne nawroty krwawień zmniejsza odsetek wyleczeń do 71–89% [9]. Uważa się, że spowodowane jest to współistnieniem przewlekłych, ogólnoustrojowych chorób, które źle kontrolowane prowadzą do kolejnych krwotoków z nosa. Metoda wewnątrznacyniowej embolizacji jest stosunkowo bezpieczna, a powikłania zdarzają się rzadko. Można je podzielić na powikłania miejscowe związane z wykonaniem arteriografii i powikłania związane z embolizacją. Do tych pierwszych należą: krwiak w miejscu nakłucia, tętniak rzekomy/przetoka tętniczo-żylna, odwarstwienie blaszki miażdżycowej z konsekwencją ostrych zaburzeń ukrwienia kończyny dolnej, ponadto mogą wystąpić odczyny alergiczne na zastosowany kontrast. W dobrych ośrodkach częstość występowania tych powikłań oceniana jest na 0,5–3% wszystkich przypadków. Druga grupa powikłań związana jest z samym zabiegiem. Możemy je podzielić na przemijające małe, przemijające duże i przetrwałe [2]. Do powikłań przemijających małych zaliczamy bóle głowy, złe samopoczucie, gorączkę, miejscowy stan zapalny z obrzękiem i bólem, owrzodzenia śluzówki nosogardła, zaburzenia czucia, węchu lub smaku. Do powikłań przemijających dużych zaliczamy zaburzenia widzenia, miejscową martwicę, porażenie nerwów czaszkowych. Do powikłań przetrwałych zaliczamy trwale uszkodzenie nerwów czaszkowych, ślepotę, niewydolność gruczołów ślinowych [8, 9]. Na podstawie dużej grupy zabiegów ocenia się, że powikłania przemijające małe zdarzają się z częstością 25–59%, przemijające duże 0,9–1%, a przetrwałe z częstością poniżej 2% wszystkich przypadków [8–10].

W naszym ośrodku wykonano w sumie 14 zabiegów w przebiegu krwawień z nosa, w tym: 6 procedur z powodu wrodzonej naczyniakowatości krwotocznej nosogardła, 5 procedur z powodu jatrogennego uszkodzenia tętnic nosogardła, 3 procedury z powodu krwawienia z nosa po urazie twarzoczaszki. Skuteczność zabiegów wyniosła 100%. W podsumowaniu należy stwierdzić, że wewnątrznacyniowa embolizacja krwawień z nosa jest obiecującą i akceptowaną alternatywą wobec zabiegu chirurgicznego. Jej skutecz-

Rycina 4. Stan po embolizacji klejem tkankowym krwawienia z zakresu tętnic przegrodowych tylnych.



ność i bezpieczeństwo zostały potwierdzone w licznych badaniach i wieloletnich obserwacjach. W codziennej praktyce lekarskiej, zwłaszcza w przypadkach trudnych i nawracających krwawień, warto pamiętać o takiej możliwości terapeutycznej.



Piśmiennictwo:

1. Janczewski G.: *Otorynolaryngologia praktyczna, tom 1-2. Wyd. 1. Via Medica, Gdańsk 2005.*
2. Willems P.W.A., Farb R.I., Agid R.: *Endovascular Treatment of Epistaxis. Am. J. Neuroradiol. [online: doi:10.3174/ajnr.A1607, Apr 16, 2009].*
3. Bochenek A., Reicher M.: *Anatomia człowieka, t. 3. PZWL, Warszawa 1993.*
4. Sokoloff J., Wickbom I., McDonald D. et al.: *Therapeutic percutaneous embolization in intractable epistaxis. Radiology 1974, 111: 285-87.*
5. Monte E.D., Belmont M.J., Wax M.K.: *Management paradigms for posterior epistaxis: a comparison of costs and complications. Otolaryngol. Head Neck Surg. 1999, 121: 103-06.*
6. Lasjaunias P., Marsot-Dupuch K., Doyon D.: *The radio-anatomical basis of arterial embolisation for epistaxis. J. Neuro-radiol. 1979, 6: 45-53.*
7. Weaver E.M., Chaloupka J.C., Putman C.M. et al.: *Effect of internal maxillary arterial occlusion on nasal blood flow in swine. Laryngoscope 1999, 109: 8-14.*
8. Tseng E.Y., Narducci C.A., Willing S.J. et al.: *Angiographic embolization for epistaxis: a review of 114 cases. Laryngoscope 1998, 108: 615-19.*
9. Duncan I.C., Fourie P.A., le Grange C.E. et al.: *Endovascular treatment of intractable epistaxis: results of a 4-year local audit. S. Afr. Med. J. 2004, 94: 373-78.*
10. Oguni T., Korogi Y., Yasunaga T. et al.: *Superselective embolisation for intractable idiopathic epistaxis. Br. J. Radiol. 2000, 73: 1148-53.*

Adres do korespondencji:

lek. med. Piotr Piasecki

Pracownia Badań Naczyniowych i Radiologii Interwencyjnej Zakładu Radiologii WIM w Warszawie
04-141 Warszawa, ul. Szaserów 128
e-mail: piotr_piasecki@wp.pl