

# ***Steroidoterapia donosowa w leczeniu ostrego zapalenia zatok przynosowych***

## ***Nasal corticosteroid in the treatment of acute rhinosinusitis***

**Piotr Rapiejko**

Klinika Otolaryngologii i Onkologii Laryngologicznej z Kliniką Oddziałem Chirurgii Czaszkowo-Szczękowo-Twarzowej, Wojskowy Instytut Medyczny w Warszawie  
Kierownik Kliniki: prof. dr hab. n. med. Dariusz Jurkiewicz

### **Streszczenie:**

Ostre zapalenie błony śluzowej nosa i zatok przynosowych to bardzo częste schorzenie, w większości przypadków wywołane przez infekcję wirusową. Jedynie ok. 0,5–2% wirusowych postaci choroby jest powikłanych zakażeniem bakteryjnym. Ze względu na mechanizmy zapalne leżące u podstaw patofizjologicznych zapalenia błony śluzowej nosa i zatok przynosowych w ich leczeniu od dziesięcioleci stosuje się donosowe glikokortykosteroidy. Rekomendacje towarzystw naukowych oraz grup ekspertów zalecają stosowanie donosowych glikokortykosteroidów w szerokim zakresie wskazań (nie tylko w alergicznym nieżycie nosa i zapaleniu zatok z polipami nosa).

### **Abstract:**

Acute rhinosinusitis is a very common condition and mostly of viral origin. About 0.5–2% of the viral acute rhinosinusitis are complicated by a bacterial infection. Because of the inflammatory mechanisms of rhinitis and rhinosinusitis, nasal corticosteroids have been used for their treatment for decades. Scientific societies and expert groups recommend the use of nasal corticosteroids in a much broader range of indications (not only in allergic rhinitis and chronic rhinosinusitis with nasal polyps).

**Słowa kluczowe:** ostre zapalenie zatok przynosowych, donosowe glikokortykosteroidy

**Key words:** acute rhinosinusitis, nasal corticosteroids

### **Wstęp**

Ostre zapalenie błony śluzowej nosa i zatok przynosowych (OZZP) to bardzo częste schorzenie, w większości przypadków pochodzenia wirusowego [1, 2]. Jedynie ok. 0,5–2% wirusowych OZZP jest powikłanych zakażeniem bakteryjnym [1, 2]. Dotychczas nie dysponujemy leczeniem przyczynowym – przeciw-wirusowym pozwalającym na skuteczną profilaktykę i terapię OZZP. Rekomendacje [2] leczenia ostrego zapalenia zatok wydane przez Narodowy Instytut Zdrowia, a sfinansowane przez Ministerstwo Zdrowia zalecają (kategoria dowodu naukowego AI) podawanie donoso-

wych glikokortykosteroidów (dnGKS) w terapii OZZP, ale leki te nie mają rejestracji w leczeniu OZZP ani przewlekłego zapalenia zatok przynosowych (PZZP). Jest to jedna z przyczyn nieracjonalnego stosowania antybiotykoterapii w ostrym zapaleniu zatok przynosowych.

### **Definicja zapalenia zatok przynosowych**

Według EPOS 2020 (*European Position Paper on Rhinosinusitis and Nasal Polyps*) zapalenie zatok przynosowych u osób dorosłych charakteryzuje się (definicja kliniczna) [1]:

- co najmniej dwoma objawami, z których jednym powinna być:
  - blokada nosa/obrzęk/upośledzenie drożności nosa albo
  - wydzielina z nosa (katar przedni/tylny)
- oraz
  - ból/uczucie rozpierania twarzy
  - zaburzenia węchu
- i/lub
  - stwierdzeniem w badaniu endoskopowym:
    - polipów nosa i/lub
    - wydzieliny śluzowo-ropnej, głównie w przewodzie nosowym środkowym, i/lub
    - obrzęku błony śluzowej, głównie w przewodzie nosowym środkowym
- i/lub
  - zmianami w tomografii komputerowej:
    - zmianami błony śluzowej w obrębie kompleksu ujściowo-przewodowego i/lub zatokach.

Definicja zapalenia zatok u dzieci jest zbliżona, z tą różnicą, że zaburzenia węchu zastąpiono innym symptomem – kaszlem.

W codziennej praktyce lekarskiej, a także w badaniach epidemiologicznych definicja zapalenia zatok przynosowych jest oparta na symptomatologii, zwykle bez badania laryngologicznego i diagnostyki radiologicznej [1]. Tym samym rozpoznanie może zostać ustalone na podstawie badania podmiotowego w czasie wizyty osobistej lub w trakcie rozmowy telefonicznej [1, 3].

Ze względu na długość utrzymywania się objawów klinicznych zapalenie zatok przynosowych dzielimy na [1]:

- ostre zapalenie zatok przynosowych – symptomy trwające poniżej 12 tygodni
- przewlekłe zapalenie zatok przynosowych – objawy trwające powyżej 12 tygodni.

### Ostre zapalenie zatok przynosowych u dorosłych (ICD-10 – J01)

OZZP u dorosłych definiujemy jako nagłe wystąpienie co najmniej dwóch spośród wymienionych poniżej symptomów, z których jednym powinna być niedrożność nosa lub wydzielina z nosa (katar przedni/tylny):

- niedrożność nosa
- wydzielina z nosa (katar przedni/tylny)
- ból/uczucie rozpierania twarzy
- upośledzenie/utrata węchu, trwające poniżej 12 tygodni [1].

W dokumencie EPOS 2020 [1] dodatkowo zostały wyróżnione następujące definicje:

- **Przeziębienie (*common cold*)**, czyli ostre wirusowe zapalenie zatok przynosowych o czasie trwania poniżej 10 dni.
- **Ostre powirusowe zapalenie zatok przynosowych (*acute post-viral*)**, w którym czas utrzymywania się objawów wynosi ponad 10 dni (ale mniej niż 12 tygodni) lub w ciągu kolejnych 5 dni się one nasilają.
- **Ostre bakteryjne zapalenie zatok przynosowych (*acute bacterial*)** definiowane jako wystąpienie przynajmniej trzech objawów z następujących:
  - zmiana barwy wydzieliny
  - zlokalizowany silny ból
  - gorączka powyżej 38°C
  - podwyższone stężenie białka C-reaktywnego (CRP, *C-reactive protein*) / wydłużenie odczynu Biernackiego (OB)
  - pogorszenie po wstępnej poprawie.

### Epidemiologia ostrego zapalenia zatok przynosowych

OZZP dotyka rocznie 6–15% populacji i najczęściej jest spowodowane infekcją wirusową. W wydanym przez Narodowy Instytut Zdrowia *Rekomendacjach postępowania w pozaszpitalnych zakażeniach układu oddechowego* [2] zamieszczono zalecenia dotyczące leczenia OZZP. Autorzy *Rekomendacji* podkreślają, że OZZP jest zapoczątkowywane przez zakażenie wirusowe, a w szczególności przez rinowirusy, koronawirusy, wirusy RS, grypy i paragrypy oraz adenowirusy [2]. Zakażenie bakteryjne stanowi następstwo zakażenia wirusowego i rozwija się jedynie w 0,5–2% przypadków [2]. OZZP zazwyczaj ma charakter choroby samoograniczającej się, jednak może prowadzić do zagrożających życiu powikłań [1, 2].

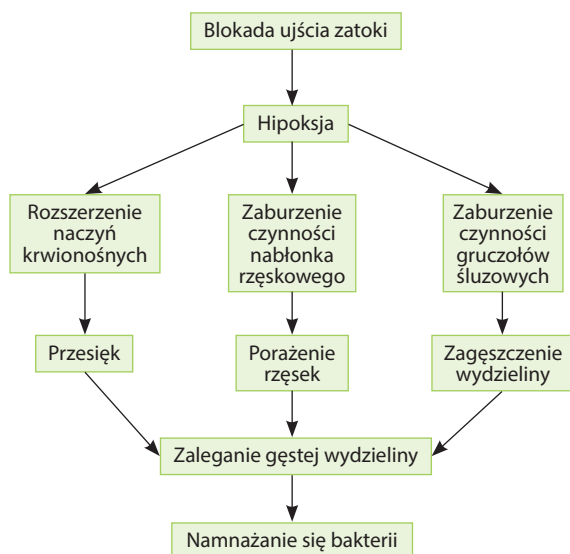### Patofizjologia ostrego zapalenia zatok przynosowych

Wirusowe OZZP w pierwszej, naczyniowej fazie zapalenia objawia się przekrwieniem i obrzękiem błony śluzowej nosa i zatok przynosowych, a następnie obfitym wysiękiem. Klinicznie obserwujemy obrzęk błony śluzowej nosa i zatok przynosowych (przyczyna blokady nosa), a następnie obfity wyciek wodnistej wydzieliny z nosa (ewentualnie katar zanosowy odpowiedzialny za symptom kaszlu). Ta wstępna, trwająca zwykle 5–10 dni faza OZZP jest określana jako przekrwienno-obrzękowo-wysiękowa.

Powirusowe OZZP odpowiada drugiej, tzw. komórkowej fazie choroby, która klinicznie objawia się wyciekaniem gęstej śluzowej wydzieliny z nosa (również przebarwionej) i ewentualnie kaszlem.

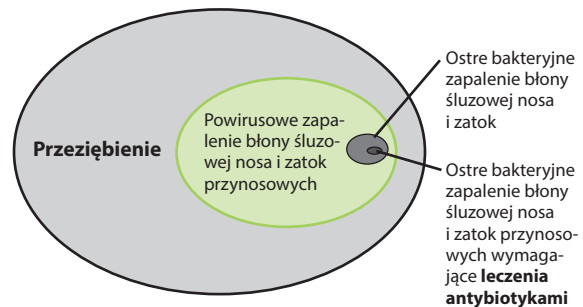
OZZP jest chorobą o złożonej patofizjologii, w której głównymi zaburzeniami są: obrzęk zapalny błony śluzowej nosa i zatok, zwężenie ujść zatok oraz zmniejszenie aktywności układu śluzowo-rzęskowego [1, 2]. Zakażenie wirusowe prowadzi do uszkodzenia nabłonka rzęskowego i uwolnienia prozapalnych cytokin, a także do obrzęku błony śluzowej [1, 2]. Wirusy grypy i adenowirusy mają zdolność uszkodzenia komórek urzęsionych błony śluzowej, a rinowirusy i koronawirusy wywołują przejściową dysfunkcję rzęsek. Cytokiny i mediatory reakcji zapalnej zwiększają przepuszczalność naczyń, wywołują obrzęk błony śluzowej, zwiększenie produkcji wydzieliny i zaburzenia transportu śluzowo-rzęskowego [1, 2]. To z kolei prowadzi do upośledzenia drożności ujść zatok, zaburzeń wentylacji zatok i zastoju wydzieliny w obrębie zatok przynosowych. Rycina 1 przedstawia schemat zaburzeń w obrębie nosa i zatok w przebiegu OZZP.

**Rycina 1.** Patofizjologia zapalenia błony śluzowej nosa i zatok przynosowych.



U części chorych zmiany w obrębie nosa i zatok przynosowych toczące się w przebiegu przeziębienia/OZZP ustępują samoistnie, ale u dużej grupy pacjentów proces zapalny utrzymuje się dłużej, co prowadzi do powirusowego OZZP (ryc. 2). Jedynie u ok. 0,5–2% chorych z wirusowym OZZP dochodzi do nadkażenia bakteryjnego (bakteryjne OZZP) [1, 2].

**Rycina 2.** Częstość występowania różnych postaci ostrego zapalenia zatok przynosowych według EPOS 2020 (na podstawie [3]). Ostre zapalenie zatok przynosowych, częstość przeziębienia vs powirusowe zapalenie zatok przynosowych vs ostre bakteryjne zapalenie zatok przynosowych, wymagające antybiotykoterapii. Kolorem zielonym zaznaczono powirusowe ostre zapalenie zatok przynosowych, w którym jest wskazane zastosowanie donosowych glikokortykosteroidów.



## Leczenie ostrego zapalenia zatok przynosowych

### Terapia ostrego wirusowego zapalenia zatok przynosowych (przeziębienia)

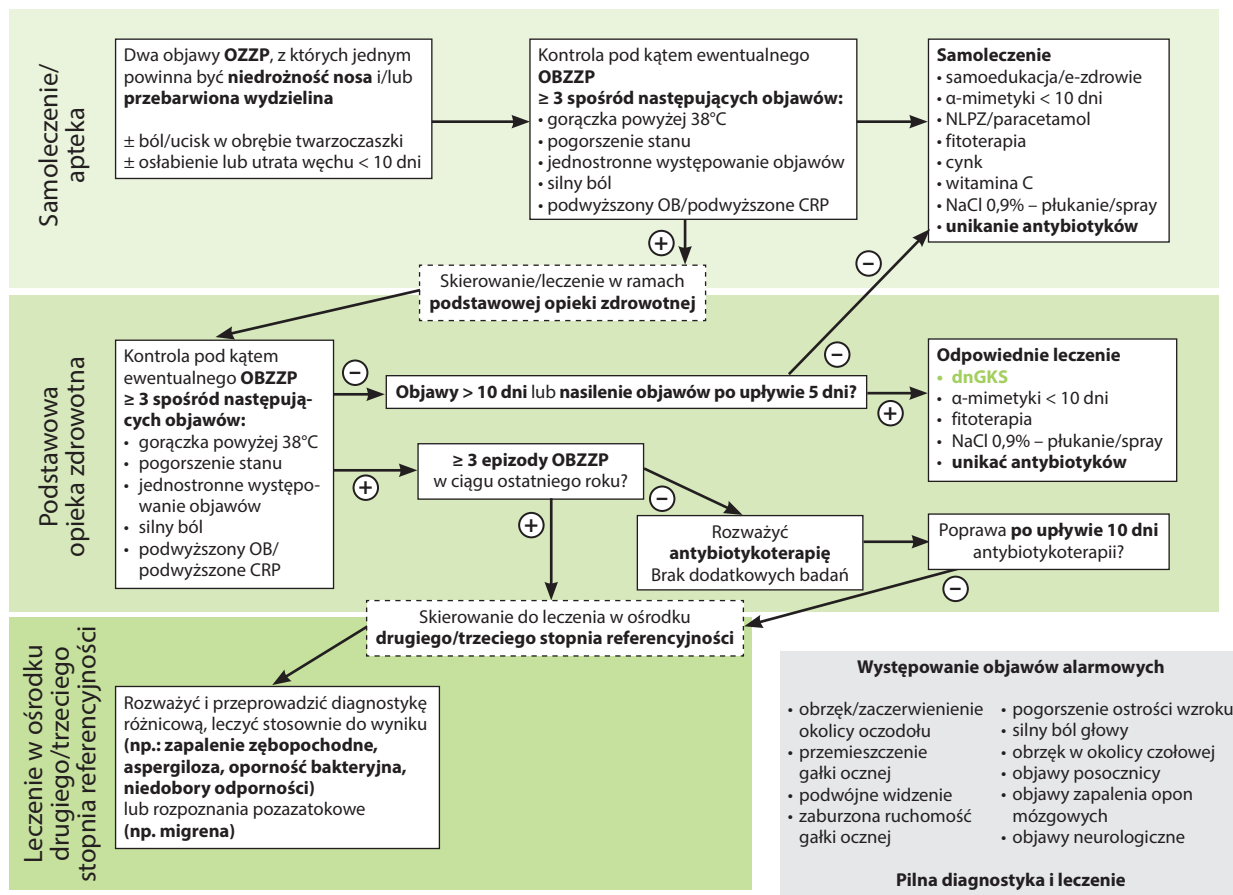
Schemat leczenia OZZP (za EPOS) przedstawia rycina 3. W pierwszym okresie choroby, w fazie wirusowego OZZP/przeziębienia, terapia jest oparta zwykle na tzw. samoleczeniu, ewentualnie leczeniu prowadzonym przez farmaceutę. Przy braku symptomów ostrego bakteryjnego zapalenia zatok przynosowych (OBZZP) (ryc. 3) stosuje się leki objawowe, typowe dla infekcji wirusowych nosa, tzn.:

- $\alpha$ -mimetyki (np. ksylometazolinę, oksymetazolinę donosowo lub pseudoefedrynę doustnie) – nie dłużej niż przez 10 dni
- niesteroidowe leki przeciwzapalne
- fitoterapię
- cynk
- witaminę C
- NaCl 0,9% – płukanie jam nosa lub spray.

Na tym etapie OZZP autorzy dokumentu EPOS [1] oraz krajowych rekomendacji [2] podkreślają konieczność unikania antybiotykoterapii.

W leczeniu przeziębienia/wirusowego OZZP nie ma w wytycznych EPOS 2020 [1] zaleceń stosowania dnGKS. Autorzy EPOS, powołując się na metaanalizę Cochrane'a [4], podkreślają, że nie ma wystarczającej siły dowodów potwierdzających korzystny wpływ zastosowania dnGKS w zmniejszaniu objawów przeziębienia, mimo że w niektórych pracach były one wskazywane jako interwencja przynosząca efekty terapeutyczne [1, 3]. Autorzy metaanalizy zasygnalizowali jednak konieczność weryfikacji terapii dnGKS w fazie

Rycina 3. Schemat leczenia OZZP według dokumentu EPOS 2020 (na podstawie [1]).



CRP (C-reactive protein) – białko C-reaktywne; dnGKS – donosowe glikokortykosteroidy; OB – odczyn Biernackiego; OBZZP – ostre bakteryjne zapalenie błony śluzowej nosa i zatok przynosowych; OZZP – ostre zapalenie błony śluzowej nosa i zatok przynosowych.

wirusowej OZZP badaniami o większej mocy statystycznej [4]. W tym miejscu należy jednak zaznaczyć, że brak wskazań w rekomendacjach do zastosowania dnGKS w wirusowym OZZP nie jest związany z obserwacją jakichkolwiek skutków ubocznych tych leków, a jedynie brakiem badań, które mogłyby być podstawą do wpisania tej grupy leków w rekomendacjach. Jest to niezwykle ważne dla chorych stosujących dnGKS w innych wskazaniach, np. z powodu alergicznego nieżyty nosa, przewlekłego zapalenia zatok przynosowych z polipami nosa i bez nich. W tej grupie pacjentów nie należy przerywać leczenia dnGKS w przypadku współistnienia wirusowego OZZP.

### Terapia powirusowego ostrego zapalenia zatok przynosowych

W powirusowym OZZP (gdy symptomy trwają ponad 10 dni lub wystąpiło nasilenie objawów po 5 dniach) jest zalecane stosowanie leczenia przeciwzapalnego – dnGKS (ryc. 3) [1, 2]. Autorzy EPOS 2020 [1] wymieniają dnGKS jako pierwsze z listy leków podawanych w powirusowym OZZP.

Leki stosowane w terapii powirusowego OZZP (za EPOS 2020 [1]):

- dnGKS
- α-mimetyki (poniżej 10 dni)
- fitoterapia
- NaCl 0,9% – płukanie jamy nosa lub spray.

W leczeniu powirusowego OZZP zaleca się unikanie antybiotykoterapii.

Autorzy dokumentu EPOS 2020 [1] analizowali wszystkie badania, począwszy od 1990 r., prowadzone u chorych z powirusowym OZZP. Wybrano badania prowadzone w grupach podwójnie zaślepionych, kontrolowanych placebo, randomizowanych, uwzględniających terapię dnGKS w formie sprayu i kropli. Leczenie oceniano pod kątem oddziaływania na czas trwania objawów, wpływu na jakość życia oraz profilu jej bezpieczeństwa. Do analizy włączono grupę ośmiu badań klinicznych, w tym w pięciu badaniach była oceniana steroidoterapia donosowa bez innej interwencji, a w trzech badaniach stosowano dodatkowo antybiotykoterapię. W metaanalizie nie wykazano znaczącej

różnicy między leczeniem dnGKS a placebo, chociaż dane wykazywały znaczną niejednorodność wyników [1, 3]. W części badań zwrócono uwagę na zmniejszenie przekrwienia błony śluzowej nosa w grupie chorych stosujących dnGKS w porównaniu z grupą placebo.

Autorzy EPOS 2020 [1] zwracają uwagę na aspekt farmakoekonomiczny steroidoterapii donosowej. Porównano leczenie donosowym furoinianem mometazonu do terapii amoksycyliną i placebo. Rahmati i wsp. [5] wykazali, że leczenie OZZP przy użyciu furoinianu mometazonu pozwalało na ograniczenie kosztów farmakoterapii i innych kosztów związanych z chorobą w porównaniu z terapią amoksycyliną lub placebo [5].

W dokumencie EPOS 2020 wskazano, że dnGKS skutecznie zmniejszają nasilenie objawów u dorosłych cierpiących na ostre powirusowe zapalenie błony śluzowej nosa i zatok przynosowych [1].

**Dokument EPOS 2020 zaleca dnGKS do leczenia powirusowego OZZP w celu zmniejszenia nasilenia symptomów chorobowych z kategorią istotności naukowej 1a (najwyższa) [1].**

OZZP należy do najczęstszych powodów przyjmowania antybiotyków, a ograniczenie ich stosowania jest obecnie niezwykle ważne [1, 2]. We wszystkich aktualnie obowiązujących rekomendacjach „unikanie antybiotyków” w terapii wirusowego i powirusowego OZZP jest zaznaczone w schematach leczenia (ryc. 3). W dokumencie Narodowego Instytutu Zdrowia – pt. *Rekomendacje postępowania w pozaszpitalnych zakażeniach układu oddechowego* [2] zalecono podawanie dnGKS w powirusowym OZZP z kategorią istotności klinicznej AI (najwyższa).

### **Rekomendacja 3 [2]:**

*W fazie powirusowego ostrego zapalenia zatok przynosowych zaleca się krótkotrwałą glikokortykosteroidoterapię donosową [AI].*

*W bakteryjnym ostrym zapaleniu zatok przynosowych glikokortykosteroidy donosowe zaleca się jako uzupełnienie antybiotykoterapii ogólnej [AI].*

### **Mechanizm działania donosowych glikokortykosteroidów**

Mechanizm działania dnGKS obejmuje łączenie cząsteczki leku z receptorem dla GKS zlokalizowanym w cytoplazmie komórek, który po przetransportowaniu do jądra komórkowego przyłącza się do sekwencji regulatorowych DNA, zwanych elementami oddziałującymi z glikokortykosteroidem (GRE, *glucocorticoid response element*), znajdujących się w promotorach wielu genów, wpływając na ich ekspresję. Molekularny

wpływ GKS na ekspresję genów odbywa się w pięciu mechanizmach [6, 7]:

- bezpośredniej aktywacji transkrypcji genu
- bezpośredniej represji transkrypcji genu
- pośredniej represji transkrypcji genu (przez konkurencyjne wiązanie z czynnikami transkrypcyjnymi)
- indukcji transkrypcji inhibitorów czynników transkrypcyjnych
- destabilizacji mRNA wybranych genów, co zwiększa szybkość jego degradacji.

Donosowe GKS hamują ekspresję wielu genów biorących udział w zapaleniu (m.in.: IL-1 $\beta$ , IL-2, IL-3, IL-4, IL-5, IL-8, IL-13, IL-16, IFN- $\gamma$ , GM-CSF, CSF, TNF). GKS hamują ekspresję MHC klasy II na powierzchni komórek dendrytycznych, w monocytach i makrofagach, zmniejszając ich zdolność do prezentacji antygenów; hamują też ekspresję cząsteczek adhezyjnych i chemokin (m.in.: MIP-1 $\alpha$ , MCP-1, GRO- $\alpha$ /CXCL1, eotaksyny, TARC/CCL17, RANTES), a także zmniejszają uwalnianie eozynofilów przez szpik kostny, hamują czas ich przeżycia (indukowany przez GM-CSF, IL-5, IL-3) oraz powodują apoptozę eozynofilów [6]. Zmniejszają wytwarzanie wolnych rodników tlenowych i azotowych oraz wydzielanie śluzu i tworzenie obrzęku zapalnego [6].

Proces blokowania wytwarzania śluzu jest związany z hamowaniem przez GKS ekspresji genów *MUC-2* i *MUC-5a*. Za proces uszczelniania naczyń pod wpływem GKS odpowiada z kolei wzrost ekspresji białek ZO-1,  $\beta$ -kateniny oraz F-aktyny. Donosowe GKS mają także silne właściwości kurczące naczynia krwionośne, co powoduje zmniejszenie obrzęku i wysięku. GKS podawane donosowo nie wpływają na mechanizmy odpowiedzi immunologicznej wrodzonej. Powszechnie uważa się, że kliniczne działanie przeciwzapalne dnGKS, związane z wpływem na ekspresję genów, rozwija się w ciągu kilku, kilkunastu dni od momentu rozpoczęcia przyjmowania leku. Natomiast działanie obkurczające naczynia krwionośne błony śluzowej nosa zwykle pojawia się już po 2–20 min od momentu podania leku na błonę śluzową nosa [6].

Dostępność biologiczna nowoczesnych dnGKS oraz odpowiednie stężenie w obrębie tkanki efektorowej dają im znaczną przewagę nad preparatami doustnymi. Aplikacja preparatu bezpośrednio na błonę śluzową nosa oznacza zwiększenie skuteczności miejscowej. Dzięki dużemu powinowactwu do receptora w miejscu podania ich działanie przeciwzapalne nie wiąże się z ogólnoustrojowymi działaniami niepożądanymi. Przedostająca się zaś do przewodu pokarmowego (połknięta po podaniu miejscowym) część dawki leku przed osiągnięciem krą-

żenia systemowego ulega biotransformacji w wątrobie już w czasie pierwszego przejścia [6].

Analizując stan błony śluzowej nosa poddanej wieloletniemu, systematycznemu działaniu nowoczesnych GKS miejscowych, nie znaleziono zmian atroficznym ani cech uszkodzenia nabłonka. Działania niepożądane z reguły ograniczają się do nieprzyjemnych reakcji miejscowych, takich jak: podrażnienie, kichanie, podkrwawianie, uczucie pieczenia w nosie, suchości w przednich częściach jamy nosa, drapania w gardle. Częstość występowania opisywanych działań niepożądanych jest porównywalna z placebo [3, 6]. Pisząc o nowoczesnych dnGKS, mam na myśli jedynie najnowsze cząsteczki: furoinian mometazonu, furoinian flutykazonu, propionian flutykazonu. W przypadku zastosowania ww. leków większość leku podanego donosowo (70–90% dawki podanej z klasycznego dozownika nosowego) zostaje połknięta i z przewodu pokarmowego przedostaje się do wątroby, gdzie jest metabolizowana. Pozostała część deponuje się w tkankach nosa (10–30%), gdzie wywiera działanie lecznicze i skąd jest resorbowana w całości do krążenia systemowego (niezależnie od rodzaju GKS). W zależności od stopnia wiązania z białkami osocza pozostaje określona wielkość tzw. wolnego GKS, od której zależą ewentualne systemowe działania niepożądane. Nowoczesne dnGKS wypadają bardzo korzystnie na tle starszych leków [7] (ryc. 4). W terapii OZZP szczególne miejsce zajmują preparaty furoinianu mometazonu, wielokrotnie badane w tej grupie chorych [8, 10].

Skuteczność dnGKS wiąże się również z ich depozycją w jamach nosa. Jest to szczególnie istotne w przypadku leczenia pacjentów z OZZP, u których

obrzęk błony śluzowej jamy nosa prowadzi do blokady przewodów nosowych i utrudnia penetrację leków podawanych donosowo [11–13]. Stąd niezwykle istotne jest prawidłowe przygotowanie jamy nosa chorego z OZZP przed podaniem dnGKS; przez usunięcie zalegającej wydzieliny śluzowej (płukanie jamy nosa, jeśli wydzielina jest gęsta) oraz zastosowanie  $\alpha$ -mimetyku. Bardzo ważne jest też wybranie leków (dnGKS) gwarantujących prawidłową penetrację do jamy nosa oraz ich optymalną, długotrwałą depozycję na błonie śluzowej nosa. W kilku badaniach przeprowadzonych z wykorzystaniem modeli nosa i zatok wykonanych w technice druku 3D wykazano wyraźną przewagę preparatów zawierających furoinian mometazonu [11, 13]. Jest to związane ze znacznie większą tiksotropią preparatów furoinianu mometazonu w stosunku do propionianu i furoinianu flutykazonu.

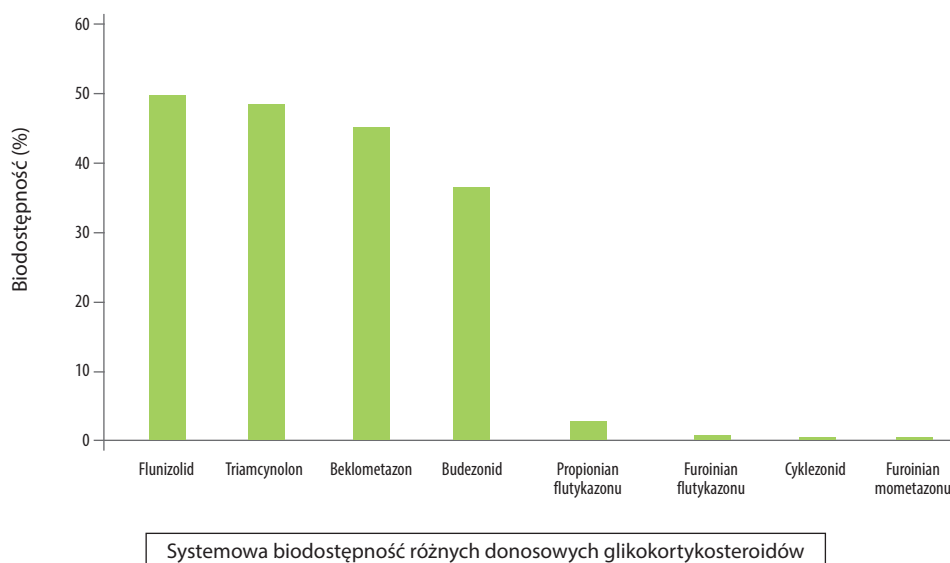
Preparaty furoinianu mometazonu wykazują największy stopień penetracji do jamy nosa, co przekłada się na wysoką skuteczność terapeutyczną przy standardowej dawce, nawet u pacjentów z zaburzoną drożnością jamy nosa [11–13] i w mojej opinii są optymalnym wyborem u chorych z OZZP.

### Podsumowanie

Terapia miejscowa GKS jest światowym standardem w leczeniu przewlekłego zapalenia błony śluzowej nosa oraz alergicznego nieżyty nosa.

Stosowanie GKS o działaniu miejscowym podawanych na błonę śluzową nosa jest zalecane w najnowszych rekomendacjach terapii OZZP w powirusowym ostrym zapaleniu zatok przynosowych i przy-

**Rycina 4.** Biodostępność donosowych glikokortykosteroidów według Derendorfa i wsp. (na podstawie [7]).



czynia się do zmniejszenia nasilenia działań niepożądanych (spowodowanych stosowaniem systemowego leczenia oraz nieuzasadnionej antybiotykoterapii). Dowody naukowe potwierdzają efektywność kliniczną furoinianu mometazonu w wirusowym OZZP.

## Piśmiennictwo

1. Fokkens WJ, Lund VJ, Hopkins C et al. European Position Paper on Rhinosinusitis and Nasal Polyps. *Rhinology*. 2020; 58(suppl S29): 1-464. <http://doi.org/10.4193/Rhin20.600>.
2. Hryniewicz W (ed). *Rekomendacje postępowania w pozaszpitalnych zakażeniach układu oddechowego*. Narodowy Instytut Leków, Warszawa 2016.
3. Rot P, Rapiejko P, Jurkiewicz D. Intranasal steroid therapy – EPOS 2020. *Otolaryngol Pol*. 2020; 74(3): 41-9.
4. Hayward G, Thompson MJ, Perera R et al. Corticosteroids for the common cold. *Cochrane Database Syst Rev*. 2015; 10: CD008116.
5. Rahmati MB, Mohebi S, Shahmohammadi S et al. Fluticasone nasal spray as an adjunct to Amoxicillin for acute sinusitis in children: a randomized controlled trial. *Eur Rev Med Pharmacol Sci*. 2013; 17: 3068-72.
6. Samoliński B, Arcimowicz M (ed). *PoSLeNN. Alergol Pol – Polish J Allergol*. 2012; S1: 1-167.
7. Derendorf H, Meltzer EO. Molecular and clinical pharmacology of intranasal corticosteroids: clinical and therapeutic implications. *Allergy*. 2008; 63: 1292-300.
8. Meltzer EO, Gates D, Bachert C. Mometasone furoate nasal spray increases the number of minimal-symptom days in patients with acute rhinosinusitis. *Ann Allergy Asthma Immunol*. 2012; 108: 275-9.
9. Williamson IG, Rumsby K, Bengt S et al. Antibiotics and topical nasal steroid for treatment of acute maxillary sinusitis: a randomized controlled trial. *JAMA*. 2007; 298: 2487-96.
10. Bachert C, Meltzer EO. Effect of mometasone furoate nasal spray on quality of life of patients with acute rhinosinusitis. *Rhinology*. 2007; 45: 190-6.
11. Rapiejko P, Sosnowski TR, Sova J et al. Deposition of intranasal glucocorticoids – preliminary study. *Otolaryngol Pol*. 2015; 69(6): 30-8.
12. Sosnowski TR, Rapiejko P, Sova J et al. Impact of physico-chemical properties of nasal spray products on drug deposition and transport in the pediatric nasal cavity model. *Int J Pharm*. 2020; 574: 118911.
13. Rapiejko P, Jurkiewicz D, Sosnowski TR. Dependence therapeutic effects of intranasal glucocorticoids on deposition in nasal cavities. *Alergoprofil*. 2016; 12(1): 5-10.

### ORCID

P. Rapiejko – ID – <http://orcid.org/0000-0003-3868-0294>

### Konflikt interesów/Conflict of interests:

Nie występuje.

### Finansowanie/Financial support:

Nie występuje.

### Etyka/Ethics:

Treści przedstawione w artykule są zgodne z zasadami Deklaracji Helsińskiej, dyrektywami EU oraz ujednoliconymi wymaganiami dla czasopism biomedycznych.

Copyright: © Medical Education sp. z o.o. This is an Open Access article distributed under the terms of the Attribution-NonCommercial 4.0 International (CC BY-NC 4.0). License (<https://creativecommons.org/licenses/by-nc/4.0/>), allowing third parties to copy and redistribute the material in any medium or format and to remix, transform, and build upon the material, provided the original work is properly cited and states its license.

### Adres do korespondencji

**dr n. med. Piotr Rapiejko**

Klinika Otolaryngologii i Onkologii Laryngologicznej  
z Kliniką Chirurgii i Oddziałem Chirurgii  
Czaszkowo-Szczękowo-Twarzowej,  
Wojskowy Instytut Medyczny  
04-141 Warszawa, ul. Szaserów 128  
[www.rapiejko.pl](http://www.rapiejko.pl)