

# Alergiczne zapalenie spojówek

## Allergic Conjunctivitis

dr n. med. Anna Groblewska

Klinika Okulistyki, Instytut „Centrum Zdrowia Matki Polki”  
p.o. Kierownik Kliniki: dr n. med. Dorota Tomaszek-Mondry

**Streszczenie:** Zapalenia alergiczne narządu wzroku występują powszechnie, ale mimo to są często błędnie rozpoznawane i nieodpowiednio leczone. Najczęściej występującym schorzeniem alergicznym oczu, obejmującym powierzchnię gałki ocznej, jest alergiczne zapalenie spojówek. Najczęstszymi objawami alergicznego zapalenia spojówek są: świąd, zaczerwienienie, łzawienie i obrzęk spojówki. Mimo znacznej częstotliwości występowania alergicznego zapalenia spojówek ważkość prawidłowego jego rozpoznawania i leczenia może być niedoceniana, ponieważ najczęstsze formy: sezonowe (SAC) i całoroczne (PAC), są czasami uważane za łagodne schorzenia, a SAC jest często traktowane jako przemijający problem. Jednakże wyniki wielu badań wyraźnie wykazują, że życie z alergicznym zapaleniem spojówek stanowi duże obciążenie dla pacjenta, zarówno pod względem kosztów ekonomicznych, jak i wpływu na oczną i ogólną jakość życia.

**Abstract:** Ocular allergy disorders are common, but often misdiagnosed and not adequately treated diseases. Allergic conjunctivitis is the most common ocular allergic disease affecting the ocular surface. The most common signs and symptoms of allergic conjunctivitis are: itching, redness, tearing and conjunctival edema. Despite their high prevalence, the importance of diagnosing and treating allergic conjunctivitis may be underappreciated, because the most common forms: seasonal allergic conjunctivitis (SAC) and perennial allergic conjunctivitis (PAC) are sometimes regarded as benign disorders, and in case of SAC as a transient problem as well. However, results from a number of studies clearly show that allergic conjunctivitis carries a significant burden that is measured in terms of economic costs and impact on ocular and general quality of life.

**Słowa kluczowe:** sezonowe alergiczne zapalenie spojówek, całoroczne alergiczne zapalenie spojówek, zapalenie spojówek, alergia

**Key words:** SAC, PAC, conjunctivitis, allergy

**W**iosna przed nami! Może trudno nam uwierzyć, ale już niedługo ta wyczekiwana, zwłaszcza po tegorocznej zimie, pora roku do nas zawita. Poza wieloma pozytywnymi skojarzeniami przysporzy też wielu problemów osobom chorującym na alergiczne schorzenia, w tym alergiczne choroby oczu.

Alergiczne zapalenia oczu występują licznie we wszystkich krajach świata. Uważa się, że alergiczne zapalenie spojówek, I typ reakcji nadwrażliwości, dotyka 15–20% populacji (wg [1]). Brak jest polskich badań epidemiologicznych dotyczących tego zagadnienia, ostatnie badania amerykańskie pokazały, że 42% mieszkańców USA ma objawy alergicznego zapalenia oczu [2].

Dlaczego narząd wzroku tak często jest miejscem reakcji alergicznej? Oko, w przeciwieństwie do nosa czy oskrzeli, nie ma elementów filtrujących. Powierzchnia oka jest stosunkowo duża i bezpośrednio

nałożona na elementy środowiska. Spojówkę można traktować jako początkowy odcinek górnych dróg oddechowych, umożliwiającą drenaż, także alergenów.

W narządzie wzroku obecnych jest wiele komórek immunokompetentnych, szczególnie liczne są mastocyty. Komórki tuczne w liczbie około 50 milionów w każdym oku w warunkach fizjologicznych znajdują się przede wszystkim w istocie właściwej spojówki, zarówno powiekowej, jak i gałkowej [3, 4]. Są to mastocyty typu tkanki łącznej, natomiast w przewlekłych schorzeniach alergicznych pojawiają się komórki tuczne typu błon śluzowych. Średnio na 1 mm<sup>3</sup> spojówki znajduje się 5–6 tysięcy mastocytów. Degranulacja komórek tucznych prowadzi do uwolnienia wielu mediatorów, między innymi histaminy. Każda komórka tuczna zawiera od 5 do 10 pikogramów histaminy, jej stężenie w warunkach fizjologicznych we łzach wynosi 5–10 ng/ml, a w alergicznym zapaleniu spojówek osiąga stęże-

nie 100 ng/ml [5]. W obrębie narządu wzroku obecnych jest wiele receptorów histaminowych. Naukowo (sklonowano receptor, znany jest jego agonista i antagonistę) udowodniono występowanie czterech klas receptorów histaminowych w narządzie wzroku [6, 7]:

$H_1$  – w śródbłonku naczyń spojówki oraz na wielu komórkach układu immunologicznego,

$H_2$  – w śródbłonku naczyń spojówki oraz na neutrofilach, bazofilach, monocytach, makrofagach i limfocytach,

$H_3$  – w siatkówce,

$H_4$  – na monocytach, limfocytach i eozynofilach.

Stymulacja receptora  $H_1$  odpowiada za świąd oka i wzrost przepuszczalności naczyń,  $H_2$  – za poszerzenie naczyń, zaczerwienienie oka,  $H_4$  – za świąd.

Wyróżnia się następujące postaci alergicznych schorzeń narządu wzroku: alergiczne zapalenie spojówek, wiosenne zapalenie rogówki i spojówek, atopowe zapalenie rogówki i spojówek, obrzymiobrodawkowe zapalenie spojówek, kontaktowe zapalenie skóry powiek i spojówki [3].

Wśród izolowanych alergicznych zapaleń spojówek można wyróżnić: ostre alergiczne zapalenie spojówek, sezonowe alergiczne zapalenie spojówek (SAC) oraz całoroczne zapalenie spojówek (PAC). Ocenia się [4], że 90–95% wszystkich schorzeń alergicznych oczu stanowią SAC i PAC.

### Ostre alergiczne zapalenie spojówek (AAC, Acute Allergic Conjunctivitis)

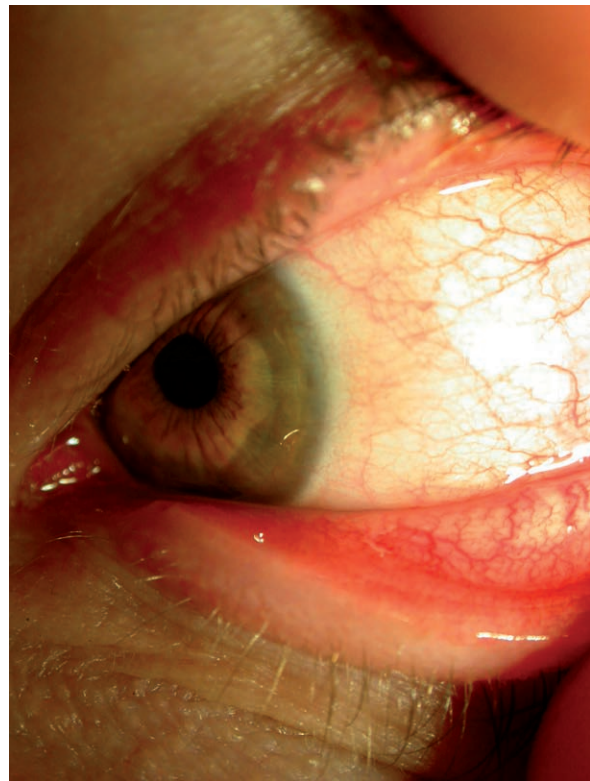
Powstaje w sytuacji, gdy do worka spojówkowego lub na powierzchnię skóry powiek dostanie się duża liczba alergenów. Wystąpić może w każdym wieku, aczkolwiek najczęściej obserwujemy je u dzieci. Pacjenci skarżą się na świąd, a szybko narastający obrzęk powiek może doprowadzić do zniesienia szpary powiekowej. Spojówka często przybiera mleczny wygląd, ze względu na ucisk powierzchownych naczyń krwionośnych przez obrzęk w obrębie istoty właściwej spojówki. Uważa się, że obrzęk ten jest wynikiem zwiększonej przepuszczalności naczyń spowodowanej uwolnieniem histaminy z mastocytów spojówki [8].

Objawy tak jak gwałtownie narastają, tak też z reguły szybko ustępują. Ze względu na taki charakter choroby w leczeniu z reguły wystarczają zimne okłady, przepłukiwanie worka spojówkowego preparatami sztucznych łez.

### Sezonowe alergiczne zapalenie spojówek (SAC, Seasonal Allergic Conjunctivitis)

Ze względu na to, że spojówka jest błoną śluzową zbliżoną w swojej budowie do błony śluzo-

Rycina 1. Sezonowe alergiczne zapalenie spojówek.



wej nosa, te same alergeny, które odpowiadają za alergiczne zapalenie błony śluzowej nosa, mogą być i są zaangażowane w patogenezę alergicznego zapalenia spojówek. Rozpowszechnione alergeny powietrzno-pochodne, takie jak pyłki drzew, traw czy chwastów, mogą wywoływać sezonowe alergiczne zapalenie spojówek [8].

SAC rozpoczyna się najczęściej między 7. a 14. rokiem życia, choć zdarza się już u kilkumiesięcznych niemowląt, i jest najczęstszą alergiczną chorobą oczu. Występuje jako izolowane schorzenie oczu lub w połączeniu z alergicznym zapaleniem błony śluzowej nosa.

Typowymi objawami SAC są świąd, zaczerwienienie oka, czasami jego pieczenie, czy też łzawienie, pojawia się wodnista, a czasami śluzowa wydzielina. Po odwinięciu powieki w obrębie spojówki tarczkowej widoczne są małe brodawki. Ponadto mogą pojawić się cienie alergiczne, czyli przejściowe wzmożenie pigmentacji w obszarze okołoooczodołowym spowodowane zaburzeniami w powrocie krwi żyłnej z obszaru skóry i tkanki podskórnej. Występować może również obrzęk spojówki gałkowej i powiekowej. Spośród tych objawów najważniejszy jest świąd, można zaryzykować stwierdzenie, że bez świądu nie można rozpoznać alergicznego zapalenia spojówek. Objawy te występują w określonej, zwykle ściśle zdefiniowanej, porze roku. Z reguły zima jest porą roku, kiedy u pacjentów nie występują powyższe objawy [5].

Rozpoznanie SAC opiera się głównie na prawidłowo zebranych wywiadzie i dokładnym badaniu klinicznym. W wywiadzie zwracamy szczególną uwagę na osobniczy i rodzinny wywiad w kierunku chorób atopowych.

Objawy SAC często o 2–3 lata wyprzedzają objawy nosowe czy oskrzelowe, stąd tak istotne wydaje się wczesne rozpoznawanie tego schorzenia.

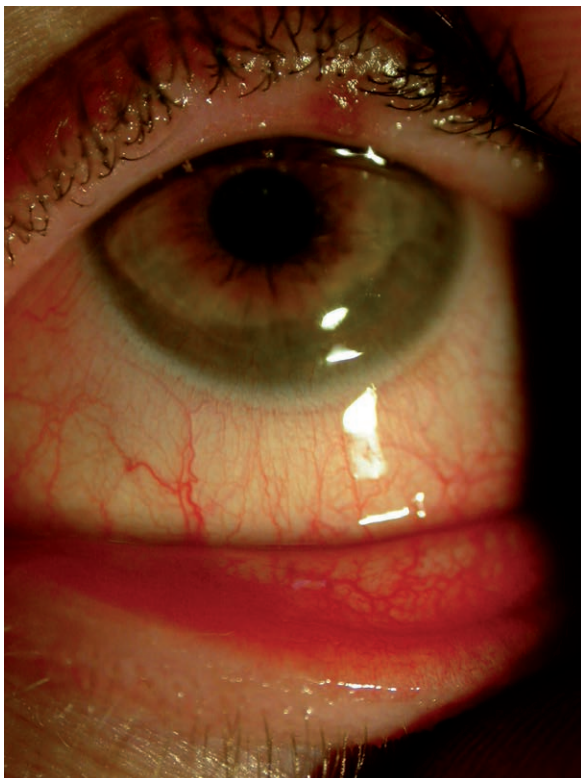
### Całoroczne alergiczne zapalenie spojówek (PAC, *Perennial Allergic Conjunctivitis*)

U osób z całorocznym alergicznym zapaleniem spojówek dominującą rolę odgrywają alergeny całoroczne, takie jak roztocze kurzu domowego, sierść zwierząt czy pleśń grzybów, aczkolwiek alergeny sezonowe mogą odgrywać pewną rolę, zwłaszcza w zaostrzeniu zapalenia alergicznego [8]. PAC może być również objawem alergii zawodowej, np. na lateks lub naskórek zwierząt laboratoryjnych [3]. Rozpoznanie opiera się na przesłankach takich jak w przypadku SAC.

Do rozpoznania tego schorzenia konieczne jest stwierdzenie przynajmniej trzech z niżej wymienionych cech [5]:

- całoroczność objawów,
- objawy występujące co najmniej od roku,
- świąd,
- osobniczy lub rodzinny wywiad atopowy.

**Rycina 2.** *Całoroczne alergiczne zapalenie spojówek.*



Ze względu na charakter alergenów objawy są z reguły całoroczne, podobne do tych w SAC, aczkolwiek występują w mniejszym natężeniu.

### Badania dodatkowe w alergicznych zapaleniach spojówek

- Zeskrobiny spojówkowe. Mogą pomóc w rozpoznaniu, jeśli wykazują obecność eozynofili. Z reguły zdarza się to w cięższych postaciach, ponieważ leukocyty kwasochłonne z reguły znajdują się w głębszych warstwach istoty właściwej spojówki. Dlatego też nieobecność eozynofili w zeskrabinach spojówkowych nie wyklucza rozpoznania zapalenia alergicznego spojówek.
- Pomiary różnych mediatorów zapalenia, np. histaminy, tryptazy, we łzach, stosowane praktycznie tylko w celach naukowych.
- Wykonanie przez alergologa testów skórnych potwierdza rozpoznanie przy zgodności dodatniego wyniku testu z wywiadem.
- Oznaczanie IgE we łzach za pomocą Lacrytest (niestety, obecnie komercyjnie niedostępny).
- Test prowokacji dospojówkowej (CPT, *Conjunctival Provocation Test*). Jest niezwykle wartościową, aczkolwiek niedoceniającą metodą diagnostyczną służącą do potwierdzenia alergicznego tła choroby u pacjentów, u których rozpoznanie jest wątpliwe, zwłaszcza w przypadku ujemnych wyników punktowych testów skórnych i nieobecności sIgE w surowicy [3].

Wszystkie zapalenia alergiczne narządu wzroku dotyczące wyłącznie spojówek są stosunkowo bezpieczne, nie stanowią zagrożenia dla procesów widzenia, co nie znaczy, że ich leczenie zawsze jest łatwe.

### Leczenie [3–5]

W leczeniu izolowanych alergicznych schorzeń narządu wzroku wystarczające wydaje się leczenie miejscowe – dospojówkowe. W przypadku współwystępowania objawów ze strony błony śluzowej nosa konieczne jest dołączenie miejscowych leków donosowych i/lub leczenia ogólnego.

### Leczenie miejscowe alergicznych schorzeń narządu wzroku (wymieniane są jedynie preparaty dostępne w Polsce)

- Konieczne jest przede wszystkim zidentyfikowanie sprawczego alergenu (alergenów) i próba ich eliminacji z otoczenia.
- Przewlekłe stosowanie preparatów sztucznych łez, najlepiej bez konserwantów (w Polsce dostępny

jest szeroki wachlarz preparatów). Wyplukują one alergeny oraz produkty zapalenia alergicznego znajdujące się w worku spojówkowym. Stabilizują także zaburzony w przebiegu procesu zapalnego film łzowy.

3. Preparaty miejscowe o tzw. wielokierunkowym działaniu. Tę grupę leków dospojówkowych obecnie można nazwać złotym standardem leczenia alergicznego zapalenia spojówek. Dostępne w Polsce są cztery preparaty z tej grupy:

**Azelastine hydrochloride** (Allergodil). Ma zastosowanie w leczeniu i profilaktyce alergicznego sezonowego zapalenia spojówek u dorosłych i dzieci powyżej 4 lat, a zapalenia całorocznego – powyżej 12. roku życia. Blokuje receptory histaminowe  $H_1$ , hamuje degranulację eozynofili, komórek tucznych i bazofili oraz syntezę cytokin. Dawkowanie 2 razy dziennie.

**Epinastine hydrochloride** (Relestat). Jest stabilizatorem komórek tucznych, jak też bezpośrednim antagonistą receptora  $H_1$ . Nie przekracza bariery krew-mózg i w związku z tym nie wywołuje objawów ubocznych ze strony OUN. Dawkowanie 2 razy dziennie u pacjentów powyżej 3. roku życia.

**Ketotifen fumarate** (Zaditen). Oprócz blokowania receptorów histaminowych jest stabilizatorem komórek tucznych oraz hamuje infiltrację, aktywację i degranulację eozynofili. Hamuje uwalnianie mediatorów z bazofili i neutrofilów, działa antagonistycznie do leukotrienów i czynnika aktywującego płytki. Dawkowanie 2 razy dziennie.

**Olopatadine hydrochloride** (Opatanol). Olopatadyna jest substancją wysoce selektywną wobec receptora  $H_1$ , nie działa na receptory  $\alpha$ -adrenergiczne, dopaminowe, muskarynowe czy serotoninowe. Dzięki temu nie wpływa na czynność OUN i nie wywołuje efektu sedatywnego. Hamuje degranulację mastocytów oraz ma działanie blokujące aktywność eozynofili i neutrofilów. Do stosowania od 3. roku życia, dawkowanie 2 razy dziennie.

4. Miejscowe leki przeciwhistaminowe – obecnie stosujemy tylko preparaty II generacji.

**Emedastine difumarate** (Emadine). Jest silnym blokerem receptora  $H_1$ . Lek można stosować już od 3. roku życia, przeciętnie 2 razy dziennie, w razie potrzeby dawkowanie można zwiększyć do 4 razy dziennie.

5. Stabilizatory komórek tucznych wymagają podawania 4 razy dziennie.

**Cromoglicate disodium 2%** (Allergocrom, Cromohexal, Hay-crom, Lecrolyn, Opticrom, Vividrin, Polcrom).

**Cromoglicate disodium 4%** (Cusicrom). Do stosowania od 4. roku życia. W dyskusji pojawiają się

głosy, że skuteczność kliniczną wykazuje jedynie 4-proc. roztwór kromoglikanu disodowego.

**Lodoxamide tromethamine** (Alomide). Jest stabilizatorem komórek tucznych, jak i eozynofili. Uważa się, że 2500 razy silniej stabilizuje błonę mastocytów niż kromoglikany. Dodatkowo zapobiega napływowi czynników zapalnych (przede wszystkim eozynofili) w obręb spojówki. Dawkowanie 4 razy dziennie; do stosowania u chorych powyżej 2. roku życia.

6. Niesteroidowe leki przeciwzapalne. Obecnie praktycznie nie mają zastosowania w leczeniu alergicznych zapaleń spojówek.

7. Steroidy. Również podawane dospojówkowo, działają na wszystkie etapy zapalenia alergicznego i gdyby nie działania uboczne, byłyby optymalnymi lekami przeciwalergicznymi. Wydaje się, że zapalenia alergiczne spojówek (w przeciwieństwie do zapaleń obejmujących również rogówkę) nie wymagają podawania leków z tej grupy.

8. Leki obkurczające naczynia krwionośne. Według stanowiska grupy ekspertów Polskiego Towarzystwa Alergologicznego i Polskiego Towarzystwa Okulistycznego w sprawie diagnostyki i leczenia alergicznych chorób oczu jest to grupa leków obecnie niezalecana do leczenia alergicznych schorzeń oczu [3].

9. Współistnienie SAC z SAR jest wskazaniem kategorii A do immunoterapii swoistej. Ta metoda leczenia jest także zalecana w przypadku PAC współistniejącego z PAR przy uczuleniu na roztocze kurzu domowego [3].

10. Ze względu na charakter choroby w leczeniu AAC z reguły wystarczają zimne okłady, przepłukiwanie worka spojówkowego preparatami sztucznych łez, ewentualnie miejscowe leki przeciwhistaminowe.

#### Piśmiennictwo:

1. Schachet J., Mahr T.: *Current perspectives in ocular allergy. Rev. Optom.* 2008, 15: 1-8.
2. Bowling E., Russell G.: *Treat the itch without a hitch. Rev. Optom.* 2009, 15: 55-62.
3. *Stanowisko grupy ekspertów Polskiego Towarzystwa Alergologicznego i Polskiego Towarzystwa Okulistycznego w sprawie diagnostyki i leczenia alergicznych chorób oczu, 2008.*
4. Abelson M.: *Allergic Diseases of the Eye. Saunders Co., Philadelphia 2000.*
5. *Alergiczne choroby oczu. Czajkowski J. (red.). Górnicki Wydawnictwo Medyczne, Wrocław 2003.*

6. Jutel M., Blaser K., Akdis C.A.: Histamine receptors in immune regulation and allergen-specific immunotherapy. *Immunol. Allergy Clin. North Am.* 2006 May, 26(2): 245-59.
7. Anonymous. Allergies; Recent findings in allergies described by reserches from Okayama University. *Immunotherapy weekly* 2009 Jun 24: 73.
8. Majmudar P.A.: Conjunctivitis, allergic. *eMedicine Ophthalmology* 2009 Oct 16: 1-21.

Adres do korespondencji

**dr n. med. Anna Groblewska**

Klinika Okulistyki

Instytut „Centrum Zdrowia Matki Polki”

93-338 Łódź, Rzgowska 281/289

tel.: (42) 271-20-13

e-mail: [agrobl@o2.pl](mailto:agrobl@o2.pl)