Jak leczyć ostre zapalenie zatok przynosowych?

How to treat acute sinusitis?

Piotr Rapiejko
Klinika Otolaryngologii i Onkologii Laryngologicznej z Klinicznym Oddziałem Chirurgii Czaszkowo-Szczękowo-Twarzowej, Wojskowy Instytut Medyczny – Państwowy Instytut Badawczy w Warszawie

For non-commercial use only

Streszczenie:
Ostre zapalenie błony śluzowej nosa i zatok przynosowych jest bardzo częstym schorzeniem, w większości przypadków wywołanym infekcją wirusową. Jedynie u ok. 0,5–2% chorych rozwija się zakażenie bakteryjne. Ze względu na etiologię wirusową oraz mechanizmy zapalne leżące u podstaw patofizjologicznych zapalenia błony śluzowej nosa i zatok przynosowych w ich leczeniu od dziesięcioleci stosowane są leki objawowe, w tym fitoterapia. Rekomendacje towarzystw naukowych i grup ekspertów (EPOS 2020) zalecają stosowanie leków pochodzenia roślinnego w ostrym wirusowym i ostrym powirusowym zapaleniu zatok przynosowych.
Artykuł prezentuje aktualny stan wiedzy na temat diagnostyki i leczenia zapaleń zatok przynosowych i został przygotowany z myślą o wykorzystaniu w praktyce lekarzy rodzinnych i nielaryngologów oraz przez farmaceutów.

Abstract:
Acute rhinosinusitis is a very common condition and mostly of viral origin. About 0.5–2% of the viral acute rhinosinusitis are complicated by a bacterial infection. Due to viral etiology and inflammatory mechanisms of rhinitis and rhinosinusitis, symptomatic treatment including phytotherapy has been used for their treatment for decades. Scientific societies and expert groups recommend (EPOS 2020) the use of herbal medicines in acute viral and acute postviral rhinosinusitis.
The article presents the current state of knowledge on the diagnosis and treatment of sinusitis and has been prepared for use in the practice of family physicians and non-laryngologists, as well as to pharmacists.

Słowa kluczowe: diagnostyka, epidemiologia, EPOS, ostre powirusowe zapalenie zatok, leczenie, fitoterapia, glikokortykosteroidy donosowe
Key words: diagnostics, epidemiology, EPOS, acute post-viral sinusitis, treatment, phytotherapy, intranasal corticosteroids

Częstość zapaleń błony śluzowej nosa i zatok przynosowych stale wzrasta i w większości krajów choroba ta stanowi poważny problem zdrowotny. Ostre zapalenie błony śluzowej nosa i zatok przynosowych (*acute rhinosinusitis*) występuje z częstotliwością 6–15% populacji/rok i zazwyczaj jest efektem infekcji wirusowej [1, 2]. W części przypadków ostre wirusowe zapalenie zatok przynosowych przechodzi w fazę powirusowego zapalenia zatok, charakteryzującą się dużą ilością gęstej wydzieliny śluzowej (tzw. katar tylny). Nieprawidłowo leczone lub nieleczone ostre powirusowe zapalenie zatok przynosowych może prowadzić do nadkażenia bakteryjnego i przejść w bakteryjne ostre zapalenie zatok przynosowych. Długotrwały ostry proces zapalny w obrębie błony śluzowej nosa i zatok przynosowych może być jedną z przyczyn zmian przewlekłych. Przewlekłe zapalenie błony śluzowej nosa i zatok przynosowych (*chronic rhinosinusitis*) dotyczy 5–12% populacji [1, 2].

Alergoprofil 2023, Vol. 19, Nr 4, 3-6
DOI: 10.24292/01.AP.194312223

Pracę otrzymano: 10.12.2024
Zaakceptowano: 15.12.2024
Opublikowano: 31.12.2024
"Copyright by Medical Education"

© Medical Education. For private and non-commercial use only. Downloaded from https://www.journalsmededu.pl/index.php/alergoprofil: 02.08.2025; 16:37,36

Definicja zapalenia zatok przynosowych według *European Position Paper on Rhinosinusitis and Nasal Polyps 2020* (EPOS 2020) [1]

Ostre zapalenie zatok przynosowych u osób dorosłych charakteryzuje się co najmniej dwoma objawami, z których jednym powinna być:

- blokada nosa/obrzęk/upośledzenie drożności nosa lub
- wydzielina z nosa (katar przedni/tylny) oraz
- ± ból/uczucie rozpierania twarzy
- ± zaburzenia węchu (u dzieci kaszel)

trwające przez < 12 tygodni, z odstępami bezobjawowymi, jeśli problem jest nawracający.

Rozpoznanie może zostać ustalone na podstawie badania podmiotowego w czasie wizyty osobistej lub w trakcie rozmowy telefonicznej.

Dodatkowo wyróżnione zostały definicje, takie jak:

Przeziębienie (*common cold*), czyli ostre wirusowe zapalenie zatok przynosowych o czasie trwania poniżej 10 dni.

Ostre powirusowe zapalenie zatok przynosowych (*acute post-viral*), w którym czas utrzymywania się objawów wynosi ponad 10 dni (ale mniej niż 12 tygodni) lub objawy w ciągu kolejnych 5 dni się nasilają.

Ostre bakteryjne zapalenie zatok przynosowych (*acute bacterial*) definiowane jako wystąpienie przynajmniej trzech z następujących objawów:

- zmiana barwy wydzieliny
- zlokalizowany (jednostronny) silny ból
- gorączka powyżej 38°C
- podwyższone stężenie białka C-reaktywnego (CRP)/wydłużenie odczynu Biernackiego (OB)
- pogorszenie po wstępnej poprawie.

Patofizjologia ostrego zapalenia zatok przynosowych

Wirusowe ostre zapalenie zatok przynosowych (OZZP) w pierwszej fazie zapalenia (naczyniowej) objawia się przekrwieniem i obrzękiem błony śluzowej nosa oraz zatok przynosowych i następowym obfitym wysiękiem. Obserwuje się wtedy obrzęk błony śluzowej nosa i zatok przynosowych, który jest przyczyną upośledzenia drożności nosa, oraz obfity wyciek wodnistej wydzieliny z nosa (lub katar zanosowy odpowiedzialny za symptom kaszlu). Ta trwająca zwykle 5–10 dni faza OZZP jest określana jako przekrwienno-obrzękowo-wysiękowa [3, 4].

Powirusowe OZZP odpowiada drugiej, tzw. komórkowej fazie choroby, która klinicznie objawia się wyciekiem gęstej śluzowej wydzieliny z nosa (również przebarwionej) i ewentualnie kaszlem.

OZZP jest chorobą o złożonej patofizjologii, w której głównymi zaburzeniami są: obrzęk zapalny błony śluzowej nosa i zatok, zwężenie ujść zatok oraz zmniejszenie aktywności układu śluzowo-rzęskowego [1, 3, 4]. Zakażenie wirusowe prowadzi do uszkodzenia nabłonka rzęskowego i uwolnienia prozapalnych cytokin oraz obrzęku błony śluzowej [3, 4]. Wirusy grypy i adenowirusy mają zdolność uszkadzania komórek urzęsionych błony śluzowej, a rynowirusy i koronawirusy wywołują przejściową dysfunkcję rzęsek. Cytokiny i mediatory reakcji zapalnej: zwiększają przepuszczalność naczyń, wywołują obrzęk błony śluzowej, zwiększenie produkcji wydzieliny i zaburzenia transportu śluzowo-rzęskowego [1–4]. To z kolei prowadzi do: upośledzenia drożności ujść zatok, zaburzeń wentylacji zatok i zastoju wydzieliny w obrębie zatok przynosowych.

Zmiany zapalne w obrębie nosa i zatok przynosowych toczące się w przebiegu przeziębienia/OZZP ustępują u części chorych samoistnie, ale u dużej grupy pacjentów proces zapalny utrzymuje się dłużej, co prowadzi do powirusowego OZZP (ryc. 1). Jedynie u ok. 0,5–2% chorych z wirusowym OZZP dochodzi do nadkażenia bakteryjnego (bakteryjne OZZP) [1–4].

Rycina 1. *Częstość występowania różnych postaci ostrego zapalenia zatok przynosowych według EPOS 2020 (na podstawie [2]). Ostre zapalenie zatok przynosowych, częstość przeziębienia vs powirusowe zapalenie zatok przynosowych vs ostre bakteryjne zapalenie zatok przynosowych vs ostre bakteryjne zapalenie zatok przynosowych wymagające antybiotykoterapii. Kolorem zielonym zaznaczono powirusowe ostre zapalenie zatok przynosowych, w którym jest wskazane zastosowanie leków ziołowych (fitoterapii) i donosowych glikokortykosteroidów.*

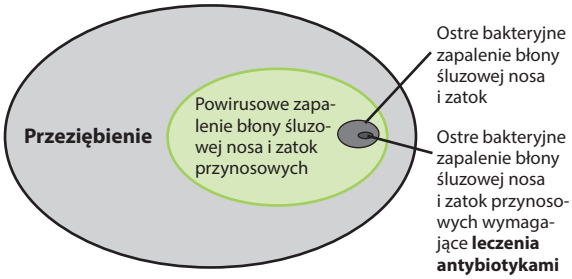

Diagnostyka ostrego zapalenia zatok przynosowych

Diagnostyka ZZP opiera się przede wszystkim na badaniu podmiotowym, a w przypadku konsultacji laryngologicznej na badaniu podmiotowym i przedmiotowym z endoskopią lub rynoskopią jam nosa.

© Medical Education. For private and non-commercial use only. Downloaded from https://www.journalsmededu.pl/index.php/alergoprofil: 02.08.2025; 16:37,36

Rycina 2. *Patofizjologia zapalenia błony śluzowej nosa i zatok przynosowych.*

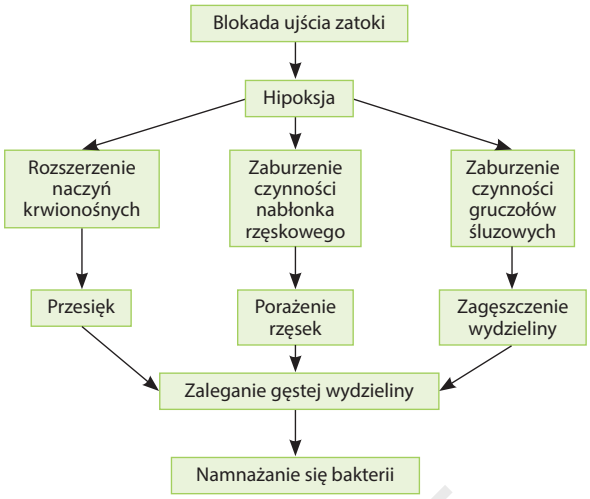

ZZP można rozpoznać w przypadku obecności dwóch z czterech objawów wymienionych w definicji tej choroby (patrz wyżej). Jeśli objawy trwają do 12 tygodni, wówczas rozpoznajemy OZZP. Ważne jest, że w przypadku objawów ostrych przy braku powikłań nie stosuje się diagnostyki radiologicznej. W minionych dekadach popularne były zdjęcia radiologiczne zatok, których obecnie praktycznie się nie stosuje.

W przypadku występowania trzech lub większej liczby objawów (gorączka powyżej 38°C, pogorszenie stanu chorego, jednostronne występowanie objawów, silny zlokalizowany ból, wydłużony OB/podwyższone CRP) należy podejrzewać bakteryjne ZZP (ryc. 3).

Po wykluczeniu objawów bakteryjnego ZZP rozpoznajemy OZZP. Jeśli jest to wstępna faza choroby – do 10 dni – rozpoznajemy ostre wirusowe ZZP. W sytuacji, gdy objawy utrzymują się ponad 10 dni lub nasiliły się po 5 dniach choroby, rozpoznajemy ostre powirusowe ZZP (ryc. 3).

W każdym przypadku należy ocenić ewentualne występowanie objawów alarmowych wymagających pilnego skierowania chorego do szpitala lub na konsultację specjalistyczną.

OBJAWY ALARMOWE – wymagające skierowania do szpitala lub pilnej konsultacji specjalistycznej:
- obrzęk/zaczerwienienie powiek
- przemieszczona gałka oczna
- podwójne widzenie
- zaburzona ruchomość gałki ocznej
- pogorszenie ostrości wzroku
- silny ból głowy
- obrzęk tkanek miękkich w okolicy czołowej
- objawy zapalenia opon mózgowo-rdzeniowych

lub
- ogniskowe objawy neurologiczne
- objawy sepsy.

Rycina 3. *Algorytm diagnostyki i leczenia zapalenia zatok przynosowych na podstawie EPOS 2020 [1] w modyfikacji autora.*

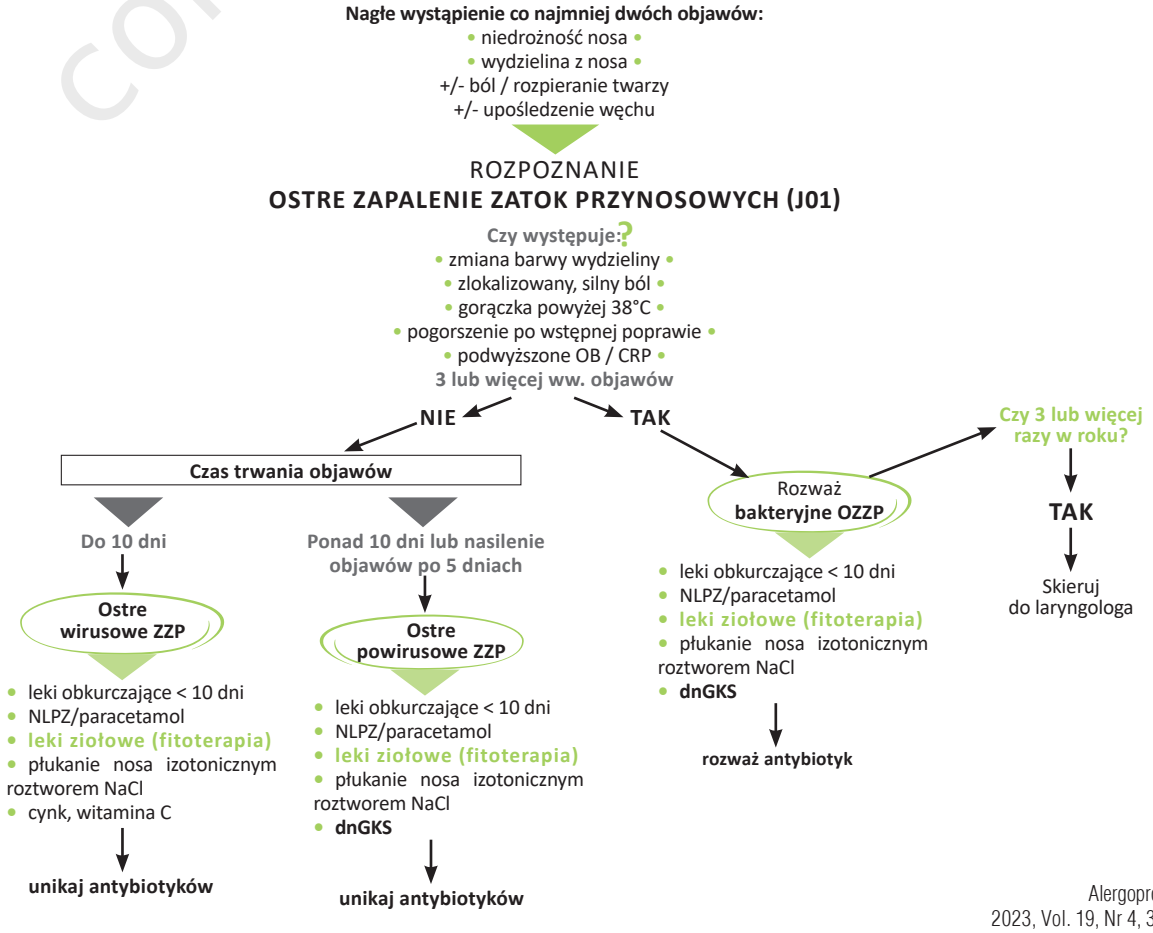

© Medical Education. For private and non-commercial use only. Downloaded from https://www.journalsmededu.pl/index.php/alergoprofil: 02.08.2025; 16:37,36

Leczenie ostrego zapalenia zatok przynosowych

Analizując schemat leczenia OZZP według EPOS 2020 (ryc. 3), wyraźnie widać, że w każdej postaci OZZP stosuje się leki objawowe oraz leki ziołowe (fitoterapię), płukanie jam nosa 0,9% NaCl, a w powirusowym i bakteryjnym ZZP dodatkowo donosowe glikokortykosteroidy.

We wszystkich aktualnie obowiązujących rekomendacjach [1, 2] zaleca się unikanie antybiotyków w leczeniu wirusowego i powirusowego OZZP.

Chorzy w fazie powirusowego OZZP często oczekują od lekarza i farmaceuty radykalnego leczenia, czasem wręcz domagając się antybiotykoterapii. Gęsta, czasem przebarwiona wydzielina ściekająca po tylnej ścianie gardła, podrażniająca gardło i krtań, powodująca kaszel wpływa na obniżenie jakości życia pacjenta. Chory z powirusowym OZZP powinien otrzymać od farmaceuty i lekarza dokładne wyjaśnienie patomechanizmu swojej choroby. Ułatwi to dalsze etapy leczenia.

W leczeniu powirusowego OZZP zalecana jest intensyfikacja wcześniej prowadzonego leczenia, mającego na celu ewakuację gęstej wydzieliny i poprawę działania transportu śluzowo-rzęskowego w obrębie błony śluzowej nosa i zatok (przede wszystkim leki ziołowe – fitoterapia, intensyfikacja płukania nosa 0,9% NaCl) oraz dołączenie leczenia przeciwzapalnego – donosowych glikokortykosteroidów. Zastosowanie skutecznego leczenia zmniejsza ryzyko, że chory będzie wywierał presję w celu zastosowania antybiotykoterapii.

Leczenie bakteryjnego ostrego zapalenia zatok przynosowych

Bakteryjne OZZP możemy rozpoznać w przypadku jednoczesnego wystąpienia co najmniej trzech spośród objawów: zmiana barwy wydzieliny, zlokalizowany silny ból, gorączka powyżej 38°C, pogorszenie po wstępnej poprawie, wydłużone OB, podwyższone CRP.

W leczeniu bakteryjnego OZZP do leków stosowanych w powirusowym OZZP (przede wszystkim leki ziołowe i płukanie nosa) należy rozważyć dołączenie antybiotykoterapii na 10–14 dni.

Ważne: W przypadku występowania bakteryjnego OZZP 3 razy w roku lub częściej chory powinien zostać skierowany na konsultację laryngologiczną w celu dokładnej diagnostyki.

Celem leczenia OZZP jest:

- udrożnienie przewodów nosowych i ujść zatok (zapobiega przejściu w powirusowe i bakteryjne OZZP oraz w przewlekłe ZZP)
- zmniejszenie produkcji wodnistej wydzieliny (w fazie wirusowego OZZP)
- rozrzedzenie gęstego śluzu i poprawienie funkcjonowania aparatu rzęskowego (w powirusowym OZZP i bakteryjnym OZZP) – przyspiesza ewakuację śluzu z wnętrza zatok, zmniejsza ryzyko nadkażenia bakteryjnego, zmniejsza nasilenie kaszlu spowodowanego ściekaniem wydzieliny
- zmniejszenie bólu, uczucia rozpierania w obrębie zatok.

Pamiętaj! W schematach leczenia OZZP nie ma wymienionych suplementów diety, a jedynie leki (w tym roślinne) o udokumentowanym działaniu leczniczym.

Piśmiennictwo

1. *Fokkens WJ, Lund VJ, Hopkins C et al. European Position Paper on Rhinosinusitis and Nasal Polyps. Rhinology. 2020; 58(suppl S29): 1-464. http://doi.org/10.4193/Rhin20.600.*
2. *Hryniewicz W (ed). Rekomendacje postępowania w pozaszpitalnych zakażeniach układu oddechowego. Narodowy Instytut Leków, Warszawa 2016.*
3. *Rot P, Rapiejko P, Jurkiewicz D. Intranasal steroid therapy – EPOS 2020. Otolaryngol Pol. 2020; 74(3): 41-9.*
4. *Rapiejko P, Talik P, Jurkiewicz D. New treatment options for acute rhinosinusitis according to EPOS 2020. Otolaryngol Pol. 2022; 76(1): 29-39. http://doi.org/10.5604/01.3001.0015.7094.*

ORCID
P. Rapiejko – ID – http://orcid.org/0000-0003-3868-0294

Konflikt interesów/Conflict of interests:
Nie występuje.
Finansowanie/Financial support:
Nie występuje.
Etyka/Ethics:
Treści przedstawione w artykule są zgodne z zasadami Deklaracji Helsińskiej, dyrektywami EU oraz ujednoliconymi wymaganiami dla czasopism biomedycznych.

Copyright: © Medical Education sp. z o.o. This is an Open Access article distributed under the terms of the Attribution-NonCommercial 4.0 International (CC BY-NC 4.0).
License (https://creativecommons.org/licenses/by-nc/4.0/), allowing third parties to copy and redistribute the material in any medium or format and to remix, transform, and build upon the material, provided the original work is properly cited and states its license.

Adres do korespondencji
dr n. med. Piotr Rapiejko
Klinika Otolaryngologii i Onkologii Laryngologicznej z Klinicznym Oddziałem Chirurgii Czaszkowo-Szczękowo-Twarzowej, Wojskowy Instytut Medyczny – Państwowy Instytut Badawczy
04-141 Warszawa, ul. Szaserów 128

© Medical Education. For private and non-commercial use only. Downloaded from https://www.journalsmededu.pl/index.php/alergoprofil: 02.08.2025; 16:37,36