Doustne leki przeciwhistaminowe II generacji: jakie? komu? – przypadki

Second-generation oral antihistamines: which ones? to whom? – cases

Andrzej Emeryk[1], Klaudia Panas-Hołowacz[2]
[1] Oddział Chorób Płuc i Reumatologii Dziecięcej, Uniwersytecki Szpital Dziecięcy w Lublinie
[2] Klinika Chorób Płuc i Reumatologii Dziecięcej, Uniwersytet Medyczny w Lublinie

For non-commercial use only

Streszczenie:
W publikacji przedstawiono 3 przypadki chorych z różnymi chorobami alergicznymi, u których zastosowano wybrane leki przeciwhistaminowe II generacji: bilastynę, desloratadynę i feksofenadynę, wraz z komentarzami.

Abstract:
The publication presents three cases of patients with various allergic diseases treated with selected second-generation oral antihistamines: bilastine, desloratadine and fexofenadine, with comments.

Słowa kluczowe: leki przeciwhistaminowe drugiej generacji, desloratadyna, bilastyna, feksofenadyna, alergiczny nieżyt nosa, pokrzywka, dzieci, dorośli
Key words: second-generation antihistamines, desloratadine, bilastine, fexofenadine, allergic rhinitis, urticaria, children, adults

Przypadek 1. Pokrzywka ostra spontaniczna u dorosłego

Chory (26 lat), pracownik fizyczny, zgłosił się do lekarza alergologa z powodu pojawiających się od ok. 2 tygodni swędzących bąbli na tułowiu, kończynach i twarzy, które nie ustępowały po stosowaniu maści przeciwalergicznej i tabletek „na alergię" kupionych w aptece bez recepty (zgodnie z poradą farmaceuty). Objawy te pierwszy raz wystąpiły przed ok. 10 laty (prawdopodobnie w kwietniu), ale wtedy po przyjęciu przepisanego przez lekarza rodzinnego leku przeciwalergicznego w tabletce (chory nie pamiętał, jaki to był lek) pokrzywka ustąpiła po ok. 12 h. Przed 3 laty zgłosił się z pokrzywką na szpitalny oddział ratunkowy (SOR), gdzie lekarz podał domięśniowo deksametazon, w efekcie czego uzyskano szybką poprawę. W dniu badania (16.04.2024 r.) lekarz stwierdził obecność typowych bąbli pokrzywkowych o różnej morfologii i wielkości zlokalizowanych głównie na tułowiu i twarzy oraz cechy obrzęku naczynioruchowego na powiekach, policzkach i dłoniach. Zebrany szczegółowy wywiad chorobowy oraz badanie fizykalne nie pozwoliły na jednoznaczne ustalenie przyczyny pokrzywki, choć objawy choroby zarówno bieżące, jak i sprzed 10 lat pojawiły się wiosną (marzec/kwiecień/maj). Ze względu na czas trwania objawów rozpoznano pokrzywkę ostrą spontaniczną (objawy pojawiają się i ustępują w ciągu maksymalnie 6 tygodni).

Alergoprofil 2025, Vol. 21, Nr 1, 11-17
DOI: 10.24292/01.AP.204170325

Pracę otrzymano: 25.01.2025
Zaakceptowano: 22.02.2025
Opublikowano: 17.03.2025
"Copyright by Medical Education"

© Medical Education. For private and non-commercial use only. Downloaded from https://www.journalsmededu.pl/index.php/alergoprofil: 29.07.2025; 22:24,56

Ponadto na podstawie wywiadu (okresowe zatykanie nosa od wielu miesięcy, kichanie seriami kilka razy dziennie od 3–4 tygodni, świąd nosa i spojówek na wolnym powietrzu) oraz obrazu śluzówki nosa w rynoskopii przedniej lekarz rozpoznał przewlekły nieżyt nosa, prawdopodobnie alergiczny. Wziąwszy pod uwagę całość obrazu klinicznego chorego oraz aktualne zasady diagnostyki chorób alergicznych i przyjmowane leki, specjalista zlecił wykonanie panelu wziewnego alergenowo swoistych IgE w surowicy (asIgE). Przygotował też postępowanie zgodne z aktualnymi krajowymi rekomendacjami i zalecaniami [1]:

1. Bilastyna w typowej dawce: tabletka 20 mg raz na dobę, przy czym lek należy przyjąć 1 h przed posiłkiem lub spożyciem soku owocowego lub 2 h po nich.
2. W przypadku braku poprawy lub nasilenia objawów można zwiększyć dawkę bilastyny do 4 tabletek na dobę i przyjmować ją do ustąpienia objawów.
3. Mometazon donosowo 2 dawki raz na dobę do każdego otworu nosowego na stałe (lekarz przeszkolił też chorego w odpowiedniej technice aplikacji leku).
4. Obserwacja związku między przyjmowanymi pokarmami roślinnymi (warzywa, owoce) a ewentualnym występowaniem pokrzywki.
5. Kontrola w poradni alergologicznej za 2–4 tygodnie.

Chory ponownie zgłosił się do alergologa z wynikami badań alergologicznych (tab. 1).

Tabela 1. *Stężenia w surowicy asIgE przeciwko wybranym alergenom wziewnym (Polycheck).*

Alergeny	Stężenie asIgE (kU/ml)	Klasa
Der. pteronyssinus	0,65	1
Der. farinae	0,82	2
Pleśnie mix	<0,35	0
Pióra mix	<0,35	0
Naskórek psa	<0,35	0
Naskórek kota	<0,35	0
Pyłek brzozy brodawkowej	**46,0**	**4**
Pyłek 6 traw mix	<0,35	0
Pyłek żyta	<0,35	0
Pyłek bylicy	<0,35	0

Pokrzywka utrzymywała się przez 2 pierwsze dni terapii, po czym ustąpiła prawie całkowicie po podaniu jednorazowo 4 tabletek bilastyny. Chory przypomniał sobie też, że po spożyciu orzechów włoskich lub pistacjowych kilka razy odczuwał lekki świąd podniebienia i języka. Lekarz rozpoznał zatem alergiczny nieżyt nosa i spojówek związany z pyłkiem brzozy i ewentualnie alergenami roztoczy kurzu domowego oraz sformułował podejrzenie zespołu pyłkowo-owocowego i pokrzywki indukowanej pokarmami (orzechy). Zalecił choremu rezygnację ze spożywania różnych rodzajów orzechów, a w razie wystąpienia pokrzywki powtórzenie terapii bilastyną oraz kontynuację donosowego mometazonu do około połowy maja. Zasugerował też konieczność dalszej obserwacji i diagnostyki molekularnej alergii (test ALEX^2) oraz ewentualnie immunoterapię alergenową (pyłki brzozy).

Komentarz

Zgodnie z obowiązującą definicją pokrzywka jest stanem charakteryzującym się występowaniem bąbli lub obrzęku naczynioruchowego albo obu tych objawów [2]. Pamiętajmy, że bąble u pacjentów z pokrzywką mają 3 charakterystyczne cechy:

1. obecność obrzęku w części centralnej o różnej wielkości, prawie zawsze otoczonego strefą zaczerwienienia
2. obecność świądu lub uczucia palenia
3. charakter przejściowy, z powrotem skóry do prawidłowego wyglądu, zwykle w ciągu od 30 min do 24 h.

Pokrzywka jest jedną z najczęstszych chorób skóry – zapada na nią ok. 30% populacji i ok. 50% pacjentów alergicznych [3–5]. Kliniczne rozpoznanie pokrzywki w większości przypadków nie budzi wątpliwości ze względu na charakterystyczny obraz kliniczny [6]. Zazwyczaj nie wykonuje się rutynowych badań diagnostycznych u chorych z ostrą pokrzywką, choć częstym problemem jest ustalenie czynników wywołujących objawy. Znacznie trudniejszy problem diagnostyczno-terapeutyczny stanowi pokrzywka przewlekła spontaniczna [7]. Aktualne zalecenia dotyczące leczenia pokrzywek są dosyć proste. Lekami pierwszego wyboru w każdej pokrzywce są nowoczesne leki przeciwhistaminowe (LPH) II generacji [8]. Jeżeli dawka standardowa jest nieskuteczna, to od razu należy zwiększyć ją 2–4 razy mimo braku takiego dawkowania w charakterystyce produktu leczniczego (ChPL) LPH II generacji dostępnych w kraju [1]. Przy braku poprawy w pokrzywce przewlekłej drugim wyborem jest dodanie do przyjmowanego LPH omalizumabu, jak dotąd jedynego leku biologicznego dopuszczonego w terapii pokrzywki. U części chorych przed włączeniem omalizumabu można spróbować zamiany danego LPH II generacji na inny (doświadczenia własne). Niezależnie od rodzaju pokrzywki

© Medical Education. For private and non-commercial use only. Downloaded from https://www.journalsmededu.pl/index.php/alergoprofil: 29.07.2025; 22:24,56

nie należy stosować różnych LPH II generacji w tym samym czasie. Nie powinno się także stosować glikokortykosteroidów (ani lokalnie, ani systemowo) jako pierwszego rzutu leczenia ostrej pokrzywki (co spotyka się jeszcze na niektórych SOR). Leki te powodują zdecydowanie więcej działań niepożądanych niż LPH II generacji. Warto przypomnieć, że bilastyna jest bezpieczna dla pacjentów z wielochorobowością, w tym dla osób starszych. Jak pokazano w części I, lek cechuje się szybkim początkiem (już po 45 min) i długim okresem działania (do 26 h) [9].

Przypadek 2. Alergiczny nieżyt nosa u małego dziecka

Rodzice zgłosili się ze swoim 2,5-rocznym synem do pediatry z powodu kaszlu, nasilenia kataru oraz świądu spojówek bez ropnej wydzieliny oraz bez towarzyszącej gorączki (jedynie stan podgorączkowy). Objawy pojawiły się kilka dni wcześniej, podczas pobytu w gospodarstwie agroturystycznym, gdzie rodzina nocowała w starym drewnianym domu i miała kontakt ze zwierzętami hodowlanymi. W przeszłości podobny epizod wystąpił u dziecka pół roku wcześniej podczas remontu mieszkania. Chłopiec bardzo często miewał katar lub zatkany nos, oddychał przez otwarte usta, kichał, okresowo pochrząkiwał, często budził się w nocy. Otrzymywał wtedy leki na przeziębienie. W okresie niemowlęcym po zjedzeniu mleka obserwowano u niego zmiany skórne pod postacią swędzącej wysypki plamisto-grudkowej na policzkach i tułowiu, luźne stolce z domieszką krwi i bóle brzucha. Przeprowadzono doustną próbę prowokacji i na tej podstawie rozpoznano alergię na białko mleka krowiego. Początkowo dziecko było karmione hydrolizatem mleka krowiego, a następnie stopniowo rozszerzano dietę zgodnie z aktualną drabiną mleczną. Obecnie chłopiec toleruje produkty mleczne. U ojca zdiagnozowano alergiczny nieżyt nosa (ANN) i astmę oskrzelową, a u matki alergię kontaktową na nikiel.

W badaniu fizykalnym pediatra stwierdził u dziecka suchość skóry z obecnością pojedynczych przeczosów (głównie na tułowiu), niedrożność przewodów nosowych z gęstą śluzową wydzieliną spływającą po tylnej ścianie gardła, niewielkie zaczerwienienie spojówek powiekowych, cienie podoczodołowe, obecność licznych zmarszczek Dennie–Morgana. Nie stwierdził zmian osłuchowych nad płucami. W zleconych badaniach laboratoryjnych odnotowano zwiększoną liczbę granulocytów kwasochłonnych we krwi, negatywny test antygenowy w kierunku RSV (*respiratory syncytial virus*), SARS-CoV-2 i grypy; stężenie białka C-reaktywnego (CRP, *C-reactive protein*) było w normie. Pediatra sugerował rozpoznanie ANN i atopowego zapalenia skóry. W ramach opieki koordynowanej poszerzono diagnostykę o panel wziewny asIgE (tab. 2).

Tabela 2. *Stężenia w surowicy asIgE przeciwko wybranym alergenom wziewnym (Polycheck).*

Alergeny	Stężenie asIgE (kU/ml)	Klasa
Der. pteronyssinus	**22**	**4**
Der. farinae	**71**	**5**
Pleśnie mix	<0,35	0
Pióra mix	<0,35	0
Naskórek psa	0,96	2
Naskórek kota	<0,35	0
Pyłek brzozy brodawkowej	<0,35	0
Pyłek 6 traw mix	<0,35	0
Pyłek żyta	<0,35	0
Pyłek bylicy	<0,35	0

Chłopca skierowano dodatkowo do poradni laryngologicznej, gdzie w fiberoskopii wykluczono przerost migdałka gardłowego. Na podstawie wywiadu, objawów, badania fizykalnego oraz wyników badań dodatkowych podczas kolejnej wizyty lekarz rozpoznał ANN całoroczny, alergiczne zapalenie spojówek i atopowe zapalenie skóry. Pacjent otrzymał desloratadynę w formie roztworu doustnego w dawce 1,25 mg raz dziennie i zalecenie płukania przewodów nosowych solą fizjologiczną, a w okresie zaostrzenia ANN ksylometazolinę przez 3–5 dni, ponadto sztuczne łzy do oczu oraz emolienty i inhibitor kalcyneuryny w maści na skórę. Rodziców poinformowano o metodach ograniczenia populacji roztoczy w otoczeniu dziecka oraz zasadach karencji alergenowej. Podczas wizyty kontrolnej lekarz stwierdził znaczną redukcję objawów nosowych i praktycznie brak objawów ocznych przy bardzo dobrej tolerancji stosowanych leków.

Komentarz

ANN jest globalnym problemem zdrowotnym i dotyczy też małych dzieci, bardzo często jest kolejnym objawem klinicznym alergii (marsz alergiczny) [10]. Ze względu na alergeny wywołujące objawy ANN dzieli się na:

- sezonowy – wywołany przez alergeny sezonowe, głównie pyłki roślin wiatropylnych
- całoroczny – wywołany przez alergeny całoroczne, takie jak: roztocza kurzu domowego czy pleśnie.

Całoroczny ANN może znacznie obniżyć jakość życia, pogarszać funkcje poznawcze, jakość snu, wyniki w szkole oraz negatywnie wpływać na za-

© Medical Education. For private and non-commercial use only. Downloaded from https://www.journalsmededu.pl/index.php/alergoprofil: 29.07.2025; 22:24,56

chowanie dzieci [11]. Ponadto z ANN łączą się liczne choroby współistniejące i możliwe następstwa kliniczne (szczególnie w ANN niekontrolowanym) (ryc. 1).

Rycina 1. *Najczęstsze choroby współistniejące i możliwe następstwa ANN u dzieci.*

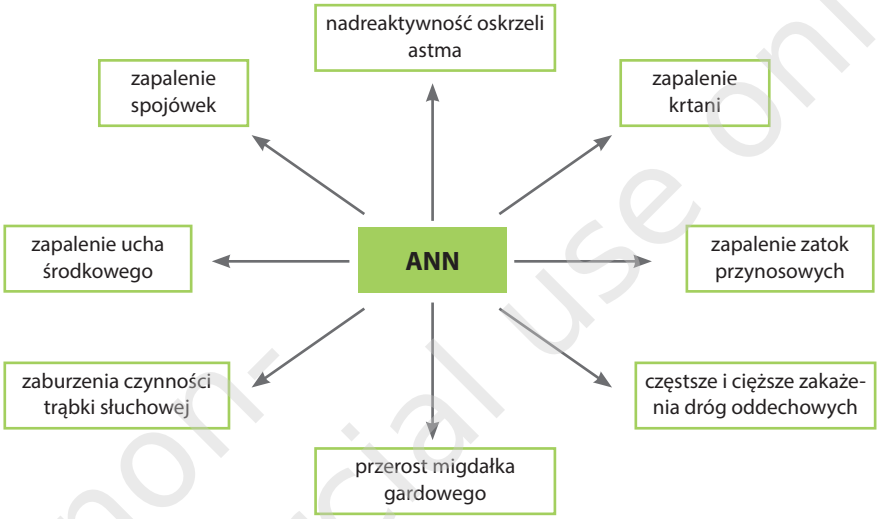

Dlatego należy dążyć do jak najszybszego postawienia ostatecznej diagnozy oraz rozpoczęcia skutecznego postępowania farmakologicznego i niefarmakologicznego. Rozpoznanie ANN u dzieci w wieku przedszkolnym (zwłaszcza u niemowląt) może być trudne ze względu na podobieństwo objawów ANN do objawów zakażenia górnych dróg oddechowych i brak specyficznych dla tego wieku narzędzi diagnostycznych [12]. Najważniejszym badaniem są testy alergiczne, takie jak stężenie asIgE w surowicy oraz punktowe testy skórne. Zgodnie z wytycznymi ARIA (*Allergic Rhinitis and its Impact on Asthma*) i EUFOREA (*European Forum for Research and Education in Allergy and Airway Diseases*) pierwszym wyborem w terapii ANN u dzieci są: doustne/donosowe LPH lub glikokortykosteroidy donosowe (GKSd) [13]. W omawianej sytuacji klinicznej lekarz nie zastosował GKSd, ponieważ preparaty dostępne w Polsce – furoinian mometazonu, propionian flutikazonu, furoinian flutikazonu, budezonid – są zarejestrowane dopiero od 3. r.ż. [14]. Z kolei desloratadyna, którą podano dziecku, jest zarejestrowana już od 1. r.ż. i jest dostępna w różnych postaciach farmaceutycznych, w tym w formie roztworu doustnego. Dzięki takiej formulacji można ją skutecznie i bezpiecznie stosować u małych dzieci, które nie potrafią jeszcze przyjmować (połykać) tabletek. Inne LPH II generacji dostępne w formie zawiesiny, takie jak rupatadyna, cetyryzyna, loratadyna, są zarejestrowane od 2. r.ż. Pozostałe LPH II generacji, takie jak bilastyna, ebastyna, feksofenadyna, dostępne w postaciach tabletek i/lub tabletek ulegających rozpadowi w jamie ustnej, są zarejestrowane od 6. r.ż. Dodatkowo desloratadyna nie wchodzi w interakcje z żywnością, co umożliwia podawanie jej niezależnie od pory dnia i posiłków. U dzieci, które niechętnie przyjmują leki doustne, desloratadynę można dodać do ulubionego napoju lub jedzenia, tak aby ułatwić zażycie leku. Dodatkowo desloratadyna nie powoduje senności ani zmęczenia, co jest istotne u dzieci uczęszczających do przedszkola czy szkoły, a także nie powoduje przyrostu masy ciała [15, 16].

Przypadek 3. Pacjent z alergicznym nieżytem nosa i przewlekłą chorobą nerek

17-letni chłopiec, mieszkaniec podlubelskiej wsi, zgłosił się 25.05.2023 r. z matką do lekarza rodzinnego z powodu nasilenia śluzowo-wodnistego kataru, uczucia zatkania nosa, kichania salwami, świądu nosa oraz mokrego kaszlu. Od blisko 4 lat leczony w poradni nefrologicznej z powodu śródmiąższowego zapalenia nerek z cechami wczesnej ich niewydolności – wskaźnik filtracji kłębuszkowej (GFR, *glomerular filtration rate*) 78 ml/min. Aktualnie otrzymywał leki nefroprotekcyjne, hipotensyjne i był na diecie. Objawy, z którymi zgłosił się do lekarza POZ, **utrzymywały się od blisko** 2 tygodni, nie zmniejszyły się po zastosowanym wcześniej domowym leczeniu objawowym (krople do nosa, rutinoscorbin, syrop przeciwkaszlowy). Objawy te zdarzały się w przeszłości w okresie późnej wiosny i w lecie od wczesnego

© Medical Education. For private and non-commercial use only. Downloaded from
https://www.journalsmededu.pl/index.php/alergoprofil: 29.07.2025; 22:24,56

wieku szkolnego, były traktowane jako przeziębienia i leczone domowymi sposobami. W rodzinie nie występowały choroby alergiczne. W badaniu fizykalnym lekarz POZ stwierdził cienie podoczodołowe, zatkany nos, zaczerwienione spojówki i pojedyncze furczenia nad płucami. Wykonał test COMBO (wynik ujemny) i zbadał stężenie CRP (wynik nieznacznie podwyższony). Na podstawie wywiadu i badania fizykalnego lekarz wysnuł przypuszczenie ANN. Zlecił cetyryzynę w standardowej dawce, erdosteinę oraz donosowo α-mimetyk przez kilka dni. Nastąpiło dość szybkie zmniejszenie objawów nosowych, ale rodzice po 2–3 dniach terapii zaobserwowali wystąpienie senności, a chłopiec skarżył się na nadmierne zmęczenie i suchość w ustach. W związku z tym zdecydowali się na konsultację u alergologa, po uprzednim odstawieniu cetyryzyny na 10 dni. Pogłębiony wywiad alergologiczny przeprowadzony przez alergologa wykazał, że u chłopca od kilku lat w czerwcu i lipcu występują napadowe kichanie seriami, wodnisty katar oraz objawy zapalenia spojówek (czerwone oczy, świąd oczu, łzawienie na otwartym powietrzu). W badaniu fizykalnym alergolog stwierdził bruzdę poprzeczną nosa, cienie podoczodołowe, spływanie wydzieliny po tylnej ścianie gardła oraz zaczerwienienie spojówek. Wykonał też alergiczne testy skórne punktowe z alergenami wziewnymi, które wykazały znacznego stopnia uczulenie na pyłki traw – bąbel 10 × 12 mm, (++++) – oraz podejrzenie uczulenia na pyłki brzozy – bąbel 3 × 2 mm, (++) – i *Alternaria alternata* – bąbel 3 × 3 mm, (++). Lekarz rozpoznał ANN sezonowy i alergiczne zapalenie spojówek związane przede wszystkim z pyłkami traw. Wziąwszy pod uwagę wiek chorego, konieczność intensywnej nauki szkolnej oraz możliwe egzaminy w okresie pylenia traw, zalecił feksofenadynę w dawce 120 mg raz na dobę, furoinian flutikazonu początkowo 2 dawki do każdego otworu nosowego, a po opanowaniu objawów ewentualnie 1 dawkę raz na dobę, oraz emedastynę w kroplach ocznych 2–4 razy na dobę w razie wystąpienia objawów ocznych. Ponadto zasugerował posługiwanie się jedną z dostępnych bezpłatnych aplikacji umożliwiających codzienną rejestrację intensywności objawów alergicznego nieżytu nosa i spojówek oraz powiadamiającą o pyleniu wybranych alergenów pyłków roślin wiatropylnych (dane z najbliższego punktu pomiarowego) (Momester Nasal) [17]. Lekarz poprosił o wizytę kontrolną w trybie teleporady za 2 tygodnie. W jej trakcie otrzymał informację o przebiegu choroby i sprawdził, jak chory sobie radzi z aplikacją Momester Nasal. Podczas wizyty kontrolnej w poradni w pierwszych dniach lipca lekarz stwierdził znaczną redukcję objawów nosowych i praktycznie brak objawów ocznych przy bardzo dobrej tolerancji wszystkich stosowanych leków. Okazało się, że chory dobrze sobie radzi z samoterapią opartą na dzienniczku objawów i informacjach o intensywności pylenia pyłków traw/zbóż. Alergolog utrzymał dotychczasowe postępowanie do końca sezonu pylenia traw oraz zaplanował immunoterapię alergenową podjęzykową tabletkową z pyłkami traw od stycznia następnego roku.

Komentarz

ANN jest najczęstszą chorobą alergiczną u dzieci i dorosłych, niesie ona liczne konsekwencje zdrowotne i socjoekonomiczne [18]. Duża część dzieci i młodzieży z ANN nie jest zdiagnozowana i właściwie leczona [19]. Jak wykazano w części I opracowania, LPH II generacji odgrywają kluczową rolę w farmakoterapii tej choroby. Leki te są zalecane na każdym stopniu terapii ANN sezonowego lub całorocznego, także w ANN lokalnym, bardzo często w kombinacji z innymi lekami zarówno u dorosłych, jak i u dzieci [15, 20]. Doświadczenie kliniczne oraz badania naukowe wskazują, iż u dzieci w wieku szkolnym i uczącej się młodzieży z niekontrolowanym ANN w sezonie pylenia można spodziewać się obniżonej zdolności uczenia się, zaburzeń pamięci, upośledzenia koncentracji, senności w szkole [21, 22]. Choroba ta pogarsza także jakość snu w nocy oraz powoduje senność podczas dnia, np. w szkole, zwłaszcza u chorych z ciężkimi postaciami ANN [23, 24]. Dlatego nie należy w tych sytuacjach stosować LPH mogących dodatkowo potęgować opisane powyżej objawy (LPH I generacji oraz niektóre LPH II generacji) [13] ani przewlekle stosować montelukastu [25]. Jednym z leków pozbawionych takich działań jest dostępna od wielu lat w kraju feksofenadyna. Badania kliniczne wskazują, że w dawce 120 mg/24 h jest ona bezpiecznym lekiem dla pacjenta z niewydolnością nerek lub wątroby i nie powoduje sedacji (może być stosowana nawet przez pilotów samolotów wojskowych) [26–28]. Nie ma potrzeby dostosowywania dawki leku do stopnia wydolności nerek, choć należy zachować ostrożność chorych z obniżoną wydolnością [29]. Dodatkowo ma działanie przeciwzapalne i nie wchodzi w interakcje z alkoholem i lekami (z wyjątkiem np. erytromycyny, ketokonazolu czy apalutamidu) [29, 30]. Ponadto lek ten jako jeden z nielicznych LPH II generacji ma udowodnione działanie redukujące objawy pyłkowego ANN nasilane przez zanieczyszczone powietrze [31]. Zarząd Główny Polskiego Towarzystwa Alergologicznego w uchwale z 2016 r. zaleca, aby specjaliści alergolodzy polecali

© Medical Education. For private and non-commercial use only. Downloaded from https://www.journalsmededu.pl/index.php/alergoprofil: 29.07.2025; 22:24,56

chorym na ANN korzystanie z aplikacji na urządzenia mobilne umożliwiającej codzienną ocenę i rejestrację objawów ANN oraz alergicznego zapalenia spojówek, co znacznie ułatwia samokontrolę i samoleczenie choroby [32]. Do dyspozycji pacjenta są dostępne bezpłatnie 1–2 aplikacje na smartfony, w tym aplikacja MASK-AIR [33]. Niestety, nie są powszechnie zalecane przez lekarzy i używane przez chorych.

Piśmiennictwo

1. *Nowicki R, Grubska-Suchanek E, Jahnz-Różyk K. Pokrzywka. Interdyscyplinarne rekomendacje diagnostyczno-terapeutyczne Polskiego Towarzystwa Dermatologicznego i Polskiego Towarzystwa Alergologicznego. Alergologia Polska – Polish Journal of Allergology. 2020; 7: 31-39.*
2. *Arcimowicz M. Alergiczny nieżyt nosa – skuteczne leczenie według najnowszych zaleceń. Otolaryng Pol. 2022; 76: 45-59.*
3. *Zuberbier T, Aberer W, Bernstein JA et al. Wytyczne EAACI/GA2LEN/EDF/WAO dotyczące definicji, klasyfikacji, diagnostyki i leczenia pokrzywki. Alergologia Polska – Polish Journal of Allergology. 2020; 7(1): 1-28.*
4. *Zuberbier T, Balke M, Worm M et al. Epidemiology of urticaria: a representative cross-sectional population survey. Clin Exp Dermatol. 2010; 35: 869-73.*
5. *Raciborski F, Kłak A, Czarnecka-Operacz M et al. Epidemiology of urticaria in Poland – nationally representative survey results. Adv Dermatol Allergol. 2018; 35: 67-73.*
6. *Ryan D, Tanno LK, Angier E et al. Clinical review: The suggested management pathway for urticaria in primary care. Clin Transl Allergy. 2022; 12: e12195.*
7. *Kaplan A, Lebwohl M, Giménez-Arnau AM et al. Chronic spontaneous urticaria: Focus on pathophysiology to unlock treatment advances. Allergy. 2023; 78: 389-401.*
8. *Zuberbier T, Altrichter S, Bauer S et al. S3 Guideline Urticaria. Part 2: Treatment of urticaria – German-language adaptation of the international S3 guideline. J Dtsch Dermatol Ges. 2023; 21: 202-215.*
9. *Bilastine FDA Approval Status. https://www.drugs.com/history/bilastine.html.*
10. *Roberts G, Xatzipsalti M, Borrego LM et al. Paediatric rhinitis: position paper of the European Academy of Allergy and Clinical Immunology. Allergy. 2013; 68: 1102-16.*
11. *Sikorska-Szaflik H, Sozańska B. Quality of life in allergic rhinitis – children's and their parents' perspective in polish urban and rural population. Health Qual Life Outcomes. 2020; 18: 64.*
12. *Diniz AF, Ribeiro JA, Lira GV et al. Allergic rhinitis in preschoolers: a systematic review of diagnostics. Am J Rhinol Allergy. 2023; 37: 360-8.*
13. *Brożek JL, Bousquet J, Agache I et al. Allergic rhinitis and its impact on asthma (ARIA) guidelines – 2016 revision. J Allergy Clin Immunol. 2017; 140: 950-8.*
14. *Mazurek H. Czy dopuszcza się stosowanie glikokortykosteroidów donosowo u dzieci <5. roku życia? https://www.mp.pl/pytania/pediatria/chapter/B25.QA.4.1.19.*
15. *Scadding GK, Smith PK, Blaiss M et al. Allergic rhinitis in childhood and the new EUFOREA algorithm. Front Allergy. 2021; 2: 706589.*
16. *Charakterystyka produktu leczniczego. Delortan. https://rejestrymedyczne.ezdrowie.gov.pl/api/rpl/medicinal-products/21635/characteristic.*
17. *Aplikacja Momester. https://www.momester.pl/aplikacja/.*
18. *Krzych-Fałta E, Samoliński B. Alergiczny nieżyt nosa – problem bio-psycho-społeczny w aspekcie funkcjonowania rodziny. Pielęg Pol. 2013; 28: 100-4.*
19. *Jacobs TS, Forno E, Brehm JM et al. Underdiagnosis of allergic rhinitis in underserved children. J Allergy Clin Immunol. 2014; 134: 737-9.*
20. *Hellings PW, Scadding G, Bachert C et al. EUFOREA treatment algorithm for allergic rhinitis. Rhinology. 2020; 58: 618-22.*
21. *Meltzer EO. Quality of life in adults and children with allergic rhinitis. J Allergy Clin Immunol. 2001; 108: S45-53.*
22. *Bosnic-Anticevich S, Smith P, Abramson M et al. Impact of allergic rhinitis on the day-to-day lives of children: insights from an Australian cross-sectional study. BMJ Open. 2020; 10: e038870.*
23. *Colas C, Galera H, Anibarro B et al. Disease severity impairs sleep quality in allergic rhinitis (The SOMNIAAR study). Clin Exp Allergy. 2012; 42: 1080-7.*
24. *Pagel JML, Mattos JL. Allergic Rhinitis and Its Effect on Sleep. Otolaryngol Clin North Am. 2024; 57: 319-28.*
25. *Zhu X, Lv Q. Association and mechanism of montelukast on sleep disorders: insights from NHANES 2005-2018 data analysis and a network pharmacology study. J Asthma. 2025 Jan 17: 1-10.*
26. *Meeves SG, Appajosyula S. Efficacy and safety profile of fexofenadine HCl: a unique therapeutic option in H1-receptor antagonist treatment. J Allergy Clin Immunol. 2003; 112(4 Suppl): S69-77.*
27. *Naclerio RM, Ansotegui IJ, Canonica GW et al. Twenty-five years: The fexofenadine clinical experience. World Allergy Organ J. 2024; 17: 100950.*
28. *Ansotegui IJ, Bousquet J, Canonica GW et al. Why fexofenadine is considered as a truly non-sedating antihistamine with no brain penetration: a systematic review. Curr Med Res Opin. 2024; 40: 1297-1309.*
29. *Charakterystyka produktu leczniczego. Telfexo. https://rejestry.ezdrowie.gov.pl/api/rpl/medicinal-products/18200/characteristic.*

For non-commercial use only

© Medical Education. For private and non-commercial use only. Downloaded from https://www.journalsmededu.pl/index.php/alergoprofil: 29.07.2025; 22:24,56

30. *Ciprandi G, Tosca MA, Cosentino C et al. Effects of fexofenadine and other antihistamines on components of the allergic response: adhesion molecules. J Allergy Clin Immunol. 2002; 112: S78-82.*
31. *Ellis AK, Murrieta-Aguttes M, Furey S et al. Effect of fexofenadine hydrochloride on allergic rhinitis aggravated by air pollutants. ERJ Open Res. 2021; 7: 00806-2020.*
32. *Rapiejko P. Elektroniczne kwestionariusze monitorujące objawy ułatwią diagnostykę i leczenie alergicznego nieżytu nosa. Alergoprofil. 2016; 12: 153-9.*
33. *Bousquet J, Devillier P, Arnavielhe S et al. Treatment of allergic rhinitis using mobile technology with real-world data: The MASK observational pilot study. Allergy. 2018; 73: 1763-74.*

ORCID:
Andrzej Emeryk – ID – https://orcid.org/0000-0003-1853-8696
Klaudia Panas-Hołowacz – ID – https://orcid.org/0000-0002-7360-5356

Wkład pracy/Author's contributions:
Andrzej Emeryk: koncepcja pracy, gromadzenie literatury, napisanie tekstu, przygotowanie rycin, przygotowanie pracy do druku
Klaudia Panas-Hołowacz: gromadzenie literatury, napisanie tekstu, przygotowanie rycin, przygotowanie pracy do druku
Konflikt interesów/Conflict of interests:
Nie występuje.
Finansowanie/Finacial support:
Brak.
Etyka/Ethics:
Treści przedstawione w artykule są zgodne z zasadami Deklaracji Helsińskiej, dyrektywami EU oraz ujednoliconymi wymaganiami dla czasopism biomedycznych.

Copyright: © Medical Education sp. z o.o. This is an Open Access article distributed under the terms of the Attribution-NonCommercial 4.0 International (CC BY-NC 4.0). License (https://creativecommons.org/licenses/by-nc/4.0/), allowing third parties to copy and redistribute the material in any medium or format and to remix, transform, and build upon the material, provided the original work is properly cited and states its licens

Adres do korespondencji:
lek. Klaudia Panas-Hołowacz
Klinika Chorób Płuc i Reumatologii Dziecięcej,
Uniwersytet Medyczny w Lublinie
20-093 Lublin, ul. prof. Antoniego Gębali 6
tel.: (81) 718 54 77
e-mail: klaudiapanas1234@wp.pl

For non-commercial use only

© Medical Education. For private and non-commercial use only. Downloaded from https://www.journalsmededu.pl/index.php/alergoprofil: 29.07.2025; 22:24,56

For non-commercial use only

© Medical Education. For private and non-commercial use only. Downloaded from
https://www.journalsmededu.pl/index.php/alergoprofil: 29.07.2025; 22:24,56