Cewnikowanie endoskopowe zatok – ewolucja czy rewolucja w leczeniu zapaleń zatok przynosowych?

Endoscopic sinus balloon catheterisation – evolution or revolution in treatment of rhinosinusitis?

lek. Kornel Szczygielski
Klinika Otolaryngologii Wojskowego Instytutu Medycznego w Warszawie
Kierownik Kliniki: prof. dr hab. n. med. Dariusz Jurkiewicz

For non-commercial use only

Streszczenie: Drożność ujścia zatoki jest kluczowym punktem w leczeniu zapaleń zatok przynosowych. Dzięki użyciu minimalnie inwazyjnych narzędzi możliwe jest trwałe poszerzenie zwężonych ujść zatok przynosowych bez usuwania tkanek, co zostało potwierdzone na dużej grupie pacjentów w wieloośrodkowych badaniach. Cewnikowanie endoskopowe zatok jest procedurą bezpieczniejszą i bardziej przyjazną dla pacjenta niż techniki operacyjne stosowane dotychczas.

Abstract: Sinus ostium patency is a key point in treatment of rhinosinusitis. Thanks to minimally invasive set of tools dilation of ostium without tissue removal is possible that was demonstrated in large multicenter studies. Endoscopic balloon dilation of sinus procedure is much more safe than previous techniques and increases postoperative patients comfort.

Słowa kluczowe: cewnikowanie endoskopowe zatok, zapalenie zatok, leczenie chirurgiczne
Key words: balloon catheter sinuplasty, sinusitis, surgical treatment

Wprowadzenie

Czynnikami decydującymi o prawidłowej funkcji zatok przynosowych są wentylacja i drenaż. Wentylacja, czyli prawidłowy dostęp powietrza, jak i drenaż, czyli prawidłowe wydzielanie i przemieszczanie się śluzu wydzielanego przez komórki błony śluzowej, są uzależnione od szerokości i drożności szczelin łączących jamy nosa z zatokami przynosowymi, czyli od tzw. kompleksu ujściowo-przewodowego. Wszelkie zaburzenia drożności kompleksu ujściowo-przewodowego, niezależnie od przyczyny powstania, mogą prowadzić do zamknięcia przestrzeni zatoki z wytworzeniem ujemnego ciśnienia, następczym obrzękiem śluzówki, zaburzeniem prawidłowego wydzielania i zastojem śluzu, zmniejszeniem zawartości tlenu oraz zmiany pH sprzyjającej rozwojowi bakterii beztlenowych. Rozwój wszystkich wyżej wymienionych objawów można przyrównać do mechanizmu błędnego koła prowadzącego do powstania i nasilenia stanu zapalnego w obrębie zatok przynosowych.

Przyczyny zaburzenia drożności kompleksu ujściowo-przewodowego możemy podzielić na zakaźne, alergiczne i anatomiczne, przy czym zaznaczyć należy, że przyczyny te często ze sobą współistnieją.

Dzięki skoncentrowaniu uwagi na konieczności przywrócenia drożności naturalnych ujść zatok

Alergoprofil 2008, Vol. 4, Nr 2, 18-21
Pracę nadesłano: 2008-03-10
Zaakceptowano do druku: 2008-03-17
„Copyright by Medical Education"
© Medical Education. For private and non-commercial use only. Downloaded from https://www.journalsmededu.pl/index.php/alergoprofil: 13.07.2025; 20:21,34

zmniejszono inwazyjność dotychczas przeprowadzanych zabiegów i poprawiono bezpieczeństwo śródoperacyjne chorego. Korzystając z sukcesów towarzyszących zastosowaniu technik cewnikowania w takich dziedzinach medycyny, jak: kardiologia interwencyjna, chirurgia naczyniowa, urologia czy gastroenterologia, wprowadzono tę technikę również w otorynolaryngologii. Obiecujące próby zastosowania nowej procedury na gruncie rynologii opisane zostały po raz pierwszy przez W. Bolgera i W.C. Vaughana w 2006 roku [1]. Technika udrażniania ujść za pomocą cewnikowania okazała się skuteczną i mało inwazyjną, co zostało dowiedzione początkowo na preparatach autopsyjnych, a następnie na małej grupie pacjentów [2]. Opisywana technika w piśmiennictwie światowym występuje pod wieloma nazwami: „catheter-based dilation of sinus ostia" [1], „balloon catheter dilation of paranasal sinus ostia" [2], „functional endoscopic dilatation of the sinuses (FEDS)" [3], „balloon catheter dilation of sinus ostia" [4], "balloon catheter sinusotomy" [5]. Mnogość terminów może być dla czytelnika znacznym utrudnieniem w odnalezieniu żądanych informacji np. w bazie internetowej. Pomocnym może okazać się wprowadzenie nazwy „balloon sinuplasty" odpowiadającej nazwie handlowej *Balloon Sinuplasty*™, opatentowanej przez firmę Acclarent Inc. (Menlo Park, CA) – pionierskiego producenta rozwiązań technologicznych do cewnikowania ujść zatok przynosowych. Nazwę *cewnikowanie endoskopowe zatok* (CEZ) autor proponuje dla odróżnienia od klasycznej już operacji endoskopowej zatok „functional endoscopic sinus surgery" (FESS). Opisywane bezpieczeństwo i efektywność metody zostały potwierdzone w wieloośrodkowych badaniach opublikowanych w 2007 i 2008 roku na 115, 70 i 1036 pacjentach [5–7]. Amerykańska Food & Drug Administration (FDA) zatwierdziła technologię jako bezpieczną, a American Rhinologic Society (ARS) i American Academy of Otolaryngology and Head and Neck Surgery zaakceptowały technikę jako bezpieczną i obiecującą w leczeniu zapalenia zatok przynosowych i zalecają, by nie traktować jej jako eksperymentalną.

Celem niniejszej pracy jest przedstawienie po raz pierwszy na terenie kraju techniki cewnikowania endoskopowego zatok oraz próba ustalenia wskazań, oceny jej skuteczności i bezpieczeństwa w leczeniu pacjentów z zapaleniem zatok przynosowych na podstawie danych z piśmiennictwa światowego, które ukazało się do maja 2008 roku.

Wskazania

Na przewlekłe zapalenie zatok przynosowych cierpi około 15% społeczeństwa. W schematach postępowania w przypadku braku reakcji na leczenie zachowawcze i przy potwierdzeniu zmian w badaniu endoskopowym nosa bądź tomografii komputerowej zatok zaleca się interwencję chirurgiczną. Celem leczenia chirurgicznego powinno być przywrócenie drożności ujściom zatok przynosowych i stworzenie możliwości powrotu prawidłowej funkcji aparatu rzęskowego błony śluzowej nosa i zatok przynosowych. Do chwili obecnej standardowym postępowaniem chirurgicznym jest czynnościowa endoskopowa operacja zatok (FESS), w czasie której za pomocą kleszczyków tnących usuwa się zmienione chorobowo tkanki oraz „przeszkody" zmniejszające drożność naturalnych ujść zatok. W wielu przypadkach pacjenci zakwalifikowani do klasycznej endoskopowej operacji zatok mogliby skorzystać z techniki mniej inwazyjnej, jaką jest CEZ, zwłaszcza jeśli procesem chorobowym objęte są tzw. *duże zatoki*, jak: czołowe, klinowe czy szczękowe. Poza tym cewnikowanie ujścia zatok może być zastosowane w połączeniu z klasycznym FESS, szczególnie przy udrażnianiu ujścia zatoki czołowej czy w trakcie reoperacji, wymagających największych umiejętności od chirurga.

Friedman i Schalch [3] zalecają zastosowanie CEZ jako najlepszej opcji terapeutycznej u chorych na ostre nawracające zapalenie zatok przynosowych. Proponują oni wykonanie tej procedury w znieczuleniu miejscowym. Co interesujące, autorzy sugerują zastosowanie tej techniki również u gorączkujących, zaintubowanych pacjentów OIOM z podejrzeniem infekcji zatokopochodnej, wymagających pobrania wymazu z wnętrza podejrzanej zatoki. Proponują również zastosowanie CEZ bez konieczności fluoroskopii z użyciem ramienia C w przypadkach izolowanych zmian w zatoce klinowej, wymagających biopsji lub pobrania wymazu bakteriologicznego. W przypadkach biopsji z zatok szczękowych i czołowych rekomendują zastosowanie fluoroskopii. W grupie chorych, którzy nie są odpowiednimi kandydatami do pierwotnego zastosowania CEZ, autorzy wymieniają pacjentów: po przebytych operacjach zatok, ze znacznym zajęciem zatok sitowych, obecnością polipów w zatokach i jamach nosa, z mucocelem i pyocelem, grzybiczym alergicznym zapaleniem zatok, osteogenezą, mukowiscydozą, dysfunkcją rzęsek, guzami masywu szczękowo-sitowego czy zmianami zatykającymi, np. ciałami obcymi. Względnymi przeciwwskazaniami do przeprowadzenia zabiegu, jeśli nie będzie on przeprowadzony w połączeniu z FESS, są: przebyte urazy twarzowe zmieniające anatomię zatok, i/lub całkowite zajęcie zatoki czołowej czy szczękowej. Autorzy podkreślają, że całkowite zajęcie zatoki klinowej nie stanowi przeciwwskazania. Poważnym ograniczeniem

© Medical Education. For private and non-commercial use only. Downloaded from https://www.journalsmededu.pl/index.php/alergoprofil: 13.07.2025; 20:21,34

do zastosowania cewników są zmiany w obrębie zatok sitowych. Połączenie techniki FESS i CEZ może być bardzo pomocne w przypadku trudnych reoperacji, zwłaszcza w obrębie zatok czołowych.

Autorzy badania CLEAR [5] podkreślają, że pacjenci z izolowanymi zmianami w zatokach czołowych lub klinowych stanowią szczególnie atrakcyjną grupę chorych do wykonania CEZ, który pozwala uniknąć resekcji zdrowych komórek sitowych, co jest często praktykowane przy dostępie do izolowanych zmian w czasie FESS.

Metoda

Przygotowanie pacjenta do zabiegu nie odbiega od przygotowania do innych operacji rynologicznych [8]. Do przeprowadzenia zabiegu CEZ, poza standardowym instrumentarium i urządzeniami stosowanymi rutynowo do FESS (m.in.: endoskopy sztywne 0°, 30°, 45°), wymagane jest użycie radiologicznego ramienia C w celu radiologicznej kontroli położenia znaczników na cewnikach wprowadzonych do jam nosa i zatok. Zabezpieczenie pacjenta i personelu odbywać się powinno w sposób typowy dla tego typu zabiegów stosowanych w innych dziedzinach medycyny. W trakcie zabiegu stosuje się jednorazowy sprzęt w postaci prowadnic, cewników i cewników z balonikami oraz urządzenia napełniającego.

Pod kontrolą endoskopową i radiologiczną przez jamę nosa do okolicy ujścia chorej zatoki przynosowej zbliża się cewnik sterujący, przez który do światła zatoki wyprowadzona zostaje cienka, giętka prowadnica. Następnie po torze wyznaczonym przez prowadnicę do światła zatoki wprowadzony zostaje cewnik z balonikiem o średnicy 5, 6 lub 7 mm. Balonik po podaniu płynu kontrastującego pod ciśnieniem ulega rozprężeniu, rozszerzając zwężone ujście zatoki (ryc. 1–2). Maksymalne zalecane ciśnienie w cewniku z balonikiem nie powinno przekraczać 16 atm, zwykle stosuje się 8–12 atm. Pozwala to na osiągnięcie zadowalającego efektu. Po kilku sekundach balonik zostaje opróżniony i usunięty. Jeśli w badaniach przed zabiegiem w świetle zatoki stwierdzono patologiczną treść, zostaje ona wypłukana za pomocą cewnika płuczącego. Do światła zatoki można podać lekarstwo bądź wprowadzić narzędzie, np. do pobrania biopsji. Na zakończenie po usunięciu z jam nosa wszystkich elementów zestawu przeprowadza się endoskopową kontrolę drożności ujścia zatoki.

Podsumowanie

Na terenie kraju pierwsze zabiegi CEZ przeprowadził zespół Kliniki Otolaryngologii Wojskowego Instytutu Medycznego w Warszawie przy ul. Szaserów 128, pod kierownictwem prof. dr hab. n. med. Dariusza Jurkiewicza. Wykonanie zabiegów poprzedzone było dwudniowym szkoleniem teoretyczno-praktycznym, połączonym z pracą na preparatach autopsyjnych, które odbyło się w siedzibie Acclarent Inc. w Menlo Park. Z doświadczeń własnych autorów wynika, że użycie cewników do udrażniania ujść zatok przynosowych nie powinno nastręczać większych problemów chirurgowi z doświadczeniem wyniesionym z klasycznych operacji FESS. Zachęceni dobrymi wynikami przeprowadzonych dotychczas operacji na małej grupie pacjentów, którzy z dużą satysfakcją i dobrym samopoczuciem po kilkunastogodzinnym pobycie opuścili progi kliniki, autorzy planują w najbliższym czasie opublikować wyniki własnych doświadczeń z zabiegów przeprowadzonych na większej grupie chorych. Dotychczas zoperowani pacjenci, pozostając pod stałą kontrolą zespołu, nie wykazują żadnych niekorzystnych objawów i w szybkim tempie wracają do zdrowia.

Z danych przedstawionych w literaturze opisywano zdolność do trwałego wymodelowania przemieszczonych tkanek okolicy ujść naturalnych, co zapewniało wystarczającą drożność, niezbędną do prawidłowej wentylacji i drenażu zatok. Wyraźnie skrócono czas pobytu chorego w szpitalu, czas powrotu do zdrowia, a zmniejszone powstawanie strupów w polu operacyjnym pozwoliło na ograniczenie zużycia lekarstw i częstotliwości wizyt kontrolnych. Ważną zaletą okazało się również skrócenie czasu przeprowadzenia zabiegu operacyjnego w porównaniu z procedurami dotychczas stosowanymi, co pozwoliło zmniejszyć zarówno czas znieczulenia chorego, jak i koszty związane z czasem pracy personelu i wykorzystaniem bloku operacyjnego. Wpłynęło to wyraźnie na zminimalizowanie kosztów związanych z koniecznością użycia drogiego, jednorazowego zestawu cewników i ramienia C, niebędącego w standardowym wyposażeniu laryngologicznych bloków operacyjnych.

CEZ, oferując nowy zestaw narzędzi specjalnie zaprojektowanych do rozszerzania ujść dużych zatok przynosowych bez konieczności usuwania tkanek, nie zastąpi klasycznej operacji FESS, lecz stanowić może cenną opcję terapeutyczną, którą można zastosować u wybranych chorych na zapalenie zatok przynosowych. Przy wystąpieniu trudności z zacewnikowaniem którejkolwiek z zaplanowanych zatok, należy przewidzieć możliwość konwersji zabiegu do klasycznego FESS. Podobnie przy obecności masywnych zmian obejmujących zatoki sitowe, CEZ może być uzupełniony klasyczną endoskopową ethmoidectomią z użyciem standardowych narzędzi tnących.

© Medical Education. For private and non-commercial use only. Downloaded from https://www.journalsmededu.pl/index.php/alergoprofil: 13.07.2025; 20:21,34

Rycina 1. *Cewnik w świetle zatok: szczękowej, klinowej, czołowej. Guidewires in maxillary, sphenoid, frontal sinus.*

Rycina 2. *Napełniony balonik w świetle zatoki: szczękowej, klinowej, czołowej. Inflated balloon in maxillary, sphenoid, frontal sinus.*

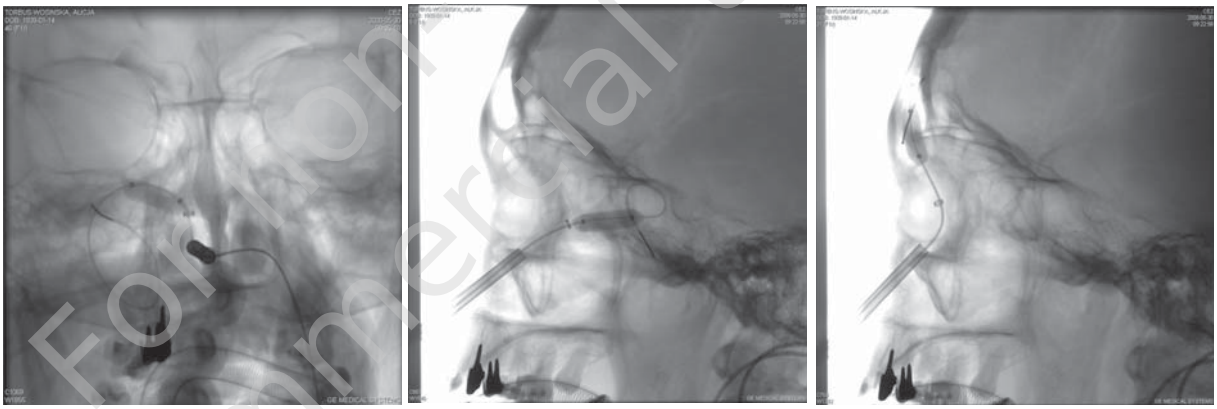

For non-commercial use only

Piśmiennictwo:

1. *Bolger W.E., Vaughan W.C.: Catheter-based dilation of the sinus ostia: Initial safety and feasibility analysis in cadaver model. Am. J. Rhinology 2006, 20(3): 290-4.*
2. *Brown Ch.L., Bolger W.E.: Safety and Feasibility of Balloon Catheter Dilation of Paranasal Sinus Ostia: A Preliminary Investigation. Ann. Otol. Rhinol. Laryngol. 2006, 115(4): 293-299.*
3. *Friedman M., Schalach P.: Functional Endoscopic Dilatation of the Sinuses (FEDS): Patient Selection and Surgical Technique. Operative Techniques in Otolaryngology 2006, 17: 126-34.*
4. *Leventhal D., Heffelfinger R., Rosen M.: Using Image Guidance tracking During Balloon Catheter Dilation of Sinus Ostia. Otolaryngol. Head Neck Surg. 2007 Aug., 137(2): 341-42.*
5. *Bolger W.E., Brown Ch.L., Church Ch.A., Goldberg A.N., Karanfilov B., Kuhn F.A., Levine H.L., Sillers M.J., Vaughan W.C., Weiss R.L.: Safety and Outcomes of Balloon Catheter Sinusotomy: A Multicenter 24-Week Analysis in 115 Patients. Otolaryngol. Head Neck Surg. 2007 Jul.;137(1): 10-20.*
6. *Fredman M., Schalach P., Lin H.Ch., Mazloom N., Neidich M., Joseph N.: Functional endoscopic dilation of the sinuses: Patient satisfaction, postoperative pain and cost. Am. J. Rhinol. 2008, 22: 204-209.*
7. *Levine H.L., Seriach A.P., Hoisington D.R., Weiss R.L., Pritkin J.: Multicenter registry of balloon catheter sinusotomy outcomes for 1,036 patients. Ann. Otol. Rhino. Laryngol. 2008, 117(4): 263-270.*
8. *[online: www.zatokiinos.pl, 15.05.2008].*

Adres do korespondencji:
Lek. Kornel Szczygielski
Klinika Otolaryngologii Wojskowego Instytutu Medycznego
00-909 Warszawa, ul. Szaserów 128
tel.: (0) 501-252-276
e-mail: kornel.szczygielski@zatokiinos.pl

© Medical Education. For private and non-commercial use only. Downloaded from https://www.journalsmededu.pl/index.php/alergoprofil: 13.07.2025; 20:21,34