

Przewlekły alergiczny nieżyt nosa w przebiegu uczulenia na alergeny roztoczy kurzu domowego. Opis przypadku

Persistent allergic rhinitis in the course of dust mites allergy. Case discussion

dr n. med. Piotr Rapiejko

¹ Klinika Otolaryngologii i Onkologii Laryngologicznej z Klinicznym Oddziałem Chirurgii Czaszkowo-Szczękowo-Twarzowej, Wojskowy Instytut Medyczny w Warszawie
² Ośrodek Badania Alergenów Środowiskowych w Warszawie

Streszczenie: Przewlekły alergiczny nieżyt nosa jest w polskiej populacji najczęstszą postacią chorób alergicznych górnych dróg oddechowych. Czynnikiem etiologicznym są alergeny roztoczy kurzu domowego i alergeny zwierząt domowych. Ekspozycja na alergeny roztoczy kurzu domowego jest przez większość roku zbliżona, przy czym największa przypada na chłodne okresy. Zgodnie z zaleceniami zawartymi w takich dokumentach, jak Polskie Standardy Leczenia Nieżytów Nosa (PoSLeNN) i *Allergic Rhinitis and its Impact on Asthma 2010* (ARIA 2010), w przypadku przewlekłego alergicznego nieżyty nosa, niezależnie od nasilenia jego przebiegu, lekiem pierwszego wyboru jest donosowy glikokortykosteroid. Praca opisuje przypadek 35-letniego mężczyzny z objawami przewlekłego alergicznego nieżyty nosa w przebiegu uczulenia na alergeny roztoczy kurzu domowego powikłanego ostrym zapaleniem zatok przynosowych.

Abstract: Persistent allergic rhinitis is the most common allergic disease in the population of Poland. Mites and animal derived allergens are main aetiological factors. The exposure to mites allergens is similar during the year, though the highest in cooler months. According to PoSLeNN and ARIA 2010 recommendations intranasal corticosteroids are considered the first line drugs for all stages of persistent allergic rhinitis. The paper presents the case of an 35 year-old man with symptoms of persistent allergic rhinitis in the course of dust mite allergy, and acute sinusitis as the result of complications.

Słowa kluczowe: przewlekły alergiczny nieżyt nosa, alergeny roztoczy kurzu domowego, leczenie alergicznego nieżyty nosa, ostre zapalenie zatok przynosowych

Key words: persistent allergic rhinitis, dust mite allergens, therapy for allergic rhinitis

Opis przypadku

W listopadzie do specjalisty laryngologa zgłosił się 35-letni mężczyzna z niedrożnością nosa, z gęstą wydzieliną ściekającą po tylnej ścianie gardła, z upośledzeniem węchu oraz uczuciem rozpierania w okolicy nosa.

Badanie podmiotowe

Chory od początku października skarżył się na zaostrzenie objawów alergicznego nieżyty nosa wywołanego nadwrażliwością na alergeny roztoczy kurzu domowego. Oprócz występującego sporadycznie kichania, świądu nosa i wodnistej wydzieliny (w czasie

wykonywania porządków domowych) dominującym objawem było upośledzenie drożności nosa. Od kilku lat chory jest pod opieką poradni alergologicznej. Nadwrażliwość na alergeny roztoczy kurzu domowego potwierdzono dodatnim testem skórnym z alergenem roztoczy *Dermatophagoides pteronyssinus*. W okresie występowania objawów uczuleniowych (zwykle IX–III), zgodnie z zaleceniami alergologa, chory stosuje przewlekle donosowo glikokortykosteroidy (GKS) (ostatnio z dobrym efektem propionian flutykazonu w dawce $1 \times 50 \mu\text{g}$ do każdego przewodu nosowego) i doraźnie doustne lub donosowe leki przeciwhistaminowe.

W połowie października, z uwagi na nasilony katar, niedrożność nosa oraz ból i uczucie ucisku w okolicy nosa, chory zgłosił się do lekarza POZ. Rozpoznano ostre zapalenie zatok i zalecono choremu antybiotykoterapię: amoksyliny doustnie przez siedem dni w dawce 2000 mg co 12 h oraz acetylocysteinę. Jednocześnie lekarz POZ zalecił choremu przerwanie stosowania glikokortykosteroidu donosowego (zaleconego przez lekarza alergologa do stosowania przewlekłego w leczeniu alergicznego nieżyty nosa) oraz zalecił regularne doustne przyjmowanie leku przeciwhistaminowego. Po siedmiodniowej terapii, z uwagi na brak poprawy oraz pojawienie się dodatkowego objawu – upośledzenia węchu, chory został skierowany na konsultację laryngologiczną.

W dniu badania stan ogólny pacjenta był dość dobry. Temperatura ciała w normie. Chory ocenił nasilenie swoich dolegliwości na 6 pkt w skali 10 pkt (0 – brak objawów, 10 – objawy nasilone).

Badanie przedmiotowe

Jama ustna bez zmian. Gardło – błona śluzowa różowa, wilgotna, migdałki małe, bez treści patologicznej przy ucisku. Na tylnej ścianie gardła widoczna ściekająca gęsta wydzielina śluzowa.

Nos w badaniu rynoskopowym – drożność upośledzona obustronnie, błona śluzowa małżowin nosowych dolnych zaczerwieniona, znacznie obrzęknięta lub przerośnięta. Małżowiny nosowe dolne zamykają prawie całkowicie światło jamy nosa. Wydzielina w jamach nosa – śluzowa, przegroda w przednim odcinku – prawie prosta. Badanie zmysłu węchu testem pisakowym: upośledzony dla wanilii.

Po obkurczeniu błony śluzowej małżowin nosowych oksymetazoliną w badaniu endoskopowym nosa nie stwierdzono zmian anatomicznych w obrębie przegrody nosa i struktur bocznej ściany nosa.

Uszy w badaniu otoskopowym: błony bębenkowe obustronnie wciągnięte, lekko zaczerwienione, z częściowo zachowanym refleksem. Błony bębenko-

we (badane po obkurczeniu błony śluzowej nosa) prawidłowo ruchome (próba Valsalwy prawidłowa). Próba Webera prawidłowa.

Rozpoznanie

1. Ostre zapalenie zatok przynosowych (nasilenie dolegliwości umiarkowane).
2. Przewlekły alergiczny nieżyt nosa u chorego z nadwrażliwością na alergeny roztoczy kurzu domowego.

Uzasadnienie rozpoznania

Ad. 1. Ostre zapalenie zatok przynosowych u osób dorosłych jest definiowane [1, 2] jako nagłe wystąpienie dwóch lub więcej objawów, z których jednym powinna być:

- niedrożność nosa lub
- wydzielina z nosa (katar przedni/tylny) oraz
- ból/uczucie rozpierania twarzy
- zaburzenia węchu.

Czas trwania objawów < 12 tygodni.

Opisywany chory zgłasza wszystkie cztery wymienione w definicji objawy zapalenia zatok przynosowych. Objawy trwają **krócej niż 12 tygodni**, co oznacza **ostre** zapalenie zatok przynosowych.

Chory ocenił swoje dolegliwości na 6 pkt w skali 10 pkt, co oznacza umiarkowane nasilenie dolegliwości.

Ad. 2. Alergiczny nieżyt nosa (ANN) – klinicznie określenie „nieżyt nosa” [3–5] odnosi się do chorób zapalnych błony śluzowej nosa, charakteryzujących się co najmniej jednym z następujących objawów:

- kichanie
- świąd nosa
- wyciek (wydzielina) z nosa
- uczucie blokady (niedrożność) nosa.

Według dokumentów ARIA [3–5] i PoSLeNN [2] **przewlekły alergiczny nieżyt nosa** charakteryzuje się objawami występującymi przez więcej niż cztery dni w tygodniu i ponad cztery tygodnie. Wywołany jest przez alergeny występujące codziennie w środowisku chorego, np. roztocza kurzu domowego, grzyby domowe, pierze, sierści, naskórki, wydzieliny i wydaliny zwierząt itp.

Występowanie u opisywanego chorego charakterystycznych dla alergicznego nieżyty nosa objawów pod postacią wodnistej wydzieliny z nosa, kichania,

upośledzenia drożności nosa przy ekspozycji na kurz domowy, przy dodatnim odczynie skórny w punktowym teście skórny z alergenami roztoczy kurzu domowego jednoznacznie potwierdza rozpoznanie.

Leczenie

1. Preparat oksymetazoliny w aerozolu 2 razy dziennie po 1 dawce przez 5 dni.
2. Po 10 min od zastosowania ww. preparatu oraz po oczyszczeniu nosa 0,9-procentowym roztworem NaCl donosowo propionian flutykazonu 2 razy dziennie 50 µg przez 14 dni, a następnie 1 raz dziennie po 2 dawki do każdego przewodu nosowego.
3. Bilastyna 20 mg 1 raz dziennie 1 tabletka do rącznie w przypadku występowania objawów kichania i wodnistej wydzieliny z nosa i objawów spojówkowych lub azelastyna donosowo 2 razy dziennie po 1 dawce (w przypadku izolowanych objawów nosowych).
4. Doraznie w przypadku pojawienia się upośledzenia drożności nosa lub niedrożności trąbki słuchowej preparat zawierający 5 mg loratadyny ze 120 mg pseudoefedryny 2 razy dziennie po 1 tabletkę (maks. kilka dni).
5. Kontrola w poradni laryngologicznej za 10–14 dni w celu oceny skuteczności terapii.
6. Chorego poinformowano o konieczności pilnej konsultacji laryngologicznej w przypadku nasilenia dolegliwości, a zwłaszcza w przypadku pojawienia się jednego z niżej wymienionych objawów:
 - obrzęk/zaczerwienienie powiek
 - przemieszczona gałka oczna
 - podwójne widzenie
 - zaburzona ruchomość gałki ocznej
 - pogorszenie ostrości wzroku

- silny ból głowy w okolicy czołowej
- obrzęk tkanek miękkich w okolicy czołowej
- objawy zapalenia opon mózgowo-rdzeniowych lub ogniskowe
- objawy neurologiczne.

Wynik kontrolnej wizyty po 10 dniach leczenia

Stan ogólny dobry. W skali 10-punktowej chory ocenia swoje dolegliwości na 1–2 pkt. Jedynym objawem zgłaszanym przez chorego jest upośledzenie drożności nosa (przede wszystkim w pozycji leżącej). Brak dolegliwości bólowych i wydzieliny z nosa.

Chory prawidłowo odczuwa zapachy: kawy, herbaty, wanilii.

Omówienie

Przewlekły alergiczny nieżyt nosa jest w populacji polskiej najczęstszą postacią chorób alergicznych górnych dróg oddechowych. Czynnikiem etiologicznym są przede wszystkim alergeny roztoczy kurzu domowego i alergeny zwierząt domowych (choć większość pyłących w Polsce roślin kwitnie ponad cztery tygodnie i również może być przyczyną objawów przewlekłych). Ekspozycja na alergeny roztoczy kurzu domowego jest przez większość miesięcy w roku zbliżona, przy czym największa jest w chłodnych okresach roku (gdy przez dłuższy czas przebywamy w pomieszczeniach zamkniętych o zmniejszonej wentylacji). Najczęstsze w Polsce alergeny powietrzno pochodne i czas ich występowania przedstawia tabela 1. Zgodnie z zaleceniami zawartymi w dokumentach PoSLeNN [2] i ARIA 2010 [5] w przypadku przewlekłego alergicznego nieżyty nosa, niezależnie od nasilenia jego przebiegu, lekiem pierwszego wyboru jest donosowy glikokortykosteroid. Jedynie silne przeciwzapalne działanie donosowych glikokortykosteroidów może zapo-

Tabela 1. Najczęstsze alergeny powietrzno pochodne w Polsce i czas ich występowania (ekspozycja).

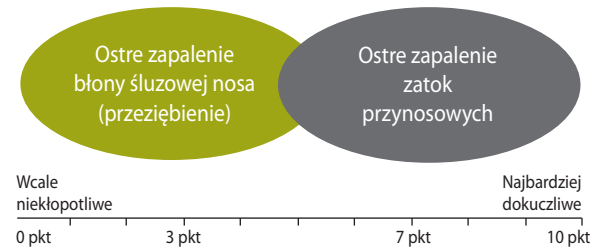
Przewlekły alergiczny nieżyt nosa	Okres ekspozycji	Okresowy alergiczny nieżyt nosa	Termin ekspozycji
Roztocze kurzu domowego	Cały rok	Leszczyna * (monouczulenie)	II (maks. 3 tyg.)
Alergeny zwierząt domowych	Cały rok	Olsza * (monouczulenie)	III (maks. 4 tyg.)
Alergeny grzybów mikroskopowych wewnątrzdomowych	Cały rok	Brzoza * (monouczulenie)	IV (ok. 4 tyg.)
Alergeny pyłku traw	VI, VII (min. 6 tyg.)	Dąb	V (2 tyg.)
Alergeny leszczyny + olszy + brzozy	II, III, III (min. 9 tyg.)	* jedynie w przypadku monoalergii	
Alergeny bylicy	VII, VIII, IX (min. 8 tyg.)		
Alergeny zarodników <i>Alternaria</i>	V, VI, VII, VIII, IX (min. 16 tyg.)		
Alergeny zarodników <i>Cladosporium</i>	IV–X (min. 24 tyg.)		

biec obrzękom, a następnie przerostom błony śluzowej małżowin nosowych w przebiegu przewlekłej ekspozycji na uczulający alergen. Opisywany chory stosował przewlekle donosowy glikokortykosteroid z dobrym efektem terapeutycznym.

Lekarz POZ, do którego chory zgłosił się z powodu infekcji górnych dróg oddechowych, rozpo-

znał ostre zapalenie zatok, zalecił antybiotykoterapię i jednocześnie przerwał stosowanie donosowego glikokortykosteroidu. Najprawdopodobniej przerwanie stosowania donosowego glikokortykosteroidu w okresie ekspozycji na uczulające alergeny roztoczy kurzu domowego przy jednoczesnym stanie zapalnym wywołanym infekcją (najprawdopodobniej wirusową) doprowadziło do znacznego obrzęku błony śluzowej małżowin nosowych, zaburzeń węchu i pojawienia się gęstej, patologicznej wydzieliny z nosa. Bez dokładnych informacji o stopniu nasilenia dolegliwości u chorego (w skali 10 pkt) w dniu pierwszej wizyty u lekarza POZ trudno jest się odnieść do zastosowanej antybiotykoterapii. Jeśli chory przedstawiał swoje dolegliwości jako ciężkie (powyżej 7 pkt w skali 10 pkt – ryc. 1), to włączenie antybiotykoterapii było dopuszczalne. W schemacie leczenia ostrego zapalenia zatok przynosowych (ryc. 2, kolumna prawa „objawy ciężkie”) jest zalecenie „rozważ antybiotykoterapię”. Całkowicie niezrozumiała była natomiast decyzja lekarza POZ o przerwaniu stosowania donosowo glikokortykosteroidu. Chory stosował preparat propionianu flutykazonu z dobrym efektem od kilku lat i nie zgłaszał jakichkol-

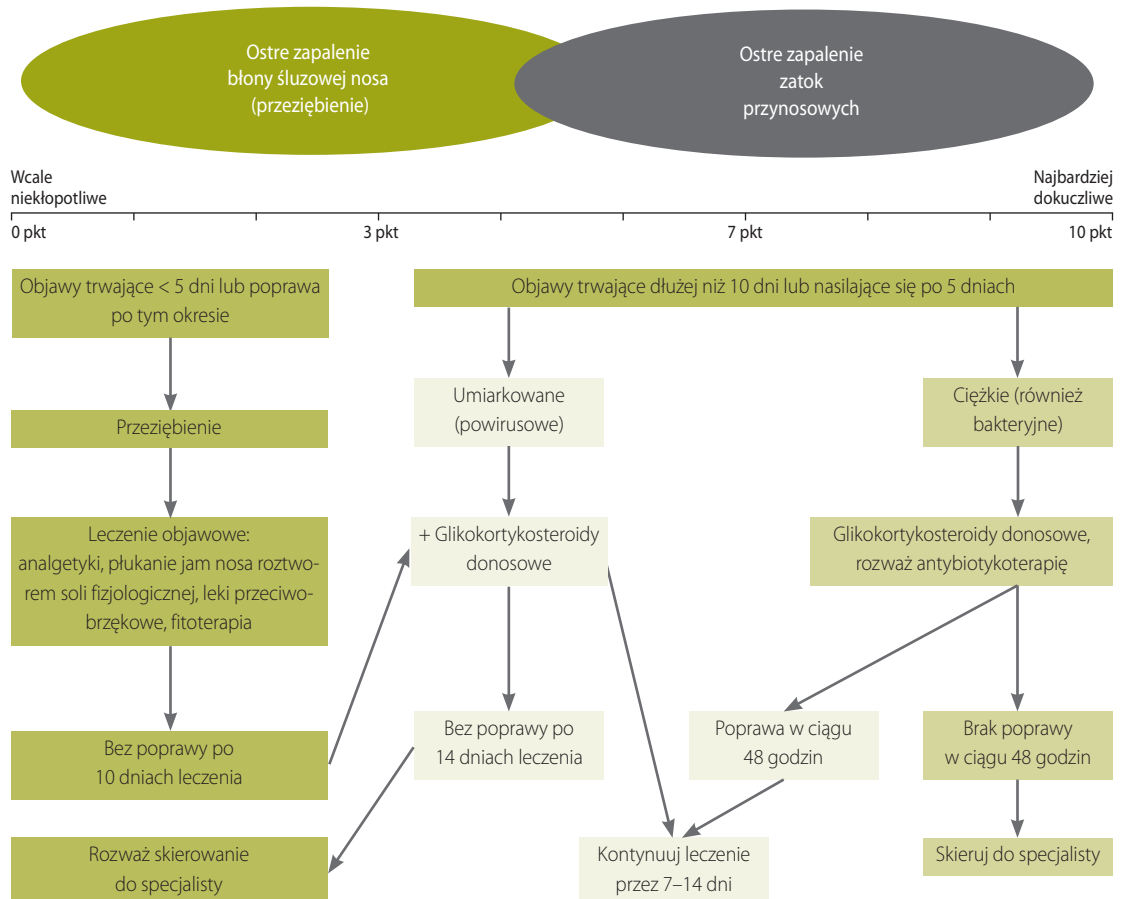
Rycina 1. Nasilenie objawów chorobowych ostrego zapalenia błony śluzowej nosa i zatok przynosowych na skali VAS (visual analogue scale).



Odczytanie wyniku na skali pozwala na określenie stopnia nasilenia dolegliwości i na wyróżnienie trzech postaci choroby:

1. Postać łagodna – VAS: 0–3 pkt
2. Postać umiarkowana – VAS: 3–7 pkt
3. Postać ciężka – VAS: 7–10 pkt

Rycina 2. Leczenie ostrego zapalenia zatok przynosowych – schemat dla lekarza rodzinnego i specjalisty nielar yngologa wg EPOS 2012 (modyfikacja autora).



wiek dolegliwości z tym związanych. Lek zalecił specjalista alergolog do leczenia przewlekłego alergicznego zapalenia nosa i zgodnie ze wszystkimi zaleceniami powinien być stosowany przewlekle jako podstawowy lek [2–8]. Pojawienie się dodatkowego schorzenia pod postacią ostrego zapalenia zatok przynosowych nie przerwało ani nie zmniejszyło ekspozycji chorego na otaczające go alergeny roztoczy kurzu domowego. Nie było więc podstaw do przerwania leczenia propionianem flutykazonu. Zgodnie z zaleceniami dokumentów EPOS 2012 [1] oraz PoSLeNN [2], a także „Rekomendacji postępowania w pozaszpitalnych zakażeniach układu oddechowego 2010” [9] w leczeniu ostrego zapalenia zatok przynosowych o przebiegu umiarkowanym i ciężkim zaleca się stosowanie donosowych glikokortykosteroidów. Tym samym u opisywanego chorego nie tylko nie powinno się odstawić donosowego glikokortykosteroidu, ale wręcz należało rozważyć zwiększenie dawki. Lek o silnym działaniu przeciwzapalnym i bardzo wysokim profilu bezpieczeństwa zmniejszałby proces zapalny błony śluzowej zarówno w przebiegu reakcji alergicznej, jak i infekcji błony śluzowej nosa i zatok.

Postępowanie lekarza laryngologa, do którego trafił chory, było zgodne z aktualnymi wytycznymi zarówno w odniesieniu do leczenia ANN, jak i ostrego zapalenia błony śluzowej nosa i zatok przynosowych (OZZP).

Leczenie ANN

Celem leczenia alergicznego nieżyty nosa jest zarówno usunięcie objawów miejscowych poprzez lokalne zablokowanie zapalnej reakcji alergicznej, jak i kompleksowe leczenie z włączeniem elementów profilaktyki, profilaktyki farmakologicznej i zmniejszenia ekspozycji na alergeny [6, 8]. Należy pamiętać, że przyczynową metodą leczenia alergicznego nieżyty nosa jest swoista alergenowa immunoterapia. Leczenie schorzeń alergicznych powinno się rozpoczynać od próby eliminacji alergenu z otoczenia chorego lub przynajmniej prowadzić do zmniejszenia ekspozycji na alergen wywołujący objawy chorobowe [6, 8].

Niezależnie od rodzaju uczulającego alergenu, glikokortykosteroidy pozwalają na skuteczną kontrolę objawów alergicznego nieżyty nosa. Swoją wysoką pozycję donosowe GKS zawdzięczają wielokierunkowym mechanizmom działania. Wpływają na obrzęk błony śluzowej, wydzielanie gruczołów surowiczych i śluzowych, zmianę napięcia naczyń krwionośnych, działają relaksacyjnie na mięśniówkę gładką oraz zmniejszają przepięcie naczyń [6–8]. Wszechstronny efekt przeciwzapalny GKS wynika z ich wpływu na

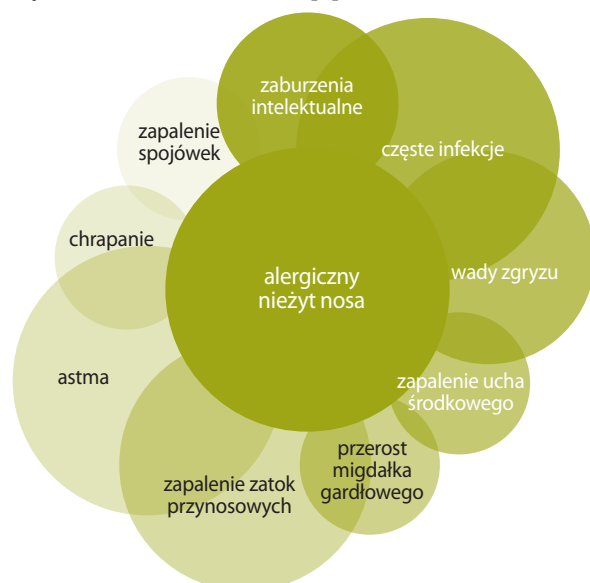reakcje wewnątrz jądra komórkowego, poprzez oddziaływanie na ekspresję genów odpowiedzialnych za wywołanie i podtrzymanie procesów zapalnych, zmniejszenie produkcji cytokin i hamowanie ekspresji cząstek adhezyjnych oraz chemokin. Klinicznym efektem działania glikokortykosteroidów jest zmniejszenie nacieków komórek eozynofilowych oraz degranulacji mastocytów. Dzięki temu donosowe GKS jako jedyne leki stosowane w leczeniu ANN wpływają zarówno na wczesną, jak i późną fazę reakcji alergicznej [6–8].

Dlatego zgodnie z zaleceniami zawartymi w Polskich Standardach Leczenia Nieżytów Nosa [2] w każdym przewlekłym nieżycie nosa oraz w okresowym nieżycie nosa o przebiegu umiarkowanym i ciężkim podstawą leczenia powinny być donosowe glikokortykosteroidy.

Pełne działanie donosowych GKS odczuwane jest przez chorych po kilku dniach ich stosowania, dlatego w początkowym okresie leczenia należy równocześnie zastosować leki zmniejszające obrzęk błony śluzowej nosa (miejscowo lub ogólnie) oraz leki przeciwhistaminowe (donosowo lub doustnie). Z tego samego powodu należy rozważyć podchodzić do przerywania terapii donosowymi glikokortykosteroidami, szczególnie w okresie występowania objawów niedrożności nosa. Nieleczony lub nieprawidłowo leczony ANN prowadzi do wielu powikłań (ryc. 3). Kluczowa w powstawaniu powikłań wydaje się niedrożność przewodów nosowych, ujście zatok i trąbek słuchowych.

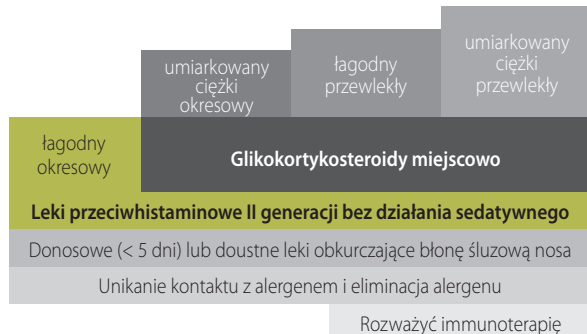
Dlatego tak ważne jest nie tylko usuwanie objawów: kichania, świądu nosa i wydzieliny, lecz także działanie przeciwzapalne zmniejszające obrzęk

Rycina 3. Powikłania ANN [3].



małżowin nosowych. Schemat leczenia alergicznego nieżytu nosa przedstawia rycina 4.

Rycina 4. Schemat leczenia ANN wg ARIA.



Leczenie ostrego zapalenia błony śluzowej nosa i zatok przynosowych

Leczenie ostrego zapalenia błony śluzowej nosa i zatok przynosowych jest ściśle związane ze stopniem nasilenia dolegliwości określonym na podstawie skali VAS (ryc. 2).

Chorzy z OZZP o przebiegu łagodnym (0–3 pkt w skali 10-stopniowej) powinni być leczeni lekami objawowymi. U chorych z objawami umiarkowanymi (3–7 pkt) oprócz leczenia objawowego należy zastosować donosowy glikokortykosteroid. U chorych z nasilonymi objawami chorobowymi (od 7 do 10 pkt), czyli w OZZP o przebiegu ciężkim, zaleca się rozważenie antybiotykoterapii doustnie oraz zastosowanie donosowego glikokortykosteroidu nowej generacji, którego zadaniem jest zmniejszenie nasilenia procesu zapalnego i obrzęku w obrębie błony śluzowej jamy nosa i zatok przynosowych. Brak poprawy w ciągu 14 dni wymaga skierowania chorego na konsultację laryngologiczną [1].

Z uwagi na to, że OZZP we wstępnej fazie wywołane jest przede wszystkim przez wirusy, a zakażenie bakteryjne jest następstwem wirusowego jedynie w 0,5 do 2% przypadków [9], rozumiałe jest, iż należy poszukiwać innych niż antybiotykoterapia metod leczenia. Najsilniejszy efekt przeciwzapalny uzyskujemy po zastosowaniu miejscowo na błonę śluzową nosa glikokortykosteroidu. Mechanizm działania glikokortykosteroidów w infekcjach błony śluzowej nosa i zatok jest wielokierunkowy. Działanie przeciwzapalne prowadzi do zmniejszenia obrzęku błony śluzowej nosa, co ma olbrzymie znaczenie dla prawidłowego drenażu jamy zatok przynosowych [1, 2, 7–11]. Inny ważny mechanizm działania glikokortykosteroidów to wpływ na regenerację błony śluzowej nosa i przywracanie jej prawidłowej funkcji, szczególnie w zakresie odnowy komórek urzęsionych i odbudowy działania całego aparatu śluzowo-

-rzęskowego, odpowiedzialnego za transport śluzu, usuwanie zanieczyszczeń i drobnoustrojów [10]. Jedną z pierwszych prac w piśmiennictwie polskim wskazująca na korzystny efekt donosowych glikokortykosteroidów została wykonana przez zespół prof. Edwarda Zawiszy i opublikowana w „Terapii” w roku 2001 [11], a więc na sześć lat przed powstaniem dokumentu *European Position Paper on Rhinosinusitis and Nasal Polyps 2007* (EPOS 2007), w którym zalecono rutynowe stosowanie donosowych glikokortykosteroidów w leczeniu zapalenia zatok przynosowych.

Standardy leczenia chorób błony śluzowej nosa i zatok przynosowych pozwalają lekarzom POZ i lekarzom rodzinnym skutecznie pomagać chorym ze schorzeniami nosa i zatok przynosowych. W każdym przypadku powikłań lub wątpliwości związanych z występowaniem niepokojących objawów ze strony struktur anatomicznych sąsiadujących z zatokami przynosowymi lub też w przypadku braku poprawy po zastosowanym leczeniu chory jest kierowany do specjalisty laryngologa. Również brak poprawy po 14-dniowym leczeniu u chorych z OZZP wymaga konsultacji laryngologicznej.

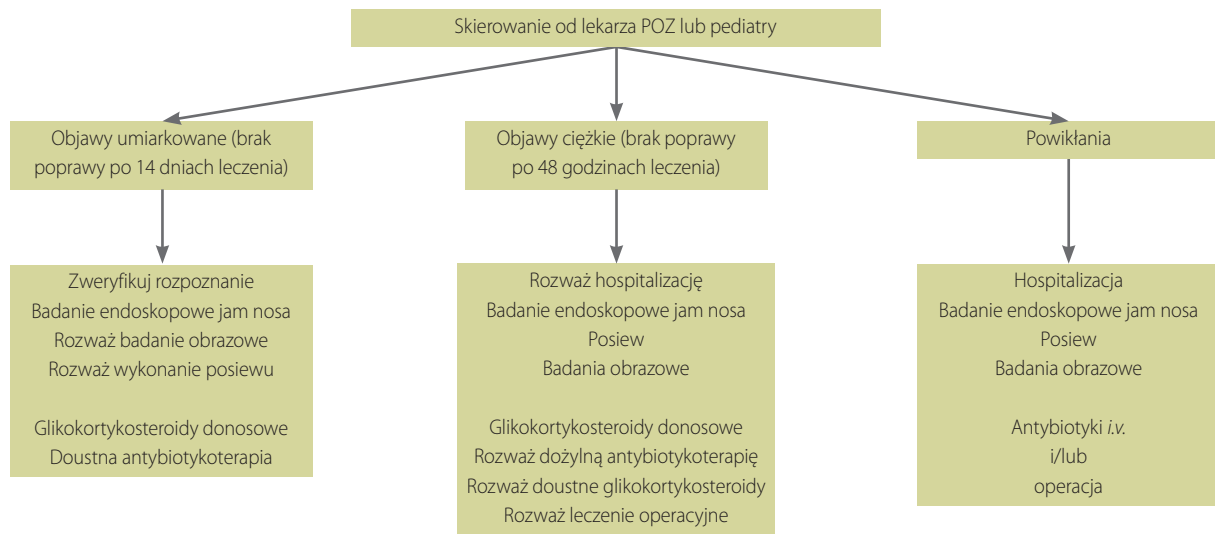
Leczenie OZZP – specjalista laryngolog

Diagnostyka chorego z objawami OZZP prowadzona przez lekarza laryngologa opiera się na dokładnym badaniu podmiotowym i badaniu laryngologicznym wraz z badaniem endoskopowym nosa i nosogardła (zalecane w dokumencie EPOS 2012) lub rynoskopowym. W przypadku gdy u chorego z umiarkowanym OZZP objawy utrzymują się ponad 14 dni pomimo leczenia (donosowym glikokortykosteroidem), niezbędne jest ponowne przeanalizowanie rozpoznania, wykonanie badania endoskopowego jamy nosa oraz włączenie doustnej antybiotykoterapii (ryc. 5).

Glikokortykosteroidy donosowe – efekt klasy

Nowoczesne preparaty glikokortykosteroidowe w postaci aerozoli donosowych charakteryzują się bardzo wysoką selektywnością w stosunku do receptora glikokortykosteroidowego, co pozwala na znaczne zmniejszenie jednorazowej dawki przy zachowaniu wysokiej skuteczności. Ich zaletą jest również wyjątkowo niska biodostępność, co z kolei przekłada się na bardzo wysoki profil bezpieczeństwa [7, 8]. Nowoczesne preparaty donosowe są dobrze tolerowane i można je stosować przewlekłe z uwagi na bardzo niską biodostępność (w przypadku nowoczesnych leków nawet poniżej 0,5%). Dotyczy to jednak wyłącznie najnowszych preparatów, tzn. propionianu i furoinianu flutykazonu oraz furoinianu mometazonu [7, 8]. Budesonid

Rycina 5. Leczenie ostrego zapalenia zatok przynosowych – schemat dla specjalisty laryngologa wg EPOS 2012.



przy podaniu donosowym osiąga 33-procentową biodostępność. Nowoczesne preparaty z uwagi na śladową biodostępność nie wykazują działań ogólnoustrojowych. Dlatego w przypadku propionianu i furoinianu flutkazonu oraz furoinianu mometazonu mówimy o efekcie klasy [12].

Piśmiennictwo:

1. Fokkens W.J., Lund V.J., Mullol J. et al.: EPOS 2012: European Position Paper on Rhinosinusitis and Nasal Polyps 2012. A summary for otorhinolaryngologists. *Rhinology* 2012; 50(1): 1-12.
2. Samoliński B., Arcimowicz M. (red.): Polskie Standardy Leczenia Nieżytów Nosa (PoSLeNN). *Alergologia Polska* 2013; SI.
3. Bousquet J., van Cauwenberge P., Khaltaev N.; Aria Workshop Group, World Health Organization: Allergic rhinitis and its impact on asthma. *J. Allergy Clin. Immunol.* 2001; 108: S147-334.
4. Bousquet J., Khaltaev N., Cruz A.A. et al.: Allergic Rhinitis and its Impact on Asthma (ARIA) 2008 Update. *Allergy* 2008; 63(suppl. 86): 8-160.
5. Brożek J.L., Bousquet J., Baena-Cagnani C.E. et al.: Allergic rhinitis and its impact on asthma (ARIA) guidelines: 2010 revision. *J. Allergy Clin. Immunol.* 2010; 126: 466-476.
6. Rapiejko P.: Alergiczny nieżyt nosa. W: *Alergologia – kompendium*. Pawliczak R. (red.). Termedia, Poznań 2013: 119-134.
7. Samoliński B., Nowicka A., Wojas O. et al.: Internasal glucocorticosteroids – not only in allergic rhinitis. *Otolaryngol. Pol.* 2014; 68(2): 51-64.

8. Rapiejko P., Jurkiewicz D.: Donosowe glikokortykosteroidy w leczeniu nieżytów nosa. *Terapia* 2014; 10: 27-35.
9. Hryniwicz W., Ozorowski T., Radzikowski A. et al.: Rekomendacje postępowania w pozaszpitalnych zakażeniach układu oddechowego 2010. Narodowy Instytut Zdrowia, Warszawa 2010.
10. Rapiejko P., Jurkiewicz D.: Zapalenie zatok przynosowych. *Terapia* 2011; 11-12(265): 31-40.
11. Rapiejko P., Zawisza E., Lipiec A., Modrzyński M.: Wspomaganie antybiotykoterapii zapalenia zatok przynosowych glikokortykosteroidem, pirośluzanem mometazonu, stosowanym donosowo. *Terapia* 2001; 3: 29-31.
12. Robeego L.M., Xatzipsaliti M., Borro L.M.: Paediatric rhinitis: position paper of the European Academy of Allergy and Clinical Immunology. *Allergy* 2013; 68(9): 1102-1116.

Adres do korespondencji:

dr n. med. Piotr Rapiejko

Klinika Otolaryngologii i Onkologii Laryngologicznej z Klinicznym Oddziałem Chirurgii Czaszkowo-Szczękowo-Twarzowej, Wojskowy Instytut Medyczny w Warszawie
04-141 Warszawa, ul. Szaserów 128
e-mail: piotr@rapiejko.pl

Konflikt interesów/Conflict of interests:

Nie występuje.

Finansowanie/Financial support:

Nie występuje.

Etyka/Ethics:

Treści przedstawione w artykule są zgodne z zasadami Deklaracji Helsińskiej, dyrektywami EU oraz ujednoliconymi wymaganiami dla czasopism biomedycznych.