



dr n. med. Paweł Onopiuk

Klinika Otolaryngologii,
Uniwersytet Medyczny
w Białymstoku



lek. Mateusz Pionka

Klinika Neurologii
z Pododdziałem Leczenia
Udaru Mózgu, Kliniczny Szpital
Wojewódzki nr 2
im. św. Jadwigi Królowej
w Rzeszowie

Zawroty głowy u seniorów – opis przypadku

Vertigo in seniors – a case report

Dr n. med. Paweł Onopiuk¹
Lek. Mateusz Pionka²

¹ Klinika Otolaryngologii, Uniwersytet Medyczny w Białymstoku
Kierownik Kliniki: prof. dr hab. n. med. Marek Rogowski

² Klinika Neurologii z Pododdziałem Leczenia Udaru Mózgu, Kliniczny Szpital Wojewódzki nr 2 im. św. Jadwigi Królowej w Rzeszowie
Kierownik Kliniki: prof. dr hab. n. med. Halina Bartosik-Psujek

WSTĘP

Coraz częściej słyszane określenie *starzenie się społeczeństwa* wiąże się z rosnącym obciążeniem systemów społecznych i zdrowotnych. Częste wizyty oraz zalecana diagnostyka nie tylko wymagają nakładów finansowych, ale także wydłużają kolejki do lekarzy i do badań specjalistycznych. Dolegliwością będącą jedną z najczęstszych przyczyn wizyt u lekarza są zawroty głowy. W codziennej praktyce spotykają się z nią lekarze podstawowej opieki zdrowotnej, ambulatoryjnej opieki specjalistycznej, jak i szpitali (głównie szpitalnych oddziałów ratunkowych). Zawroty głowy dotyczą 5–10% populacji ogólnej, przy czym ich częstość wzrasta z wiekiem i po 65. r.ż. osiąga aż 30% [1]. Zawroty głowy są powodem nawet 30% wizyt u lekarza, a także stanowią 2,5–4% przypadków rejestrowanych na SOR [2].

W populacji starszych pacjentów zawroty głowy stanowią znacznie poważniejszy problem niż w innych grupach wiekowych, ze względu na ryzyko upadków i wtórnych złamań, w szczególności złamania szyjki kości udowej. Dolegliwości mogą ponadto powodować ogólne osłabienie, zaburzenia lękowe i depresję, wycofanie z życia towarzyskiego i codziennej aktywności.

Zawroty głowy najogólniej można zdefiniować jako subiektywne zaburzenia percepcji przestrzeni. Jest to objaw niejednorodny, słabo zdefiniowany, wobec czego pacjenci wiele z odczuwanych dolegliwości mogą uogólniać jako zawroty głowy. Przyczyny tych zaburzeń mogą mieć szeroką etiologię: od uszkodzenia układu przedsionkowego,

STRESZCZENIE

Zawroty głowy u osób starszych są znacznie poważniejszym problemem niż w innych grupach wiekowych ze względu na zwiększone ryzyko upadków i wtórnych złamań. Ze względu na to, że zaburzenia te mają szeroką etiologię: od uszkodzenia układu przedsionkowego, poprzez zaburzenia sercowo-naczyniowe, metaboliczne, intoksykacje, uszkodzenie zarówno obwodowego, jak i ośrodkowego układu nerwowego, aż po dolegliwości psychogenne, w leczeniu osób starszych konieczne jest zidentyfikowanie pacjentów z poważnymi schorzeniami, wymagających pilnej diagnostyki i leczenia w warunkach szpitalnych. W pracy przedstawiono model diagnostyki i leczenia pacjenta z łagodnymi położeniowymi zawrotami głowy.

SŁOWA KLUCZOWE

betahistyna, łagodne położeniowe zawroty głowy, BPPV, seniorzy

poprzez zaburzenia sercowo-naczyniowe, metaboliczne, intoksykacje, uszkodzenie zarówno obwodowego, jak i ośrodkowego układu nerwowego, aż po dolegliwości psychogenne. Większość z nich nie stanowi bezpośredniego zagrożenia zdrowia i życia [3]. Dużym wyzwaniem jest więc zidentyfikowanie pacjentów z poważnymi schorzeniami wymagających pilnej diagnostyki i leczenia w warunkach szpitalnych. Ta grupa jest mniej liczna i stanowi, jak oceniono w jednym z badań, ok. 15% przypadków. Odpowiadają za nie głównie zaburzenia wodno-elektrolitowe (6%), incydenty naczyniowe w postaci przemijającego napadu niedokrwiennego (TIA, *transient ischaemic attack*), udaru niedokrwiennego mózgu (4%) oraz zaburzenia rytmu serca (3,2%) [3].

OPIS PRZYPADKU

61-letni pacjent zgłosił się do gabinetu z powodu zawrotów głowy. Twierdził, że dolegliwości pojawiły się miesiąc temu w nocy podczas wstawania z łóżka. Zgłaszał uczucie silnych wirowych zawrotów głowy trwających ok. 10 s. Objawy prowokowane były przez zmianę pozycji najczęściej podczas wstawania z łóżka, schyłania się lub odchylenia głowy do tyłu. Negował inne objawy. Podobne dolegliwości wystąpiły 6 lat wcześniej i ustąpiły samoistnie po 7 dniach.

Badanie otoskopowe nie wykazało nieprawidłowości. Nie stwierdzono oczopląsu spontanicznego ani ogniskowych objawów neurologicznych. Próba Romberga była prawidłowa. Następnie wykonano manewr Dix-Hallpike'a w następującym protokole:

1. Pacjent siada na kozetce (ryc. 1A).
2. Wezgielnie kozetki odchyłono do tyłu o 30 stopni.
3. W pozycji siedzącej odchyłono głowę pacjenta o 45 stopni – ocenie podlegał błędnie zgodny z kierunkiem skrętu (ryc. 1B).
4. Ułożono pacjenta na kozetce w pozycji leżącej z głową odchyloną do tyłu o 20–30 stopni (ryc. 1C).
5. Obserwowano ruchy gałek ocznych do 60 s.
6. Powrót do pozycji siedzącej z obserwacją ruchu gałek ocznych (ryc. 1F).
7. Manewr powtórzono z głową skrzyconą w drugą stronę.

Podczas wykonywania manewru na stronę lewą po blisko 5 s wystąpił silny oczopląs pionowo-obrotowy skierowany do góry

i w lewo z towarzyszącymi silnymi zawrotami głowy. Objawy trwały ok. 10 s. Podczas pionizacji nie obserwowano oczopląsu. Obraz kliniczny pozwolił rozpoznać łagodne położeniowe zawroty głowy z kanału tylnego lewego (BPPV, *benign paroxysmal positional vertigo*).

Błędnie składa się z woreczka, łagiewki oraz trzech kanałów półkolistych. W łagiewce i woreczku zlokalizowany jest receptor zbudowany z nabłonka zmysłowego pokrytego galaretowatą strukturą z zatopionymi w niej kryształkami węglanu wapnia – otolitami. Kanały półkoliste są zagiętymi tubami o kącie 240 stopni. Każdy kanał ma dwa końce, jeden z nabłonkiem zmysłowym (grzebień bańkowy) i drugi swobodnie otwarty do łagiewki umożliwiający ruch endolimfy.

Jeśli otolity uwolnią się z receptora łagiewki (np. pod wpływem urazu głowy), pływają swobodnie w jej obrębie i w określonych pozycjach głowy mogą przedostać się do kanału półkolistego. Ruch otolitów w kanale powoduje krótkie zawroty głowy związane ze zmianą jej położenia ze współlistniejącym charakterystycznym oczopląsem.

Częstotliwość występowania łagodnych położeniowych zawrotów głowy ocenia się na poziomie 17–42% u wszystkich pacjentów z zawrotami głowy [4, 5]. Ryzyko występowania BPPV w ciągu roku u seniorów jest aż 7 razy wyższe niż w grupie wiekowej 18–39 lat [6]. Dodatkowo w grupie seniorów ze stwierdzonym BPPV ryzyko upadku wynosi nawet 78% [7].

Celem terapii jest usunięcie otolitów z kanału z powrotem do łagiewki. Wymaga to zastosowania odpowiednich manewrów repozycyjnych. Rodzaj ćwiczeń zależy od zajętego kanału. W naszym przypadku zastosowaliśmy manewry Epleya na stronę lewą w następującym protokole:

1. Pacjent siada na kozetce (ryc. 1A).
2. W pozycji siedzącej odchyłono głowę pacjenta o 45 stopni (ryc. 1B).
3. Ułożono pacjenta na kozetce w pozycji leżącej z głową odchyloną do tyłu o 20–30 stopni w stronę lewą – pozycję utrzymano przez 60 s (ryc. 1C).
4. Odchyłono odgiętą głowę pacjenta o 90 stopni w prawo (pozycja jest taka sama jak w manewrze Dix-Hallpike'a na stronę prawą) – pozycję utrzymano przez 60 s (ryc. 1D).
5. Zalecono pacjentowi przekręcenie się na prawy bok i odchyłono jego głowę o kolejne 90 stopni w prawo (dla ułatwienia

ABSTRACT

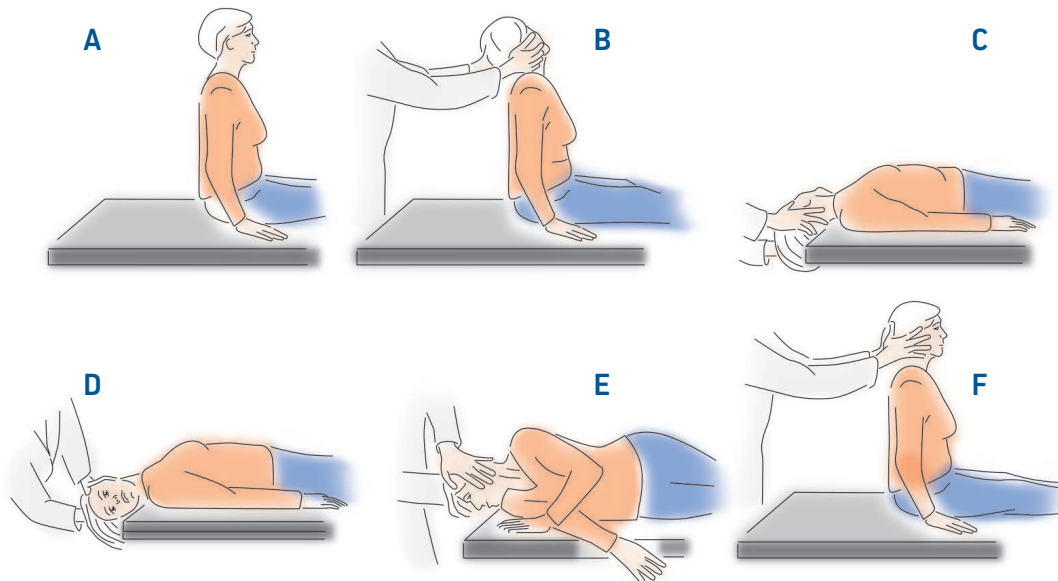
In the elderly vertigo is a more serious problem than in other age groups because of the increased risk of falls and secondary fractures, especially of the femoral neck. Vertigo has wide etiology (from damage to the vestibular system, through cardiovascular and metabolic disorders, intoxication, damage to both the peripheral and central nervous system to psychogenic ailments), so in the treatment of the elderly it is necessary to identify patients with serious illnesses requiring urgent diagnosis and treatment in a hospital. The paper presents a diagnostic and treatment of a senior with benign paroxysmal positional vertigo.

KEY WORDS

betahistine, benign paroxysmal positional vertigo, vertigo, dizziness, BPPV

RYCINA 1

Manewry Dix-Hallpike'a i Epleya.



boczna powierzchnia nosa po stronie prawej powinna dotykać kozetki) – pozycję utrzymano przez 60 s (ryc. 1E).

6. Asekurując chorego, zalecono powrót do pozycji siedzącej z nogami spuszczoneymi na prawą stronę kozetki (ryc. 1F).

W domu zalecono pacjentowi wykonywanie manewrów rano i wieczorem po dwie serie do czasu całkowitego ustąpienia dolegliwości. Nierzadko zdarza się, że po manewrze wykonanym w gabinecie objawy całkowicie ustępują. Zgodnie z anatomią otolity po skutecznym manewrze przemieszczają się do łagiewki. Pacjenci nierzadko, nawet po skutecznych ćwiczeniach, zgłaszają uczucie pływania, kołysania bądź lekkich zawrotów głowy występujących podczas ruchu – w terminologii angielskiej zwanych residual dizziness. Pomimo kilku hipotez uczeni nie są zgodni co do przyczyn tych dolegliwości. Zawroty głowy ustępują najczęściej między 2. a 20. dniem, lecz w niektórych przypadkach mogą trwać nawet kilka miesięcy. Leczeniem z wyboru jest codzienna aktywność ruchowa oraz betahistyna w dawce 24 mg 2 razy dziennie przez 3 miesiące [8].

Betahistyna to lek działający wspomagająco w rehabilitacji pacjenta z zawrotami głowy. Jest stosowana z sukcesem od ok. 50 lat i pozostaje najczęściej wybieranym lekiem w krajach europejskich [9]. Mechanizm działania substancji nie został do końca wyjaśniony, jednak udowodniono, że przyspiesza kompensację ośrodkową w schorzeniach obwodowych [10].

Pacjenci stosujący betahistynę 2 razy dziennie w dawce 24 mg w połączeniu z manewrem Epleya uzyskiwali szybszą redukcję dolegliwości niż chorzy stosujący sam manewr Epleya i grupa stosująca manewry w połączeniu z placebo [11].

W randomizowanych badaniach i metaanalizach osiągnęto lepszy efekt terapeutyczny podczas stosowania betahistyny przez 3 miesiące w porównaniu z krótszymi terapiami trwającymi tydzień lub miesiąc [10, 12].

Profil działania leku jest bezpieczny, a działania niepożądane łagodne. W przypadku nietolerancji leku, astmy lub choroby wrzodowej leczenie należy rozpocząć od mniejszych dawek i zwiększać je systematycznie co tydzień do osiągnięcia pełnej dawki po blisko 3 tygodniach.

PYTANIA I ODPOWIEDZI

Czy na podstawie wywiadu można rozpoznać BPPV?

Laryngolog: Napadowe zawroty głowy, o krótkim czasie trwania, związane ze zmianą pozycji ciała, bez innych objawów towarzyszących (zatkanie ucha, szum uszny, bóle głowy, nadwrażliwość na światło i dźwięki) są charakterystyczne dla BPPV. Jednak ostateczne rozpoznanie możemy ustalić tylko na podstawie manewrów diagnostycznych, w których obserwujemy charakterystyczny oczopląs.

Neurolog: Dokładny wywiad może nam bardzo pomóc zarówno postawić prawidłową diagnozę, jak i włączyć odpowiednie leczenie. Należy w nim uwzględnić sytuacje, w których zawroty głowy się pojawiają, wywiad zażywanych leków (np. karbamazepina), używki, czynniki ryzyka sercowo-zatorowego. Jeżeli wywiad sugeruje BPPV, należy wykonać manewry diagnostyczne i przy potwierdzeniu choroby – manewry lecznicze. Jest to o tyle istotne, że pozwala wskazać przyczynę obwodową o dobrym rokowaniu, a co za tym idzie – wykluczyć zagrażającą

zdrowiu przyczynę dolegliwości bez konieczności przeprowadzenia dodatkowych badań laboratoryjnych czy obrazowych. Leczenie BPPV nie wymaga żadnego specjalistycznego sprzętu i skuteczność terapii jest udowodniona. W przypadku manewru Epleya wynosi 70% w pierwszej i niemal 100% w kolejnych próbach terapeutycznych [1].

Nie czuję się komfortowo, wykonując manewry diagnostyczne. Czy mogę zastosować inne leczenie?

Laryngolog: Nie ma innego sposobu leczenia niż manewry repozycyjne, jednak objawy BPPV w przypadku najczęstszego wariantu (kanał tylny) mogą ustąpić samoistnie w ponad 50% przypadków. Te osoby również mogą prezentować rezidualne zawroty głowy, które wymagają aktywności ruchowej. Jeśli macie Państwo obawę przed samodzielnym wykonywaniem manewrów, proszę skierować pacjenta do poradni laryngologicznej oraz włączyć do leczenia betahistynę w dawce 24 mg 2 razy dziennie przez 3 miesiące.

Czy ograniczenia w ruchomości kręgosłupa szyjnego są przeciwwskazaniem do wykonania manewrów?

Laryngolog: Zdarza się, że mamy obiekcje przed przeprowadzeniem manewrów, gdyż pacjent ma silne zwyrodnienie odcinka szyjnego kręgosłupa, jest po operacji kręgosłupa. Proszę u pacjenta w pozycji siedzącej zastosować prosty manewr – zalecić lekki skręt głowy w bok i odgięcie jej do tyłu. W taki sposób oszacujecie Państwo, czy pacjent ma fizyczną możliwość wykonania manewru – jeśli nie, zaniechajcie jego wykonania i skierujcie pacjenta do otorynolaryngologa lub ośrodka zajmującego się diagnostyką zawrotów głowy. Czy ograniczenia w ruchomości kręgosłupa szyjnego są przeciwwskazaniem do wykonania manewrów?

Neurolog: W zależności od stopnia tego ograniczenia ruchomości. Jeżeli zakres ruchu podczas badania ruchomości czynnej jest podobny do tego, jaki będzie wykonywany podczas manewrów, manewry są możliwe do wykonania.

Czy BPPV mogą dotyczyć każdego kanału półkolistego?

Laryngolog: Chciałbym zaznaczyć, że typowy wariant BPPV z kanału tylnego odpowiada za 80% wszystkich przypadków schorzenia [13]. Diagnostyka i leczenie pozostałych wariantów wykraczają poza ramy tego opracowania, jednak schemat diagnostyczny jest zawsze taki sam – zastosuj odpowiedni manewr diagnostyczny, obserwuj wystąpienie oczopląsu, zastosuj odpowiedni manewr leczniczy.

Jaką diagnostykę wykonać w POZ?

Laryngolog: Podstawą jest ocena otoskopowa – zawroty głowy i stan zapalny ucha środkowego sugerują podrażnienie ucha wewnętrznego – pacjenta należy skierować do szpitala. Jeśli

nie stwierdzimy stanu zapalnego, powinno się ocenić obecność oczopląsu spontanicznego. Obecność charakterystycznego oczopląsu poziomego sugeruje podrażnienie błędnika i wymaga skierowania pacjenta do szpitala. Proszę zwrócić uwagę, że spontanicznemu oczopląsowi bardzo często towarzyszą silne zawroty głowy, nudności i wymioty. Jeśli w badaniu otoskopia jest prawidłowa i nie stwierdzamy oczopląsu spontanicznego, a wywiad sugeruje napadowe zawroty głowy, przy zmianach pozycji ciała należy zastosować wspomniane powyżej manewry i włączyć betahistynę. W pozostałych przypadkach pacjent wymaga pogłębienia diagnostyki w poradni laryngologicznej.

Neurolog: Z punktu widzenia neurologa najważniejsze w POZ wydaje się wyodrębnienie z grupy pacjentów z nagłymi zawrotami głowy chorych mogących być w ostrym okresie udaru niedokrwiennego mózgu. Należy zwrócić uwagę na obecność innych objawów uszkodzenia układu nerwowego, takich jak: ataksja kończyn i tułowia, zaburzenia mowy czy nagły niedosłuch jednostronny. Ich brak przy zawrotach głowy niestety nie wyklucza ostrego udaru mózgu. Również badania obrazowe, które można wykonać w warunkach szpitalnych, nie dają w pierwszej fazie jednoznacznej odpowiedzi (nawet MRI głowy w pierwszych 24–48 h u ok. 12% pacjentów może nie wykazać ogniska niedokrwiennego w strukturach tylnej jamy czaszki [14]). W takich sytuacjach kluczowe jest badanie z uwzględnieniem trzystopniowego testu HINTS (*Head Impulse Nystagmus – Test of Skew*) – niekiedy uzupełnione o ocenę nagłego jednostronnego niedosłuchu (HINTS plus). Test ten, polegający na ocenie oczopląsu, testu pchnięcia głową oraz ocenie występowania skośnego odchylenia gałek ocznych, wykazuje skuteczność większą niż rezonans magnetyczny przy rozpoznaniu ostrego udaru niedokrwiennego u pacjentów z izolowanymi zawrotami głowy we wczesnym okresie [15]. Należy przy tym pamiętać o ograniczeniach czasowych leczenia swoistego udaru niedokrwiennego mózgu i pacjentów z jego podejrzeniem niezwłocznie kierować do szpitala.

W jakim trybie skierować pacjenta do poradni specjalistycznej?

Laryngolog: W trybie pilnym, jeśli dolegliwości uniemożliwiają codzienne funkcjonowanie i obniżają jakość życia. Jeśli są: napadowe, trwają do kilku godzin, występują 1–2 razy w roku i obecnie pacjent nie zgłasza dolegliwości, sugeruję diagnostykę w trybie planowym.

Neurolog: Typowy wywiad łagodnych położeńowych zawrotów głowy i brak innych objawów ogniskowego uszkodzenia OUN, a także ich nasilenie pozwalające na codzienne funkcjonowanie sugerują diagnostykę w trybie planowym.

Jakie są czerwone flagi zawrotów głowy?

Laryngolog: Zawroty głowy z towarzyszącą głuchotą mogą sugerować udar w zakresie unaczynienia tętnic kręgowo-pod-

stawnych i ich odgałęzień. Pacjent z zaburzeniami równowagi i głuchotą ucha wymaga kompleksowej oceny w warunkach szpitalnych. Pozostałe najczęstsze przyczyny zawrotów głowy pochodzenia błędnikowego (poza bakteryjnym stanem zapalnym!), mimo że są nieprzyjemne i obniżają jakość życia, nie stanowią jego bezpośredniego zagrożenia.

Neurolog: Obecność nagłego jednostronnego niedosłuchu, objawy ogniskowego uszkodzenia OUN (np. ataksja, niedowład, zaburzenia mowy, uszkodzenie nerwów czaszkowych) czy zaburzenia świadomości sugerują konieczność diagnostyki szpitalnej w trybie pilnym.

PODSUMOWANIE

Zawroty głowy to częsty problem codziennej praktyki lekarskiej, którego leczenie wymaga przede wszystkim dokładnego zebrań wywiadu i wykonania badania przedmiotowego. Wbrew obiegowym opiniom u wielu Pacjentów diagnostyka i leczenie mogą być sprawnie i szybko przeprowadzone w warunkach ambulatoryjnych. Łagodne położeniowe zawroty głowy są szczególnie problemem u osób starszych, gdyż oprócz dyskomfortu mogą prowadzić do upadków i obniżenia jakości życia. Dlatego tak ważne jest właściwe rozpoznanie i leczenie.

Adres do korespondencji

dr n. med. Paweł Onopiuk
Klinika Otolaryngologii, Uniwersytet Medyczny w Białymstoku
15-276 Białystok, ul. M. Skłodowskiej-Curie 24A

Piśmiennictwo

- Colledge NR, Wilson JA, Macintyre CC, MacLennan WJ. The prevalence and characteristics of dizziness in an elderly community. *Age Ageing*. 1994; 23(2): 117-20.
- Hilton MP, Pindr DK. The Epley (canalith repositioning) manoeuvre for benign paroxysmal positional vertigo. *Cochrane Database Syst Rev*. 2014(12): CD003162. <http://doi.org/10.1002/14651858.CD003162.pub3>.
- Newman-Toker DE, Hsieh YH, Camargo CA Jr et al. Spectrum of dizziness visits to US emergency departments: cross-sectional analysis from a nationally representative sample. *Mayo Clin Proc*. 2008; 83(7): 765-75. <http://doi.org/10.4065/83.7.765>.
- Neuhauser HK. Epidemiology of vertigo. *Curr Opin Neurol*. 2007; 20: 40-6.
- Bhattacharyya N, Gubbels SP, Schwartz SR et al. Clinical Practice Guideline: Benign Paroxysmal Positional Vertigo (update). *Otol. Head Neck Surg*. 2017; 156(3): 1-47.
- von Brevern M et al. Epidemiology of benign paroxysmal positional vertigo: a population based study *Journal of Neurology, Neurosurgery & Psychiatry*. 2007; 78: 710-5.
- Oghalai JS, Manolidis S, Barth JL et al. Unrecognized benign paroxysmal positional vertigo in elderly patients. *Otolaryngol Head Neck Surg*. 2000; 122: 630-4.
- Seok JI, Lee HM, Yoo JH et al. Residual dizziness after successful repositioning treatment in patients with benign paroxysmal positional vertigo. *J Clin Neurol*. 2008; 4: 107-10. <http://doi.org/10.3988/jcn.2008.4.3.107>.
- Gbahou F. Effects of betahistine at histamine H3 receptors: mixed inverse agonism/agonism in vitro and partial inverse agonism in vivo. *J Pharmacol Exp Ther*. 2010; 334: 945-54.
- Ramos Alcocer R. Use of betahistine in the treatment of peripheral vertigo. *Acta Otolaryngol*. 2015; 135(12): 1205--11. <http://doi.org/10.3109/00016489.2015.1072873>. Epub 2015 Aug 6.
- Guneri EA. The effects of betahistine in addition to Epley maneuver in posterior canal benign paroxysmal positional vertigo. *Otolaryngol Head Neck Surg*. 2012; 146: 104-8.
- Benecke H Pérez-Garrigues H, Bin Sidek D et al.; OSVaLD investigators. Effects of betahistine on patient-reported outcomes in routine practice in patients with vestibular vertigo and appraisal of tolerability: experience in the OSVaLD study. *Int Tinnitus J*. 2010; 16(1): 14-24.
- Swain S, Behera ICh, Das A et al. Prevalence of Benign Paroxysmal Positional Vertigo: Our experiences at a tertiary care hospital of India. <http://doi.org/10.21608/ejentas.2018.5246.1040>.
- Błażejewska-Hyżorek B. Ostry zespół przedsionkowy – czy to udar? Badanie przy łóżku chorego kluczem do rozpoznania. *Otorynolaryngologia*. 2014; 13(1): 12-6.
- Wiącek M, Sadza I, Bartosik-Psujek H. Diagnostyka zawrotów głowy w warunkach szpitalnego oddziału ratunkowego. *Pol Przegl Neurol*. 2018; 14(4): 209-21.