

# Dystrofia śródbłonkowa Fuchsa – aktualne poglądy na patofizjologię i leczenie choroby

*Fuchs dystrophy: insight into disease pathophysiology and treatment*

**Anna Micińska<sup>1</sup>, Anna Nowińska<sup>1,2</sup>, Adam Sendeci<sup>1</sup>,  
Edward Wylęgała<sup>1,2</sup>**

<sup>1</sup>Katedra i Oddział Kliniczny Okulistyki, Wydział Nauk Medycznych w Zabrze, Śląski Uniwersytet Medyczny w Katowicach  
Kierownik: prof. dr hab. n. med. Edward Wylęgała

<sup>2</sup>Oddział Okulistyczny, Okręgowy Szpital Kolejowy w Katowicach z Pododdziałem Okulistyki Dziecięcej  
Kierownik: prof. dr hab. n. med. Edward Wylęgała



## NAJWAŻNIEJSZE

Celem pracy jest przedstawienie i omówienie klinicznych, genetycznych, patofizjologicznych, terapeutycznych i diagnostycznych aspektów dystrofii Fuchsa.

## HIGHLIGHTS

The aim of this review is to present and discuss clinical, genetic, pathophysiological, diagnostic and therapeutic aspects of this common corneal dystrophy.

## STRESZCZENIE

Dystrofia śródbłonkowa rogówki Fuchsa (FECD) jest obustronną, postępującą chorobą dotyczącą komórek śródbłonka rogówki. Powoduje stopniową utratę komórek śródbłonka, doprowadzając do obrzęku istoty właściwej i nabłonka rogówki, a w konsekwencji do pogorszenia jakości widzenia, ostrości wzroku i dolegliwości bólowych oczu. Dystrofia została po raz pierwszy opisana i udokumentowana ponad 100 lat temu, w 1910 r., przez wiedeńskiego okulistę Ernsta Fuchsa na przykładzie 13 pacjentów z obustronnym centralnym zmętnieniem rogówki. Od tego czasu nastąpił daleko idący postęp w zakresie znajomości patogenezы, czynników etiologicznych wywołujących chorobę oraz rozwój metod diagnostycznych i terapeutycznych. Wciąż jednak pozostaje wiele pytań, na które dotychczas nie udzielono jednoznacznej odpowiedzi, zwłaszcza w zakresie uwarunkowań genetycznych i molekularnych patomechanizmów FECD. Celem artykułu poglądowego jest przedstawienie i omówienie klinicznych, genetycznych, patofizjologicznych, diagnostycznych i terapeutycznych aspektów dystrofii Fuchsa. Artykuł koncentruje się również na innowacyjnych metodach diagnostyki obrazowej, w tym na optycznej koherentnej tomografii wysokiej rozdzielczości. Przedstawiono także metody leczenia chirurgicznego oraz nowe, małoinwazyjne techniki, takie jak DWEK – technika descemetoreksji bez wykonywania następczego przeszczepienia czy leczenie z wykorzystaniem inhibitora kinazy Rho (ROCK).

**Słowa kluczowe:** dystrofia śródbłonkowa Fuchsa, dystrofia rogówki, przeszczep warstwowy, przeszczep rogówki, rogówka

## ABSTRACT

Fuchs endothelial corneal dystrophy (FECD) is a bilateral, progressive disease originating in corneal endothelial cells. Fuchs endothelial corneal dystrophy slowly progresses, causing endothelial cell loss, subsequent corneal stromal and epithelial edema, leading to visual acuity impairment and ocular pain. Fuchs endothelial corneal dystrophy was first documented more than a hundred years ago – in 1910, when Viennese ophthalmologist Ernst Fuchs reported 13 elderly patients with bilateral central clouding. Since then, there have been a far-reaching progress in terms of pathogenesis, knowledge of etiological factors, as well as progress in diagnosis and treatment. Despite that, there are still many questions remaining unanswered, especially in the field of the genetic basis of FECD and the molecular pathomechanisms. The aim of this review is to present and discuss clinical, genetic, pathophysiological, diagnostic and therapeutic aspects of this common corneal dystrophy. The article also focuses on innovative methods of imaging including high-resolution optical coherence tomography. Moreover, we highlight and discuss the development of traditional surgical treatment options and new minimally invasive techniques such as descemetorhexis without endothelial keratoplasty (DWEK) and Rho-associated kinase inhibitor (ROCK inhibitors) eye drops.

**Key words:** Fuchs endothelial corneal dystrophy, corneal dystrophy, endothelial keratoplasty, corneal transplant, cornea

## WSTĘP

Dystrofia śródbłonkowa Fuchsa (*Fuchs endothelial corneal dystrophy*) to rodzaj dystrofii rogówki charakteryzującej się postępującą utratą komórek śródbłonka, pogrubieniem błony Descemeta oraz formowaniem depozytów macierzy pozakomórkowej błony Descemeta w formie *cornea guttata*. Postępujące zmiany doprowadzają do obrzęku istoty właściwej, następnie powodują powstawanie śród- i podnabłonkowych pęcherzy (keratopatia pęcherzowa) oraz włóknienia podnabłonkowego z powierzchowną waskularyzacją rogówki [1].

Choroba występuje w dwóch głównych formach klinicznych:

- dystrofia Fuchsa o wczesnym początku (*early-onset FECD*) w pierwszej dekadzie życia, dotykająca w równym odsetku obie płcie i stanowiąca bardzo rzadką postać choroby
- dystrofia Fuchsa o późnym początku, diagnozowana najczęściej w 5. dekadzie życia i występująca częściej u kobiet [2, 3].

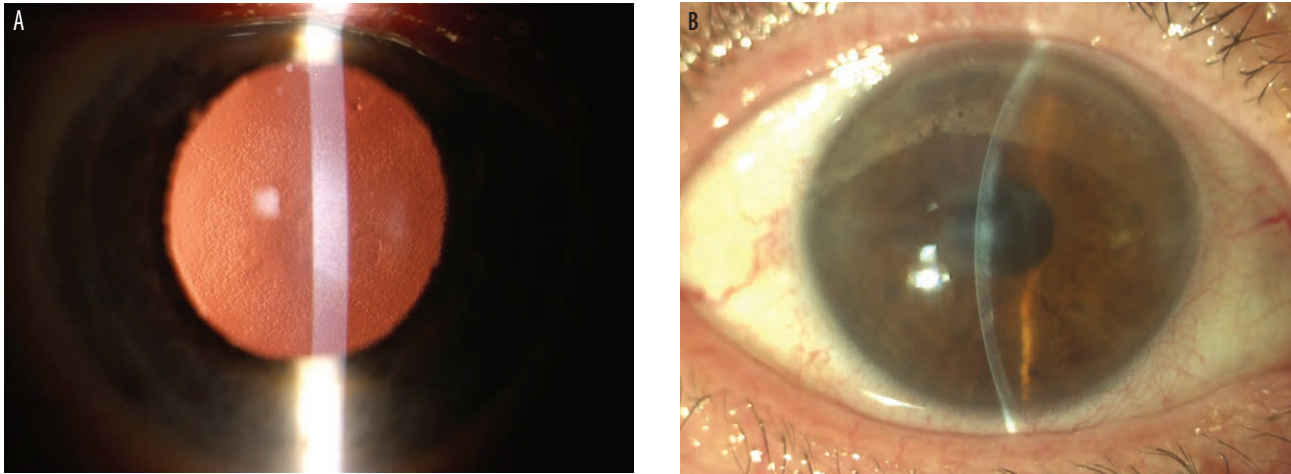
FECD dotyczy średnio 4% populacji po 40. r.ż., ale występuje zmienność geograficzna w odniesieniu do częstości występowania. Rzadziej dotyka populacji azjatyckiej [4]. Stwierdzono, że w USA choruje 4% populacji osób powyżej 40. r.ż., a w Islandii 9% populacji powyżej 55. r.ż. [5–7]. W początkowym stadium choroby w obrębie błony Descemeta i komórek śródbłonka dochodzi do formowania

zmian typu *guttae* w części centralnej rogówki. Wraz z progresją choroby zwiększa się rozległość tych zmian. Zmniejszenie gęstości komórek śródbłonka powoduje obrzęk istoty właściwej rogówki i w konsekwencji jej niedotlenienie, tworzenie pęcherzy śród- i podnabłonkowych. W zaawansowanej formie dystrofia doprowadza do zmętnienia rogówki, zmian włóknistych oraz zaburzeń unerwienia. Zaawansowana postać obrzękowa predysponuje również do infekcji rogówki, co przedstawiają ryciny 1A i 1B [8]. Uważa się, że postępujący obrzęk rogówki jest spowodowany wadą lub utratą pomp sodowo-potasowych odpowiedzialnych za odprowadzanie nadmiaru płynu z macierzy rogówki oraz stanowiących barierę do jego wnikania [2, 3, 9]. Niesprawnie działające pompy sodowo-potasowe wydają się mieć większy udział w progresji choroby niż utrata centralnych komórek śródbłonka [9, 10].

Dystrofia Fuchsa obecnie leczona jest chirurgicznie. To jedno z głównych wskazań do wykonania przeszczepienia rogówki. Wykonanie przeszczepienia warstwowego tylnego różnymi technikami: DSEK (*Descemet's stripping endothelial keratoplasty*), DSAEK (*Descemet's stripping automated endothelial keratoplasty*), DMEK (*Descemet membrane endothelial keratoplasty*), stanowi podstawową metodę leczenia (ryc. 2). Nowe techniki leczenia obejmują zastosowanie wszczepów wolnych komórek śródbłonka, trwają także prace nad wprowadzeniem leczenia opartego na terapii genowej [11–14].

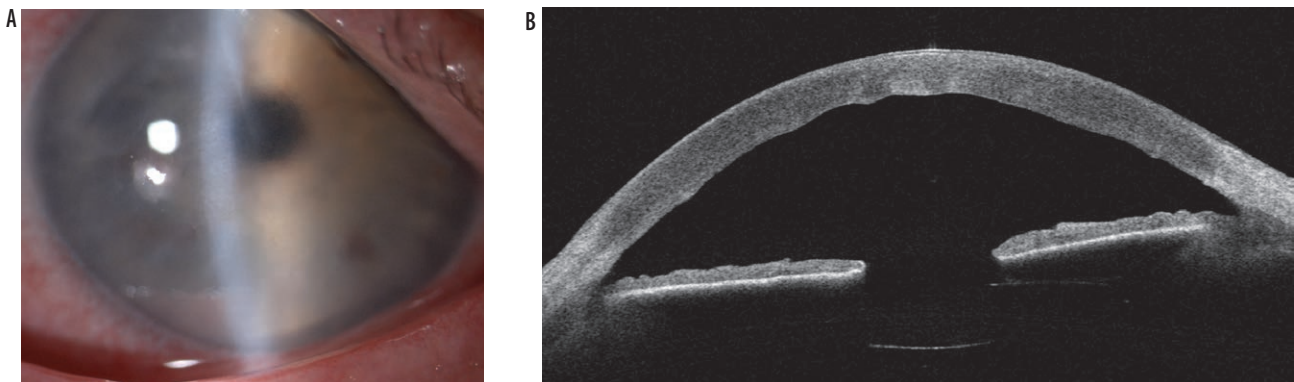
RYCINA 1

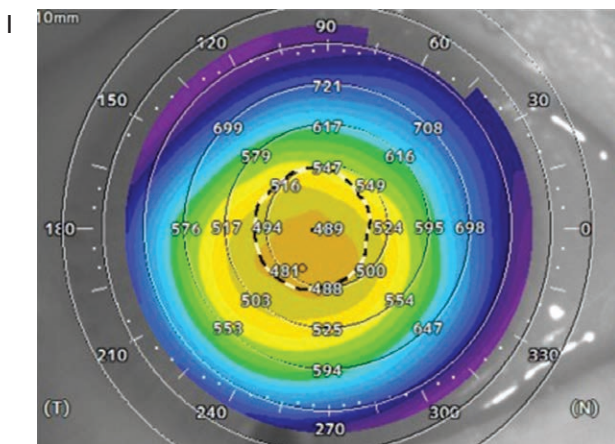
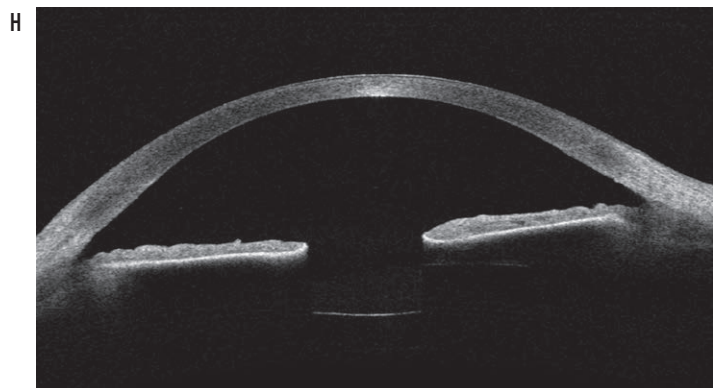
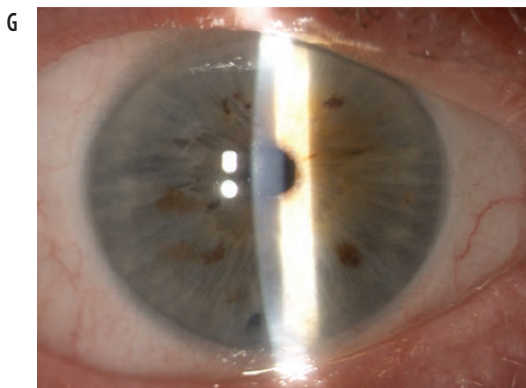
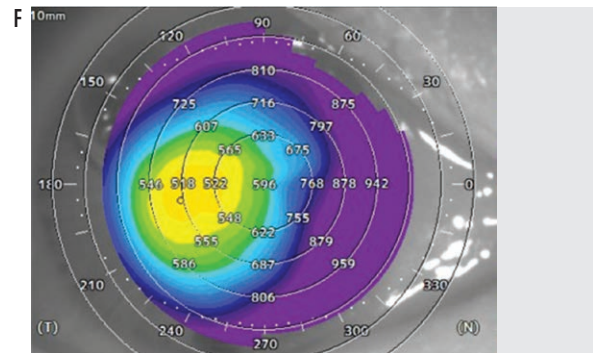
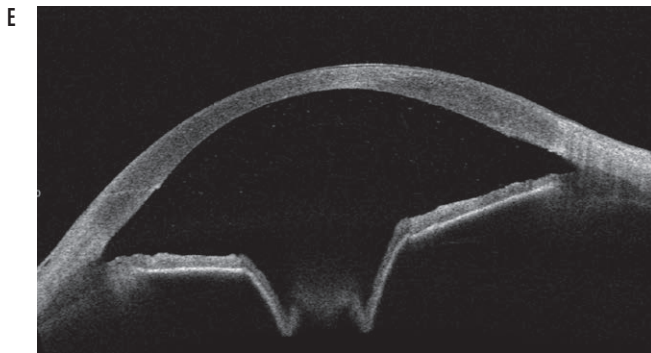
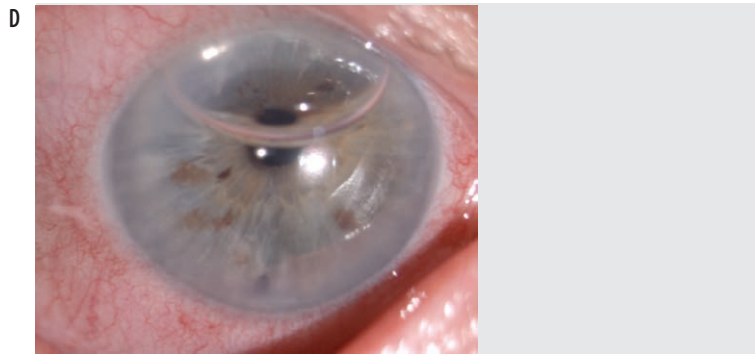
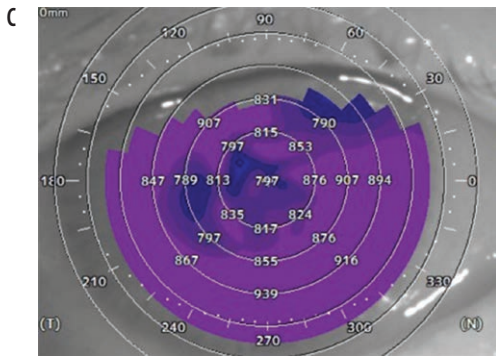
A. Dystrofia śródbłonkowa Fuchsa – stopień 4. według klasyfikacji Krachmera, stopień 2. według klasyfikacji klinicznej. Zdjęcie oka pacjenta wykonane w technice retroiluminacji (powiększenie 16-krotne). Widoczny centralny obszar *cornea guttata* o rozległości ok. 5 mm, bez towarzyszącego obrzęku rogówki. B. Dystrofia śródbłonkowa Fuchsa – stopień 6. według klasyfikacji Krachmera, stopień 3. według klasyfikacji klinicznej. Zdjęcie oka pacjenta (powiększenie 16-krotne). Widoczny obrzęk istoty właściwej rogówki, widoczne fałdy błony Descemeta oraz centralne przymglenie rogówki.



RYCINA 2

A. Zdjęcie oka pacjenta (powiększenie 16-krotne). Widoczny rozległy obrzęk istoty właściwej rogówki z przymgleniem oraz fałdem błony Descemeta. B. Skan przedniego odcinka oka SS OCT (*swept source optical coherence tomography*). Zwiększona grubość rogówki z hiperrefleksyjnymi zwłóknieniami miąższu i pofałdowaniem błony Descemeta. C. Mapa pachymetryczna SS OCT. Uogólnnione zwiększenie grubości rogówki z centralną grubością wynoszącą 797  $\mu\text{m}$ . D. Zdjęcie oka pacjenta (powiększenie 10-krotne) w 2. dobie po operacji przeszczepienia warstwowego rogówki wykonanego techniką DMEK. Przezroczysta rogówka, w komorze przedniej widoczny pęcherzyk powietrza wspomagający prawidłowe przyleganie płatek przeszczepu. E. Skan przedniego odcinka oka SS OCT w 2. dobie po operacji. Widoczne hiperrefleksyjna linia w obrębie rogówki odpowiadająca cięciu operacyjnemu, przyłożony płatek przeszczepu oraz cień optyczny na skutek obecności pęcherzyka powietrza w komorze przedniej. F. Mapa pachymetryczna SS OCT. Wykazano zmianę grubości rogówki po operacji, redukcja z początkowej centralnej grubości 797  $\mu\text{m}$  do 596  $\mu\text{m}$ , redukcja z obwodowej grubości 847  $\mu\text{m}$  do 546  $\mu\text{m}$ . G. Zdjęcie oka pacjenta miesiąc po operacji przeszczepienia warstwowego rogówki wykonanego techniką DMEK (powiększenie 10-krotne). Widoczna przezroczysta rogówka. H. Skan przedniego odcinka oka SS OCT miesiąc po operacji. Widoczne hiperrefleksyjne linie w obrębie rogówki odpowiadające cięciu operacyjnemu. Płatek przeszczepu błony Descemeta niewidoczny. Rzekomosoczewkowość. I. Mapa pachymetryczna SS OCT. Pomiar wykonany miesiąc po operacji DMEK. Wykazano zmianę grubości rogówki z początkowej centralnej grubości 797  $\mu\text{m}$  do 489  $\mu\text{m}$ , redukcja obwodowej grubości początkowej 847  $\mu\text{m}$  do finalnej 594  $\mu\text{m}$ .





Etiologia dystrofii śródłonkowej Fuchsa pozostaje niejasna, pomimo że w ostatnich latach opublikowano wiele prac dotyczących tego tematu. Badania uwzględniały podłoże zarówno genetyczne, jak i środowiskowe. Celem pracy jest przedstawienie dystrofii Fuchsa w świetle najnowszych doniesień i badań.

## UWARUNKOWANIA GENETYCZNE

Podłoże genetyczne dystrofii Fuchsa jest złożone i charakteryzuje się heterogennością, zmiennością ekspresji oraz niekompletną penetracją.

Gen, którego mutacje skorelowane są z wystąpieniem wczesnej postaci dystrofii Fuchsa, to *COL8A2* (*Collagen, Type VIII, Alpha-2*; 1p34.3) [15, 16]. Gen *COL8A2* koduje łańcuch alpha 2 kolagenu 8, białka będącego składnikiem strukturalnym macierzy zewnątrzkomórkowej, ale pełniącego też funkcję w różnicowaniu komórkowym [3]. Mutacje *COL8A2*: L450W (zamiana leucyny na tryptofan) i Q455K (zamiana glutaminy na lizynę), to mutacje typu zmiany sensu, skorelowane z wystąpieniem wczesnej postaci dystrofii Fuchsa. Mutacje tego genu wykazują zmienność rasową i geograficzną. Uważa się, na podstawie badań z zastosowaniem modelu mysiego FECD, że efektem mutacji *COL8A2* są zmiany termostabilności kolagenu, pojawianie się zmian typu *guttatae*, wewnątrzkomórkowe kumulowanie się białek i wywoływanie przyspieszonej apoptozy. Mutacja L450W odpowiada za masową kumulację białek wewnątrzkomórkowo, natomiast wiąże się z mniejszym nasileniem tworzenia się zmian typu *guttatae* oraz mniejszą utratą komórek śródłonka w porównaniu z mutacją Q455K. Mutacje genu *COL8A2* były opisywane również w dystrofii Fuchsa o późnym początku, jednak dotychczas nie udowodniono jednoznacznie, że są one odpowiedzialne za wystąpienie choroby. W różnych populacjach najczęściej stwierdzano trzy główne mutacje: R155Q (zmiana argininy na glutaminę), R304Q oraz R43H (zmiana argininy na histydynę), a także inne, opisywane rzadziej, wykazujące dużą zmienność lokalizacji w obrębie genu. Opisywane powyżej mutacje genu *COL8A2* stwierdzono również w zdrowej populacji, co ostatecznie podważyło związek mutacji genu *COL8A2* z dystrofią Fuchsa o późnym początku [16, 17]. Warto zaznaczyć, że morfologia zmian w dystrofii Fuchsa o wczesnym i późnym początku jest odmienna. Formacja zmian typu *guttatae* w dystrofii FECD o późnym początku postępuje również w innym tempie. W dystrofii FECD o wczesnym początku powstają nieregularne depozyty i mozaikowate ułożenie kolagenu typu COLA8A1 i COLA8A2 w warstwie tylnej błony Descemeta PNBL (*posterior non banded layer of DM*) oraz dochodzi do pogrubienia przedniej warstwy błony Descemeta ABL (*anterior banded layer*), co sugeruje powstanie zmian już w czasie prenatalnym. Inaczej w FECD o późnym początku, gdzie zmiany typu *guttatae*

tworzą się w związku z nadekspresją genów *CLU* i *TGFBI*. *CLU* jest genem białek – klasteryn, natomiast *TGFBI* – genem indukowanym przez transformujący czynnik wzrostu, który prowadzi do aktywacji adhezji kolagenu, integryn i fibronektyn w obrębie zmian typu *guttatae* [10, 18].

Poza mutacjami *COL8A2*, także mutacje genu *SLC4A11* (*Solute Carrier Family 4 Member 11*; 20p12) stwierdzane były w pojedynczych przypadkach chorych na dystrofię Fuchsa. *SLC4A11* to gen powiązany z dziedziczną dystrofią śródłonka (CHED, *congenital hereditary endothelial dystrophy*). Cechami wspólnymi dla obu jednostek chorobowych (FECD i CHED) są metaplasja śródłonka i zaburzenia w obrębie błony Descemeta. Gen jest odpowiedzialny za nieprawidłowe różnicowanie komórek macierzystych w grzebieniu nerwowym. Początkowo uważano, że koduje kotransporter sodowo-boranowy (NaBC1), jednak ostatnie badania wskazują, że ludzki gen *SLC4A11* nie koduje białka odpowiedzialnego za transport wodorowęglanów czy boranu. W 2015 r. stwierdzono, że *SLC4A11* jest odpowiedzialny za przepuszczalność dla jonów  $H^+$ , która jest aktywowana przez amoniak i względnie niezależna od jonów  $Na^+$ ,  $K^+$  lub  $Cl^-$  [10, 19–21]. Wykazano, że heterozygotyczne mutacje w genie *SLC4A11*, poza występowaniem w CHED, stwierdzane są również w FECD o późnym początku. Zmutowany gen *SLC4A11* jest również obecny w anemii sferocytowej i kwasicy cewkowej. Badanie nad powiązaniem mutacji genu *SLC4A11* i dystrofii Fuchsa w obrębie populacji chińskiej przeprowadzono w Singapurze i Hongkongu w 2008 r. Autorzy stwierdzili, że 5% chińskich pacjentów z FECD posiadało mutację tego genu, natomiast w grupie kontrolnej była ona nieobecna. Autorzy publikacji zasugerowali, że patofizjologia FECD związana jest z zaburzeniami błonowego transportera sodowo-boranowego odpowiedzialnego za wewnątrzkomórkową homeostazę płynów.

Nad tematem roli transportera kodowanego przez gen *SLC4A11* w obrębie komórek rogówki pochylił się w 2019 r. także Li i wsp., badający patofizjologię mutacji C386R (zamiana cysteiny na argininę) i R125H (zamiana argininy na histydynę) w CHED oraz V507I (zamiana waliny na izoleucynę) i W240S (zamiana tryptofanu na serynę) w FECD. Autorzy badali potencjał elektrofizjologiczny komórek oraz pH komórkowe przy wykorzystaniu linii komórkowej fibroblastów PS120 w modelu zwierzęcym inkubowanych z określonymi wariantami zmutowanych i niezmutowanych białek. Stwierdzono, że mutacje genu powodowały głównie zmiany wewnątrzkomórkowego pH. Zaobserwowano znaczny spadek napływu jonów  $H^+$  u mutantów, a w przypadku mutacji C386R i W240S całkowicie odwrotny prąd  $H^+$  przez kanały  $NH_4Cl$ . Zaburzony transport wewnątrzłonowy białek i zaburzony napływ jonów  $H^+$  w zmutowanych komórkach przyczynił się do niestabilności zakwaszenia/alkalizowania wewnątrzkomórkowego [22].

Kolejnym, opisywanym genem, którego mutacje powiązano z dystrofią Fuchsa, jest *LOXHD1* (*Lipoxygenase Homology Domain-Containing 1*; 18q21.1). Gen jest zlokalizowany bezpośrednio w sąsiedztwie *locus* FCD2 (18p21.2-21.32), z którym w przeszłości wiązano etiologię dystrofii Fuchsa. Gen koduje domenę homologiczną białka – lipooksygenazy 1. *LOXHD1* dotychczas był utożsamiany z autosomalną recesywną chorobą związaną z progresywną utratą słuchu. W przypadku dystrofii FECD stwierdzono 15 mutacji punktowych, powodujących gromadzenie się cytotoksycznych agregatów doprowadzających do utraty komórek śródbłonka [23].

Również mutacje genu *ZEB1* (*TCF8*; *Zinc Finger E-Box Binding Homeobox 1*; *Transcription Factor 8*; *T-Lymphocyte-Specific Interleukin 2 Inhibitor*; 10p11.22) charakterystycznego dla dystrofii polimorficznej tylnej zostały powiązane z dystrofią FECD. Gen koduje czynnik transkrypcyjny hamujący ekspresję kolagenu I. *ZEB1* należy do rodziny genów odpowiadających za migrację komórek i interakcję międzykomórkową. W populacji azjatyckiej u pacjentów z FECD stwierdzono mutację zmiany sensu N696S (zamiana asparaginy na serynę), natomiast w populacji europejskiej zidentyfikowano pięć mutacji zmiany sensu N78T (zamiana asparaginy na treoninę), Q810P (zamiana glutaminy na prolinę), Q840P, A905G (zamiana alaniny na glicynę) i P649A (zamiana prolina na alaninę). Stwierdzono również, że obecność punktowej mutacji Q840P jest wystarczająca do wywołania dystrofii Fuchsa o późnym początku i istotnie pogarsza rokowanie [24, 25].

Poza mutacjami stwierdzanymi w powyższych genach występuje istotna zależność pomiędzy występowaniem dystrofii Fuchsa a wykazaniem wielokrotnych powtórzeń trinukleotydów CTG (cytozyna-tymina-guanina) w trzecim intronie genu *TCF4* [26].

*TCF4* (*Transcription Factor 4*; *Immunoglobulin Transcription Factor 2*; *ITF2*; 18q21.2) koduje białko – czynnik transkrypcyjny 4 (*TCF4*), znany również jako czynnik transkrypcyjny immunoglobuliny 2 (*ITF-2*). Stwierdzono, że u osób będących nosicielami powtórzeń trinukleotydów występuje 15–76 razy większe ryzyko rozwoju dystrofii Fuchsa. Znaczenie ma też liczba stwierdzanych powtórzeń. Zespół badaczy z Narodowego Centrum Okulistycznego w Singapurze opublikował artykuł zgłębiający ten temat. Założeniem badania było określenie wpływu powtórzeń CTG w genie *TCF4* na tempo rozwoju choroby. W badaniu pacjenci zostali podzieleni na grupy w zależności od nagromadzenia powtórzeń: mniej niż 40 powtórzeń i ponad 40 powtórzeń. Wykazano, że nagromadzenie ponad 40 powtórzeń CTG w genie jest wysoce skorelowane z szybszym klinicznym postępem choroby w przeciągu kolejnych 5 lat [27].

W dystrofii Fuchsa stwierdzono również powiązania z występowaniem mutacji lub polimorfizmów pojedynczych

nukleotydów w innych genach: *PITX2*, *AGBL1*, *CLU*, *RAD1*, *FEN1*, *FAS*, *XRCC1*, *NEIL1*, *KANK4*, *LAMC1*, *ATP1B1*. Wymienione geny pełnią różnorodne funkcje, od regulacji transkrypcji, przez wpływ na procesy naprawy DNA, apoptozę, funkcjonowanie pompy śródbłonkowej po interakcje międzykomórkowe. Potwierdzenie związku tych genów z występowaniem dystrofii FECD wymaga przeprowadzenia dalszych badań.

Również czynniki epigenetyczne mogą mieć znaczenie w patogenezie dystrofii Fuchsa. Stwierdzono, że poziom ekspresji danego genu jest skorelowany z ilością zmetylowanego DNA. Im stopień metylacji jest większy, tym słabsza ekspresja danego genu. Metylacja wpływa więc bezpośrednio na aktywowanie lub wygaszanie ekspresji genu. Poziom metylacji został powiązany z rozwojem szeregu chorób okulistycznych, takich jak: jaskra, (AMD, *age-related macular degeneration*) zwyrodnienie plamki związane z wiekiem czy zaćma. Teoria epigenetyczna może też tłumaczyć zróżnicowanie fenotypowe stwierdzone w populacjach pacjentów o identycznych genotypach chorujących na FECD. Kluczowymi genami wydają się *miRNA* – *miR-199A1* i *miR-23B*. Metylacja genów *miRNA* powoduje następczą, wzmożoną ekspresję genów *Snail1* (*Snail Family Transcriptional Repressor 1*; 20q13.13) i *ZEB1*, mających potwierdzone znaczenie w patogenezie dystrofii Fuchsa o późnym początku [28, 29].

## CZYNNIKI ŚRODOWISKOWE

W ostatnich latach dużą rolę w patogenezie dystrofii Fuchsa przypisuje się czynnikom pozagenetycznym. Badania Jurkunas i wsp. wskazały istotny wpływ stresu oksydacyjnego na rozwój dystrofii. Rozwój zmian dystroficznych rozpoczyna się od centralnej części rogówki, która jest bardziej narażona na szkodliwe działanie promieniowania UV, wykazuje zwiększony metabolizm oraz przeciek elektronów z mitochondrium. Te czynniki przyspieszają degenerację śródbłonka i w konsekwencji rozwinięcie dystrofii Fuchsa. W badaniach wskazują na istotność pomiaru komórek śródbłonka obwodowej części rogówki. Sygnalizują, że jest to bardziej wiarygodny parametr pozwalający na ocenę ciężkości choroby, ponieważ komórki obwodowe są mniej narażone na zewnętrzne czynniki środowiskowe. W teorii stresu oksydacyjnego tłumaczy się, że promieniowanie UV powoduje rozpad połączeń w macierzy międzykomórkowej komórek śródbłonka i rozpad białek, takich jak *Snail1*, *N-kadheryna* czy *fibronektyny*. Śródbłonek traci swój heksagonalny kształt. W uszkodzonych komórkach występują zaburzenia homeostazy pomiędzy czynnikami przeciwoksydacyjnymi a czynnikami uszkadzającymi, pojawiają się apoptoza i następcze włóknienie w miejscu komórek śródbłonka. W międzyczasie na poziomie komórkowym dochodzi do zwiększonej autofagocytozy mi-

tochondrium, a masy utworzone z nich stanowią bazę pod utworzenie zmian typu *guttae* [30, 31].

Dystrofia Fuchsa o późnym początku dotyczy częściej kobiet niż mężczyzn (proporcja 3–4 : 1) i zaraz po wieku właśnie płeć może być istotnym czynnikiem ryzyka rozwinięcia zaawansowanej postaci dystrofii. Receptory dla hormonów płciowych: estrogenu, progesteronu i androgeny, zlokalizowane są w komórkach śródbłonka. Rola estrogenu nie jest całkowicie poznana w patomechanizmie choroby, jednak obecnie zwraca się szczególną uwagę na metabolizm tego hormonu, w wyniku którego produkowane są cytotoksyczne metabolity. W dystrofii zauważono nadekspresję genu *CYP1B1* (gen cytochromu P450) oraz obniżenie ekspresji *Nrf2* (*NF-E2-related factor 2*), będącego czynnikiem transkrypcyjnym genu enzymu NQO1. Cytochrom P450 (*CYP1B1*) przekształca estrogen do nieaktywnego katecholu, a następnie do reaktywnej formy chinonu. Reakcja pomiędzy chinonami i DNA jest przyczyną mutacji genetycznych i prowadzi do przyspieszonej apoptozy komórek śródbłonka. Reaktywne chinony estrogenu w normalnych warunkach przekształcane są do katecholowych poprzez oksydoreduktazę NQO1, a następnie usuwane poprzez COMT (katecholową-O-metylotransferazę), jednakże przy obniżonej ekspresji czynnika *Nrf2* dochodzi do zaburzenia tego procesu [32]. Co więcej, procesy przemiany estrogenu ku toksycznym metabolitom przyspieszane są przez kolejny kluczowy czynnik patogenezы dystrofii, czyli światło UVA. Szlaki apoptozy sterowane przez białka p53 i kaspazę 3 uruchamiane są pod wpływem światła UVA. Zwiększona jest również produkcja wolnych rodników tlenowych (ROS, *reactive oxygen species*) powodujących uszkodzenie komórek w mechanizmie stresu oksydacyjnego. Z braku równowagi czynników ochronnych i uszkodzających w komórkach śródbłonka dochodzi do nagromadzenia mutacji w DNA, a w konsekwencji do tworzenia zmian typu *guttae* w centrum błony Descemeta i postępującego szerzenia się ich obwodowo [33–35].

U osób palących papierosy stwierdza się również zaburzenia grubości rogówki, co może mieć wpływ na rozwój FECD. W porównaniu z badanymi grupami niepalącymi, grubość rogówki u palaczy może wzrastać nawet o 13,7 µm na podstawie wyników analizy jednoczynnikowej oraz o 11,8 µm na podstawie wyników analizy wieloczynnikowej. W tej grupie występuje też zwiększone ryzyko rozwoju zaćmy czy AMD. Komórki śródbłonka w dystrofii są bardziej wrażliwe na produkty stresu oksydacyjnego, a dym tytoniowy zawiera wiele reaktywnych form tlenu, które doprowadzają do apoptozy. Badanie przeprowadzone w populacji islandzkiej wykazało korelację pomiędzy paleniem papierosów przez 20 paczkolat a zwiększoną liczbą zmian typu *guttae* i z zaawansowaniem choroby. U osób palących z rasy kaukaskiej ryzyko dystrofii wzrasta o 30% [35]. Obecnie wpływ palenia na rozwój dystrofii nie jest jeszcze

szeroko przebadany. Uważa się, że może się on różnić w zależności od rasy.

## KLASYFIKACJA KLINICZNA

Klasyczny podział choroby na etapy zaawansowania bazuje na rozległości i wielkości zmian typu *guttae* oraz zaawansowania obrzęku rogówki. Podstawowa klasyfikacja Krachmera FECD została opisana w 1978 r. Jest to skala siedmiostopniowa:

- stopień 0.: brak stwierdzanej choroby
- stopień 1.: 1–12 centralnych i/lub paracentralnych pojedynczych zmian typu *guttae*
- stopień 2.: powyżej 12 centralnych i/lub paracentralnych zmian typu *guttae*
- stopień 3.: obszar o wielkości 1–2 mm zajęty przez zmiany typu *guttae* o charakterze zlewnym, zlokalizowany centralnie i/lub paracentralnie
- stopień 4.: obszar o wielkości 2–5 mm zajęty przez zmiany typu *guttae* o charakterze zlewnym, zlokalizowany centralnie i/lub paracentralnie
- stopień 5.: ponad 5-milimetrowy obszar zlewających się zmian typu *guttae*, zlokalizowany centralnie i/lub paracentralnie
- stopień 6.: zmiany stwierdzone w stopniu 5. z dodatkowo towarzyszącym obrzękiem istoty właściwej i/lub nabłonka rogówki.

Z czasem siedmiostopniowy podział uproszczono, zastępując go podziałem trzy- i czterostopniowym. Stosowane najczęściej podziały kliniczne zestawiono w tabeli 1.

W praktyce klinicznej stosowany jest też następujący, czterostopniowy podział z zestawieniem objawów stwierdzanych przez pacjenta:

- Stopień 1.: Zmiany typu *guttae* zlokalizowane w części centralnej rogówki. Pacjent jest bezobjawowy.
- Stopień 2.: Zwiększa się rozległość zmian typu *guttae* zarówno pod względem obszaru, jak i charakteru zmian. Zmiany obejmują też obwodową część rogówki i mają zlewny charakter. Rozwój zmian jest wprost proporcjonalny do utraty komórek śródbłonka. Stwierdzone objawy pacjenta to pogorszenie ostrości wzroku z towarzyszącymi zaburzeniami wrażliwości na światło.
- Stopień 3.: Dochodzi do rozwoju pełnoobjawowego obrzęku rogówki z tworzeniem nabłonkowych i podnabłonkowych pęcherzy (keratopatia pęcherzowa). Pacjent zgłasza nawrotowe epizody bólu związanego z pękaniem pęcherzy oraz postępujące pogorszenie ostrości wzroku.
- Stopień 4.: Na tym etapie choroby rogówka ulega zmętnieniu i waskularyzacji, stwierdzone jest podnabłonkowe zwłóknienie, będące skutkiem przedłużającej się keratopatii pęcherzowej [2].

TABELA 1

Zestawienie klasyfikacji dystrofii Fuchsa (na podstawie [5, 15, 36]).

Podział kliniczny	Grupa kontrolna	Dystrofia śródbłonkowa Fuchsa					
		stopień 1.:	stopień 2.:	stopień 3.:	stopień 4.:	stopień 5.:	stopień 6.:
Krachmer JH 1978	stopień 0	stopień 1.: 1–12 centralnych lub paracentralnych pojedynczych zmian typu <i>guttæ</i>	stopień 2.: powyżej 12 centralnych i/lub paracentralnych zmian typu <i>guttæ</i>	stopień 3.: obszar o wielkości 1–2 mm zajęty przez zmiany typu <i>guttæ</i> o charakterze zlewnym, zlokalizowany centralnie i/lub paracentralnie	stopień 4.: obszar o wielkości 2–5 mm zajęty przez zmiany typu <i>guttæ</i> o charakterze zlewnym, zlokalizowany centralnie i/lub paracentralnie	stopień 5.: obszar > 5 mm zlewających się zmian typu <i>guttæ</i> , zlokalizowany centralnie i/lub paracentralnie	stopień 6.: zmiany stwierdzone w stopniu 5. z dodatkowo towarzyszącym obrzękiem istoty właściwej i/lub nabłonka rogówki
Louitt MD 2013	grupa kontrolna	postać średnio zaawansowana stopnie 1.–3.			postać zaawansowana stopnie 4.–6.		
Wacker K 2015	grupa kontrolna	postać początkowa stopnie 1.–2.		postać średnio zaawansowana stopnie 3.–4.	postać zaawansowana stopnie 5.–6.		

Warto również zwrócić uwagę, że objawy dystrofii są zmienne w ciągu dnia. Pacjenci zwykle zauważają pogorszenie ostrości widzenia w godzinach porannych i stopniową poprawę w ciągu dnia. Chora rogówka po godzinach snu ulega obrzękowi w wyniku metabolizmu beztlenowego i akumulacji kwasu mlekowego. Im bardziej zaawansowana choroba, tym obrzęk po nocy jest bardziej wyraźny. Stwierdzono, że grubość rogówki u pacjentów z FECD wykazywała zmienność rzędu  $5,5 \pm 6,72 \mu\text{m}$  na szczycie rogówki,  $7,83 \pm 8,15 \mu\text{m}$  w promieniu 2 mm oraz  $36,37 \pm 24,15 \mu\text{m}$  w promieniu 4 mm [37].

Obecnie w celu uzupełnienia klasyfikacji i wiedzy na temat wpływu dystrofii Fuchsa na morfologię rogówki wykorzystywane są również wyniki uzyskiwane przy użyciu obrotowej kamery Scheimpfluga, optycznej koherentnej tomografii oraz mikroskopii konfokalnej i spekulanej. Wyniki badania warstwy śródbłonka rogówki pacjentów z dystrofią Fuchsa przy użyciu mikroskopii konfokalnej dostarczają lepszych jakościowo danych dotyczących parametrów komórek śródbłonka w porównaniu z badaniem mikroskopią spekularną. Ma to szczególne znaczenie u pacjentów z klinicznie widocznym obrzękiem rogówki i pozwala na szczegółową analizę zaawansowania choroby [38, 39].

Badanie przy użyciu kamery Scheimpfluga pozwala na wyodrębnienie grupy pacjentów z subklinicznym obrzękiem rogówki, niewidocznym w badaniu przy użyciu lampy szczelinowej. Może to mieć znaczenie rokownicze i determinować decyzję dotyczącą podjęcia leczenia chirurgicznego. Cechy charakterystyczne dla dystrofii FECD ujawniane w badaniu przy użyciu kamery Scheimpfluga to: zaburzenie regularnego ułożenia pierścieni w mapie topograficznej rogówki, przesunięcie lokalizacji punktu najmniejszej grubości rogówki oraz zmiany w tylnej mapie elewacyjnej

polegające na występowaniu centralnego lub paracentralnego ograniczonego obszaru wartości ujemnych. Obecność dwóch spośród wymienionych trzech cech było związane z szybszą progresją choroby w ciągu kolejnych 4 lat [40].

Analiza profilu grubości rogówki może być także cennym narzędziem oceny stopnia zaawansowania choroby. Repp i wsp. na podstawie badania centralnej, paracentralnej i obwodowej grubości rogówki ustalili współczynnik CPTR (*central to peripheral thickness ratio*, współczynnik będący ilorazem wartości centralnej i wartości obwodowej grubości rogówki). Wartość współczynnika była istotnie różna dla pacjentów z dystrofią FECD w porównaniu z grupą kontrolną, jak również stwierdzono różnice pomiędzy poszczególnymi stopniami zaawansowania choroby. Ponadto warto mieć na uwadze, że wartości współczynnika CPTR nie różniły się znacząco w przypadku oczu rzekomosoczewkowych i oczu fakijnych. Analiza współczynnika CPTR była powtarzalna, wysoko skorelowana z zaawansowaniem choroby o czułości metody wynoszącej 66% i specyficzności wynoszącej 99% [41].

Nowatorskim podejściem do oceny stopnia zaawansowania choroby wydaje się wykorzystanie obrazowania 3D przy użyciu optycznej koherentnej tomografii (HD OCT). Celem badania przeprowadzonego przez Eleiwę i wsp. była trójwymiarowa analiza kompleksu śródbłonek–błona Descemeta (*En-DM*), analiza grubości rogówki w obszarze 6 mm centralnej rogówki oraz oszacowanie wskaźnika CPTR. Uzyskana rekonstrukcja cechowała się wysokim stopniem powtarzalności i wiarygodności. Analiza oparta na wynikach badania HD OCT wykazywała korelację ze stopniem zaawansowania choroby, co może mieć niebagatelne znaczenie rokownicze [42].

## AKTUALNE KIERUNKI LECZENIA FECD

Leczenie dystrofii Fuchsa jest obecnie leczeniem chirurgicznym. Podstawowe metody przeszczepienia znajdujące zastosowanie w leczeniu dystrofii FECD to wykonanie przeszczepienia warstwowego tylnego różnymi technikami: DSEK, DSAEK, UT DSAEK (*ultra thin DSAEK*) oraz DMEK, lub przeszczepienia drążącego. Przeszczepienie warstwowe jest efektywne, gdy choroba nie jest zaawansowana, a zmiany istoty właściwej rogówki są odwracalne. Podstawowa różnica pomiędzy poszczególnymi technikami przeszczepienia warstwowego techniką UT DSAEK, DSAEK i DSEK a DMEK polega na ilości usuwanej i przeszczepianej tkanki, w których to technikach poza usunięciem warstwy komórek śródbłonka i błony Descemeta usuwa się głęboką warstwę istoty właściwej rogówki. Zaletami przeszczepienia warstwowego tylnego, potwierdzonymi w licznych badaniach, są przewidywalność astygmatyzmu, wyniku refrakcji, nieskorygowanej i skorygowanej ostrości wzroku oraz stabilność grubości i przezroczystości rogówki w okresie 5-letnim [43].

Dystrofia FECD jest obecnie jednym z głównych wskazań do wykonania przeszczepienia rogówki na świecie [44–47]. Analiza statystyczna przeprowadzona w 2016 r. wskazuje dystrofię Fuchsa i pseudofakijną dystrofię obrzękową jako główne wskazania do przeszczepienia rogówki w USA. Pacjenci z tymi wskazaniami stanowili odpowiednio 17 016 i 8287 wszystkich pacjentów poddanych przeszczepieniu rogówki w 2016 r. Również w USA wykonuje się największą liczbę przeszczepień warstwowych tylnych, które stanowią 57% wszystkich procedur przeszczepienia rogówki [44]. Według danych Uniwersytetu w Toronto i Kensington Eye Institute na podstawie analizy przypadków z St. Michael Hospital stwierdzono, że dystrofia Fuchsa stanowi 42% wskazań do przeszczepienia, które najczęściej wykonywane jest metodą DMEK (62%) lub DSAEK (38%) [45]. Odnosząc się do danych z Europy, bazując na publikacji Palmy-Carvajala i wsp. z 2020 r., której autorzy analizowali wskazania oraz rodzaj wykonywanego przeszczepienia u pacjentów w Hiszpanii w Barcelonie, stwierdzono, że na przestrzeni lat 2014–2018 wykonano 332 przeszczepienia rogówki, z czego prawie 62% stanowiły przeszczepienia warstwowe. Głównym wskazaniem do przeszczepienia był odrzut poprzednio wykonanego przeszczepu (34,68%), a następnie FECD (28,31%) [46]. W Polsce, na podstawie badań jednośrodkowych w latach 1989–2014, autorzy stwierdzili, że FECD stanowi trzecie wskazanie do przeszczepienia rogówki, a technika przeszczepienia drążącego pozostaje podstawową stosowaną techniką operacji i stanowi 78% wszystkich transplantacji [47].

Część pacjentów natomiast kwalifikuje się jedynie do leczenia objawowego keratopatii pęcherzowej, zmniejszającego dolegliwości bólowe, światłowstręt i przeciwdziałającego

jącego powstawaniu kolejnych powikłań. Metody leczenia są różne i zależą od stopnia nasilenia choroby. Początkowo można stosować miękką soczewkę opatrunkową i leki odwadniające rogówkę w kroplach lub maści (gliceryna, dekstran, chlorek sodu 5%), następnie naszycie błony owodniowej, sieciowanie włókien kolagenowych rogówki (*cross-linking*), keratektomię fototerapeutyczną (PTK, *phototherapeutic keratectomy*) czy naszycie płatką spojówkowego [12]. Fototerapeutyczna keratektomia wykorzystuje laser ekscymerowy do niepenetrujących mikro-nacięć, dzięki czemu zwiększa dehydratację obrzękniętej rogówki i prowadzi do zmniejszenia grubości rogówki. Naszycie błony owodniowej lub płatką spojówki stanowi barierę osmotyczną dla filmu łzowego oraz stanowi opatrunk biologiczny, wykazując działanie przeciwbólowe. Technika sieciowania włókien kolagenowych rogówki również powoduje ograniczenie wnikania płynu do jej istoty właściwej rogówki, zmniejsza obrzęk oraz poprawia jej przejrzystość [48, 49].

Obecnie trwają prace nad alternatywnymi metodami terapii. Nowe techniki leczenia obejmują zastosowanie wszczepów wolnych komórek śródbłonka, zastosowanie inhibitorów kinazy Rho, procedur chirurgicznych descemetoreksji bez wykonywania następczego przeszczepienia (DWEK, *Descemetorhexis without endothelial keratoplasty*; DSO, *Descemet's stripping only*), ponadto trwają prace nad wprowadzeniem leczenia opartego na terapii genowej. Udowodniono, że krople zawierające selektywny inhibitor kinazy Rho (Y-27632) powodowały pobudzenie przylegania komórkowego i proliferacji komórek śródbłonka, a także wykazywały działanie hamujące apoptozę w modelach *in vitro* i w modelu zwierzęcym. Uzyskano również zmniejszenie grubości rogówki w niewielkiej grupie pacjentów z dystrofią Fuchsa [50, 51].

Kolejnym sposobem leczenia alternatywnego jest zastosowanie hodowanych komórek śródbłonka w iniekcji do komory przedniej z zastosowaniem nośnika lub jako zawiesina komórkowa. Skuteczność tej metody została udowodniona w modelu zwierzęcym [52–55].

Interesującym połączeniem obu powyższych technik jest zastosowanie przeszczepienia hodowanych komórek śródbłonka z wykorzystaniem inhibitora kinazy Rho. Badania w modelu zwierzęcym wykazały skuteczność tej metody, gdyż uzyskano regenerację warstwy komórek śródbłonka [56]. Metodę tę zastosowano również z dobrym efektem u 11 pacjentów z keratopatią pęcherzową w przebiegu dystrofii Fuchsa. W 2-letnim okresie obserwacji nie zauważono powikłań związanych z leczeniem. Po 24 tygodniach stwierdzono natomiast odtworzenie warstwy komórek śródbłonka ze średnią gęstością w zakresie od 947 do 2833 komórek/mm<sup>2</sup> oraz zmniejszenie grubości rogówki poniżej 630 μm i poprawę ostrości wzroku co najmniej o dwa rzędy tablicy ETDRS [57]. W początkowych stadiach

dystrofii Fuchsa interesującą metodą leczniczą wydaje się technika descemetoreksji bez wykonywania następczego przeszczepienia (DWEK, DSO). Założenie metody polega na usunięciu błony Descemeta i komórek śródbłonka poprzez descemetoreksję w części centralnej, co jest impulsem dla prawidłowych, obwodowych komórek śródbłonka do proliferacji i migrowania na centralną część rogówki. Niewątpliwą zaletą tej metody jest pominięcie dawcy rogówki i zagrożenia pooperacyjnego związanego z odrzuceniem ewentualnego przeszczepu [58, 59]. Warunkami kwalifikacji pacjenta do przeprowadzenia leczenia powyższą techniką są niewielkie zaawansowanie dystrofii Fuchsa z obecnością zmian typu *cornea guttata* bez towarzyszącego obrzęku istoty właściwej oraz obecność prawidłowych, obwodowych komórek śródbłonka [60]. Opiszano również próbę uzupełnienia metody DWEK zastosowaniem leku netarsudil – inhibitora kinazy Rho w okresie pooperacyjnym na podstawie opisu przypadku klinicznego 51-letniej pacjentki poddawanej jednocześnie operacji fakoemulsyfikacji zaćmy. W kilkumiesięcznym okresie obserwacji nie zauważono powikłań, uzyskano poprawę ostrości wzroku oraz odbudowę prawidłowej warstwy komórek śródbłonka [61].

W przyszłości nadzieje w leczeniu dystrofii Fuchsa wiąże się z zastosowaniem terapii opartej na edycji genów. Po-

tencjał ma metoda CRISPR/Cas (*clustered regularly-interspaced short palindromic repeats*, zgrupowane, regularnie rozproszone, krótkie, powtarzające się sekwencje palindromiczne) – metoda inżynierii genetycznej pozwalająca na dowolną edycję, usunięcie albo zastąpienie wadliwego genu *in situ*. Metoda CRISPR-Cas9 była już wykorzystywana w okulistyce na modelach zwierzęcych do manipulacji genowych w takich schorzeniach, jak: dystrofia Meesmana, wrodzona ślepotę Lebera czy *retinitis pigmentosa* [14, 62]. W zwierzęcym modelu mysim udało się również uzyskać wyciszenie genu w dystrofiach rogówki zależnych od genu *TGFBI*.

## PODSUMOWANIE

Podsumowując, wiedza na temat dystrofii śródbłonkowej Fuchsa jest stale rozwijana. Coraz bliższe jest zrozumienie etiologii i patofizjologii choroby, co w przyszłości może owocować opracowaniem metod leczenia nakierowanego na przyczynę, a nie objawy choroby.

*Źródło rycin: Wszystkie ryciny pochodzą z materiałów własnych autora/autorów.*

### ADRES DO KORESPONDENCJI

lek. Anna Micińska

SPZOZ Okręgowy Szpital Kolejowy w Katowicach

40-760 Katowice, ul. Panewnicka 65

e-mail: anna.micinska93@gmail.com

### ORCID

Anna Micińska – ID – <http://orcid.org/0000-0002-1431-9325>

## Piśmiennictwo

1. Weiss JS, Møller HU, Aldave AJ et al. IC3D classification of corneal dystrophies-edition 2. *Cornea*. 2015; 34: 117-59.
2. Adamis AP, Filatov V, Tripathi BJ et al. Fuchs' endothelial dystrophy of the cornea. *Surv Ophthalmol*. 1993; 38: 149-68.
3. Elhalis H, Azizi B, Jurkunas UV. Fuchs endothelial corneal dystrophy. *Ocul Surf*. 2010; 8: 173-84.
4. Santo RM, Yamaguchi T, Kanai A et al. Clinical and Histopathologic Features of Corneal Dystrophies in Japan. *Ophthalmology*. 1995; 102: 557-67.
5. Krachmer JH, Purcell JJ, Young CW et al. Corneal Endothelial Dystrophy: A Study of 64 Families. *Arch Ophthalmol*. 1978; 96: 2036-9.
6. Zoega GM, Fujisawa A, Sasaki H et al. Prevalence and Risk Factors for Cornea Guttata in the Reykjavik Eye Study. *Ophthalmology*. 2006; 113: 565-9.
7. Soh YQ, Kocaba V, Pinto M et al. Fuchs endothelial corneal dystrophy and corneal endothelial diseases: East meets West. *Eye*. 2019.
8. Luchs JL, Cohen EJ, Rapuano CJ et al. Ulcerative keratitis in bullous keratopathy. *Ophthalmology*. 1997; 104: 816-22.
9. Burns RR, Bourne WM, Brubaker RF. Endothelial function in patients with cornea guttata. *Investig Ophthalmol Vis Sci*. 1981; 20: 77-85.
10. Vedana G, Villarreal G, Jun AS. Fuchs endothelial corneal dystrophy: Current perspectives. *Clin Ophthalmol*. 2016; 10: 321-30.
11. Soh YQ, Mehta JS. Regenerative Therapy for Fuchs Endothelial Corneal Dystrophy. *Cornea*. 2018; 37: 523-7.
12. Siu GDJY, Young AL, Jhanji V. Alternatives to corneal transplantation for the management of bullous keratopathy. *Curr Opin Ophthalmol*. 2014; 25: 347-52.
13. Williams KA, Irani YD. Gene Therapy and Gene Editing for the Corneal Dystrophies. *Asia-Pacific J Ophthalmol*. 2016; 5: 312-6.

14. Zhu AY, Jaskula-Ranga V, Jun AS. Gene editing as a potential therapeutic solution for Fuchs endothelial corneal dystrophy the future is clearer. *JAMA Ophthalmol.* 2018; 136: 969-70.
15. Louttit MD, Kopplin LJ, Jr RPI et al. A Multi-Center Study to Map Genes for Fuchs' Endothelial Corneal Dystrophy: Baseline Characteristics and Heritability. *Cornea.* 2012; 31: 26-35.
16. Biswas S. Missense mutations in COL8A2, the gene encoding the alpha2 chain of type VIII collagen, cause two forms of corneal endothelial dystrophy. *Hum Mol Genet.* 2001; 10: 2415-23.
17. Afshari NA, Li YJ, Pericak-Vance MA et al. Genome-wide linkage scan in Fuchs endothelial corneal dystrophy. *Investig Ophthalmol Vis Sci.* 2009; 50: 1093-7.
18. Jurkunas UV, Bitar M, Rawe I. Colocalization of increased transforming growth factor-beta-induced protein (TGFB1p) and Clusterin in Fuchs endothelial corneal dystrophy. *Invest Ophthalmol Vis Sci.* 2009; 50(3): 1129-36.
19. Park M, Li Q, Shcheynikov N et al. NaBC1 Is a Ubiquitous Electrogenic Na<sup>+</sup>-Coupled Borate Transporter Essential for Cellular Boron Homeostasis and Cell Growth and Proliferation. *Mol Cell.* 2004; 16: 331-41.
20. Jalimarada SS, Ogando DG, Vithana EN et al. Ion transport function of SLC4A11 in corneal endothelium. *Investig Ophthalmol Vis Sci.* 2013; 54: 4330-40.
21. Kao L, Azimov R, Abuladze N et al. Human SLC4A11-C functions as a DIDS-stimulatable H<sup>+</sup>(OH<sup>-</sup>) permeation pathway: Partial correction of R109H mutant transport. *Am J Physiol – Cell Physiol.* 2015; 308: C176-88.
22. Li S, Hundal KS, Chen X et al. R125H, W240S, C386R, and V507I SLC4A11 mutations associated with corneal endothelial dystrophy affect the transporter function but not trafficking in PS120 cells. *Exp Eye Res.* 2019; 180: 86-91.
23. Riazuddin SA, Parker DS, McGlumphy et al. Mutations in LOXHD1, a recessive-deafness locus, cause dominant late-onset Fuchs corneal dystrophy. *Am J Hum Genet.* 2012; 90: 533-9.
24. Riazuddin SA, Zaghoul NA, Al-Saif A et al. Missense Mutations in TCF8 Cause Late-Onset Fuchs Corneal Dystrophy and Interact with FCD4 on Chromosome 9p. *Am J Hum Genet.* 2010; 86: 45-53.
25. Cano A, Portillo F. An emerging role for class I bHLH E2-2 proteins in EMT regulation and tumour progression. *Cell Adhes Migr.* 2010; 4: 56-60.
26. Wieben ED, Aleff RA, Tosakulwong N et al. A Common Trinucleotide Repeat Expansion within the Transcription Factor 4 (TCF4, E2-2) Gene Predicts Fuchs Corneal Dystrophy. *PLoS One.* 2012; 7: 5-12.
27. Soh YQ, Lim GPS, Htoon HM et al. Trinucleotide repeat expansion length as a predictor of the clinical progression of Fuchs' Endothelial Corneal Dystrophy. *PLoS One.* 2019; 14: 1-12.
28. Pan P, Weisenberger DJ, Zheng S et al. Aberrant DNA methylation of miRNAs in Fuchs endothelial corneal dystrophy. *Sci Rep.* 2019; 9: 59304.
29. Kerr K, Mcaneney H, Smyth L et al. Systematic review of differential methylation in rare ophthalmic diseases. *BMJ Open Ophthalmol.* 2019; 4.
30. Jurkunas UV, Bitar MS, Funaki T et al. Evidence of oxidative stress in the pathogenesis of Fuchs endothelial corneal dystrophy. *Am J Pathol.* 2010; 177: 2278-89.
31. Tone SO, Kocaba V, Böhm M et al. Fuchs endothelial corneal dystrophy: The vicious cycle of Fuchs pathogenesis. *Prog Retin Eye Res.* 2020; 100863.
32. Miyajima T, Melangath G, Zhu S et al. Loss of NQO1 generates genotoxic estrogen-DNA adducts in Fuchs Endothelial Corneal Dystrophy. *Free Radic Biol Med.* 2020; 147: 69-79.
33. Liu C, Miyajima T, Melangath G et al. Ultraviolet A light induces DNA damage and estrogen-DNA adducts in Fuchs endothelial corneal dystrophy causing females to be more affected. *Proc Natl Acad Sci U S A.* 2020; 117: 573-83.
34. Miyajima T, Melangath G, Zhu S et al. Loss of NQO1 generates genotoxic estrogen-DNA adducts in Fuchs Endothelial Corneal Dystrophy. *Free Radic Biol Med.* 2020; 147: 69-79.
35. Zhang X, Igo RP, Fondran J et al. Association of smoking and other risk factors with Fuchs' endothelial corneal dystrophy severity and corneal thickness. *Investig Ophthalmol Vis Sci.* 2013; 54: 5829-35.
36. Wacker K, McLaren JW, Patel SV. Directional Posterior Corneal Profile Changes in Fuchs' Endothelial Corneal Dystrophy. *Invest Ophthalmol Vis Sci.* 2015: 5904-11.
37. Loreck N, Adler W, Siebelmann S et al. Morning myopic shift and glare in advanced Fuchs endothelial corneal dystrophy. *Am J Ophthalmol.* 2020; 213: 69-75.
38. Ong Tone S, Jurkunas U. Imaging the Corneal Endothelium in Fuchs Corneal Endothelial Dystrophy. *Semin Ophthalmol.* 2019; 34: 340-6.
39. Chiou AGY, Kaufman SC, Beuerman RW et al. Confocal microscopy in cornea guttata and Fuchs' endothelial dystrophy. *Br J Ophthalmol.* 1999; 83: 185-9.
40. Sun SY, Wacker K, Baratz KH et al. Determining Subclinical Edema in Fuchs Endothelial Corneal Dystrophy: Revised Classification using Scheimpflug Tomography for Preoperative Assessment. *Ophthalmology.* 2019; 126: 195-204.
41. Repp DJ, Hodge DO, Baratz KH et al. Fuchs' endothelial corneal dystrophy: Subjective grading versus objective grading based on the central-to-peripheral thickness ratio. *Ophthalmology.* 2013; 120: 687-94.
42. Eleiwa T, Elsayy A, Tolba M et al. Diagnostic Performance of 3-Dimensional Thickness of the Endothelium–Descemet Complex in Fuchs' Endothelial Cell Corneal Dystrophy. *Ophthalmology.* 2020; 127(7): 874-87.

43. Wacker K, Baratz KH, Maguire LJ et al. Descemet Stripping Endothelial Keratoplasty for Fuchs' Endothelial Corneal Dystrophy: Five-Year Results of a Prospective Study. *Ophthalmology*. 2016; 123: 154-60.
44. Mathews PM, Lindsley K, Aldave AJ et al. Etiology of Global Corneal Blindness and Current Practices of Corneal Transplantation: A Focused Review. *Cornea*. 2018; 37: 1198-203.
45. Chan SWS, Yucel Y, Gupta N. New trends in corneal transplants at the University of Toronto. *Can J Ophthalmol*. 2018; 53: 580-7.
46. Palma-Carvajal F, Morales P, Salazar-Villegas A et al. Trends in corneal transplantation in a single center in Barcelona, Spain. Transitioning to DMEK. *J Fr Ophtalmol*. 2020; 43: 1-6.
47. Jankowska-Szumil J, Wylegała E. The CLASS Surgical Site Characteristics in a Clinical Grading Scale and Anterior Segment Optical Coherence Tomography: A One-Year Follow-Up. *J Healthc Eng*. 2018: 1-13.
48. Ehlers N, Hjortdal J. Riboflavin-ultraviolet light induced cross-linking in endothelial decompensation. *Acta Ophthalmol*. 2008; 86: 549-51.
49. Chawla B, Sharma N, Tandon R et al. Comparative evaluation of phototherapeutic keratectomy and amniotic membrane transplantation for management of symptomatic chronic bullous keratopathy. *Cornea*. 2010; 29: 976-9.
50. Okumura N, Ueno M, Koizumi N et al. Enhancement on Primate Corneal Endothelial Cell Survival In Vitro by a ROCK Inhibitor. *Invest Ophthalmol Vis Sci*. 2009; 50: 3680-7.
51. Koizumi N, Okumura N, Ueno M et al. New therapeutic modality for corneal endothelial disease using Rho-associated kinase inhibitor eye drops. *Cornea*. 2014; 33: S25-31.
52. Mimura T, Yamagami S, Yokoo S et al. Cultured human corneal endothelial cell transplantation with a collagen sheet in a rabbit model. *Invest Ophthalmol Vis Sci*. 2004; 45(9): 2992-97.
53. Ishino Y, Sano Y, Nakamura T et al. Amniotic membrane as a carrier for cultivated human corneal endothelial cell transplantation. *Investig Ophthalmol Vis Sci*. 2004; 45: 800-6.
54. Sumide T, Nishida K, Yamato M et al. Functional human corneal endothelial cell sheets harvested from temperature-responsive culture surfaces. *FASEB J*. 2006; 20: 392-4.
55. Koizumi N, Sakamoto Y, Okumura N et al. Cultivated corneal endothelial cell sheet transplantation in a primate model. *Investig Ophthalmol Vis Sci*. 2007; 48: 4519-26.
56. Okumura N, Kinoshita S, Koizumi N. Cell-based approach for treatment of corneal endothelial dysfunction. *Cornea*. 2014; 33: S37-41.
57. Kinoshita S, Koizumi N, Ueno M et al. Injection of cultured cells with a ROCK inhibitor for bullous keratopathy. *N Engl J Med*. 2018; 378: 995-1003.
58. Borkar DS, Veldman P, Colby KA. Treatment of fuchs endothelial dystrophy by Descemet stripping without endothelial keratoplasty. *Cornea*. 2016; 35: 1267-73.
59. Huang MJ, Kane S, Dhaliwal DK. Descemetorhexis without Endothelial Keratoplasty Versus DMEK for Treatment of Fuchs Endothelial Corneal Dystrophy. *Cornea*. 2018; 37: 1479-83.
60. Moloney G, Petsoglou C, Ball M et al. Descemetorhexis without grafting for Fuchs endothelial dystrophy-supplementation with topical ripasudil. *Cornea*. 2017; 36: 642-8.
61. Ploysangam P, Patel SP. A Case Report Illustrating the Postoperative Course of Descemetorhexis without Endothelial Keratoplasty with Topical Netarsudil Therapy. *Case Rep Ophthalmol Med*. 2019; 2019: 1-7.
62. Cabral T, DiCarlo JE, Justus S et al. CRISPR applications in ophthalmologic genome surgery. *Curr Opin Ophthalmol*. 2017; 28: 252-9.

**Wkład autorów:**

Anna Micińska: 60% (tworzenie treści, edycja, zebranie i przegląd literatury, tworzenie i opracowanie rycin i zdjęć); Anna Nowińska: 20% (tworzenie treści, edycja, tworzenie i opracowanie rycin i zdjęć); Adam Sendeki: 10% (zebranie i przegląd literatury, tłumaczenie); Edward Wylegała: 10% (nadzór nad postępowaniem pracy, zarządzanie publikacją, edycja).

**Konflikt interesów:**

Nie występuje.

**Finansowanie:**

Nie występuje.

**Etyka:**

Treści przedstawione w artykule są zgodne z zasadami Deklaracji Helsińskiej, dyrektywami EU oraz ujednoliconymi wymaganiami dla czasopism biomedycznych.

**Authors' contributions:**

Anna Micińska: 60% (creating content, editing, collecting and reviewing literature, creating and developing figures and photos); Anna Nowińska: 20% (creating content, editing, creating and developing figures and photos); Adam Sendeki: 10% (literature collection and review, translation); Edward Wylegała: 10% (supervision over work progress, publication management, editing).

**Conflict of interest:**

None.

**Financial support:**

None.

**Ethics:**

The content presented in the article complies with the principles of the Helsinki Declaration, EU directives and harmonized requirements for biomedical journals.