

Operacja zaćmy u dzieci – wskazania do operacji, techniki zabiegu i postępowanie pooperacyjne

Pediatric cataract surgery – indications for surgery, treatment techniques and postoperative procedures

Marek E. Prost

Klinika Okulistyczna, Wojskowy Instytut Medycyny Lotniczej w Warszawie

Kierownik Kliniki: dr n. med. Radosław Różycki

Centrum Okulistyki Dziecięcej w Warszawie

Kierownik Centrum: dr n. med. Ewa Oleszczyńska-Prost



NAJWAŻNIEJSZE

Operacja zaćmy u dzieci powinna być wykonana powyżej 2. miesiąca życia ze względu na częstsze występowanie jaskry u pacjentów operowanych wcześniej. Nie zaleca się wszczepiania soczewek wewnątrzgałkowych u dzieci w wieku poniżej 7. miesiąca życia.

HIGHLIGHTS

Surgical procedures should be performed in infants over 2nd month of life due to the more frequent occurrence of glaucoma in earlier operated patients. It is also not recommended to implant intraocular lenses in infants under 7th month of life.

STRESZCZENIE

Obecnie chirurgiczne metody leczenia zaćmy u dzieci pozwalają na uzyskanie dobrej ostrości wzroku u operowanych dzieci. Operacja powinna być przeprowadzona u dzieci w wieku powyżej 2. miesiąca życia ze względu na częstsze występowanie jaskry u pacjentów operowanych wcześniej. U dzieci poniżej 10. r.ż. jest konieczne wykonanie w trakcie operacji tylnej kapsulotomii i przedniej witrektomii, aby zapobiec mętnieniu tylnej torebki soczewki po zabiegu. Ze względu na częste występowanie zmętnień w osi widzenia nie zaleca się wszczepiania soczewek wewnątrzgałkowych dzieciom poniżej 7. miesiąca życia (2. r.ż. zgodnie z niektórymi wytycznymi).

Słowa kluczowe: zaćma dziecięca, technika operacji, postępowanie pooperacyjne, powikłania pooperacyjne

ABSTRACT

Currently, surgery methods of pediatric cataracts allow obtaining good visual acuity in operated children. The operation should be performed in infants over 2 months of age because of more frequent occurrence of glaucoma in earlier operated patients. In children under 10 years of age posterior capsulotomy and anterior vitrectomy are required during surgery to prevent opacification of the posterior lens capsule after surgery. Due to the frequent occurrence of opacities in the visual axis, it is recommended not to implant intraocular lenses in infants under 7th month of life (2nd year of life according to some recommendations).

Key words: pediatric cataract, technique of surgery, postoperative procedures, postoperative complications

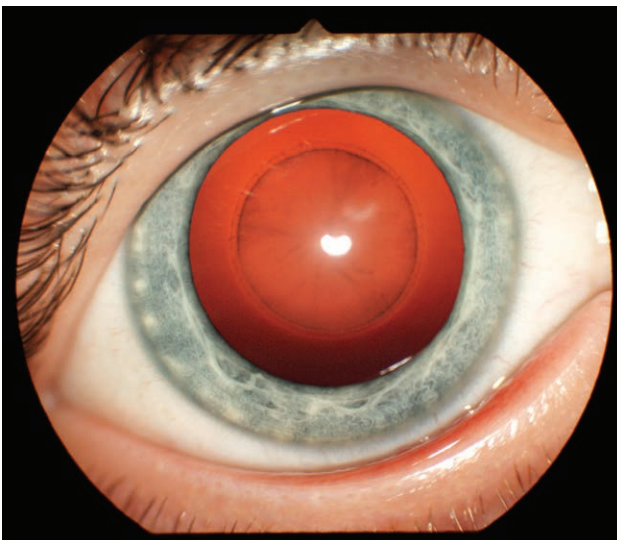
WSTĘP

Leczenie zaćmy znacznie się różni u dzieci i u dorosłych. U dzieci choroba powoduje nie tylko pogorszenie widzenia z powodu braku przejrzystości ośrodków optycznych w osi widzenia, lecz także zmiany neurofizjologiczne związane z zaburzeniem rozwoju funkcji wzrokowych (niedowidzenie z nieużywaniem, zaburzenia rozwoju widzenia obuocznego, zez, oczopląs) (ryc. 1). Oko, szczególnie małego dziecka, inaczej również reaguje na sam zabieg chirurgiczny (częstsze występowanie odczynów pooperacyjnych, stanów zapalnych, proliferacji nabłonka soczewki i włóknistych, bardzo częste i szybkie mętnienie tylnej torebki). Dlatego pomimo znacznych postępów w chirurgii zaćmy u dzieci operacje te budzą o wiele więcej kontrowersji niż zabiegi przeprowadzane u dorosłych.

Celem niniejszej pracy jest omówienie aktualnych poglądów na wskazania do leczenia, wybór czasu wykonania i techniki operacji, a także przedstawienie problemu wszczepiania soczewek wewnątrzgałkowych, opieki i powikłań pooperacyjnych w terapii zaćmy dziecięcej.

RYCINA 1

Zaćma okołojądrowa u 4-miesięcznego dziecka.



PRZYCZYNY

Najczęstszą przyczyną zaćmy u dzieci stanowią zmiany genetyczne, dziedziczone w sposób autosomalny, recesywny, sprzężony z płcią lub jako izolowana mutacja powodująca zmiany w kodowaniu białek soczewki i zaburzenie ich struktury. Leżą one u podstaw ponad 50% przypadków zaćmy w tej grupie wiekowej [1, 2]. O wiele rzadszymi przyczynami są: zakażenia wirusowe (rózyczka, cytomegalia, opryszczka i inne), pierwotniaki (toksoplazmoza), zaburzenia metaboliczne (galaktozemia), anomalie oczne (mało-

ocze, zespół PFV, wrodzony ubytek tęczówki i naczyńki), zespoły układowe, urazy, leki (glikokortykosteroidy), związki chemiczne oraz promieniowanie jonizujące.

WSKAZANIA DO LECZENIA OPERACYJNEGO ZAĆMY U DZIECI

Zdecydowana większość przypadków zaćmy wrodzonej jest rozpoznawana w 1. r.ż. dziecka. W związku z tym kwalifikacja do leczenia operacyjnego odbywa się na podstawie oceny zmian morfologicznych w soczewce, a nie jak u dorosłych w oparciu o badania czynności narządu wzroku. Gdy występuje zaćma całkowita, decyzja jest oczywista, natomiast przy zaćmie częściowej kwalifikacja do operacji opiera się w dużej mierze na subiektywnej ocenie stopnia zmętnienia soczewki i jej wpływu na rozwój widzenia u dziecka dokonywanej przez lekarza okulistę. Jeżeli stwierdzone zostaną zez, oczopląs, brak zainteresowania otoczeniem lub brak nawiązywania kontaktu wzrokowego z rodzicami w 6.–8. tygodniu życia, świadczy to o występowaniu zaburzeń w rozwoju widzenia i przemawia za koniecznością wczesnego leczenia operacyjnego.

WYBÓR CZASU WYKONANIA OPERACJI

Jeżeli istnieją wskazania do operacji zaćmy u dziecka, logicznym wydaje się wykonanie jej możliwie szybko, aby zapewnić jak najwcześniejszy rozwój widzenia. Późniejsze przeprowadzenie zabiegu zwiększa ryzyko gorszej ostrości wzroku w przyszłości o 0.1 logMAR na każde 3 tygodnie opóźnienia [3, 4]. Istnieją jednak sprzeczne opinie na temat optymalnego momentu interwencji chirurgicznej [3–6]. Obserwacje dzieci operowanych w różnych okresach po urodzeniu wykazały, że im wcześniej pacjent poddawany jest operacji, tym częściej w późniejszym okresie występuje u niego jaskra [1, 6, 8]. Ryzyko rozwoju choroby zwiększa się 1,6 razy z każdym miesiącem wcześniejszej operacji [7, 8]. Najczęściej jaskra występowała u dzieci operowanych w 1. miesiącu życia. Jej częstość w ciągu 5 lat po operacji zaćmy jest czterokrotnie większa u pacjentów operowanych w 1. miesiącu życia w porównaniu z dziećmi operowanymi po 8. tygodniu życia [9].

Na podstawie analizy dwóch powyższych czynników większość autorów uważa obecnie, że najlepszy wiek na wykonanie operacji zaćmy jednoocznej to 6.–8. tydzień życia, zaś zaćmy obuocznej – 6.–10. tydzień życia [1, 8].

TECHNIKA OPERACJI

Technika operacji zaćmy u dzieci różni się od sposobu przeprowadzania zabiegów u dorosłych. Główne różnice są związane z inną elastycznością rogówki, twardówki i torebek soczewki, bardzo szybkim mętnieniem tylnej torebki

po operacji u małych dzieci oraz koniecznością operowania w znieczuleniu ogólnym.

U dzieci rogówka i twardówka są o wiele bardziej elastyczne niż u dorosłych. Dlatego też dość łatwo dochodzi do zapadania się komory przedniej w trakcie zabiegu. W związku z tym po otwarciu komory najczęściej są stosowane preparaty wiskoelastyczne o większej lepkości, najlepiej kohezyjne. Niektórzy autorzy prowadzą stałą infuzję płynu Ringera przez rurkę założoną w rąbku (*anterior chamber maintainer*). Do najtrudniejszych elementów zabiegu należy wykonanie przedniej kapsuloreksji. Torebka soczewki u dzieci jest bardzo elastyczna, przypomina gumę rękawiczek chirurgicznych. Powoduje to, że bardzo trudno kontrolować przedarcie przedniej torebki i łatwo dochodzi do jej pęknięcia na obwód.

Większość (ponad 50%) chirurgów wykonuje przednią kapsuloreksję ręcznie, ponieważ metoda ta pozwala uzyskać mocniejszy brzeg torebki [1, 18]. Nishal zaproponował modyfikację manualnej kapsuloreksji polegającą na wykonaniu dwóch nacięć torebki paracentalnie od góry i dołu, a następnie ich połączeniu (*two-incision push-pull capsulorhexis*). U dzieci częściej niż u dorosłych są stosowane barwniki torebkowe, gdyż poprawiają one widoczność brzegu torebki w trakcie manipulacji oraz ją usztywniają [1].

Inną metodą jest zastosowanie do kapsuloreksji witrektomu (witrektoreksja). Musi on jednak funkcjonować w systemie Venturi. Kapsuloreksję można również przeprowadzić za pomocą fal radiowych wysokiej częstotliwości, końcówką, która jest na wyposażeniu niektórych aparatów do koagulacji (kończówka do kapsulotomii Klötiego). Technika ta jest o wiele prostsza, ale uzyskany brzeg nie jest tak mocny i łatwiej ulega pęknięciu w porównaniu z kapsuloreksją manualną lub wykonaną witrektomem, dodatkowo konieczny jest sprzęt przeznaczony tylko do tego celu [10].

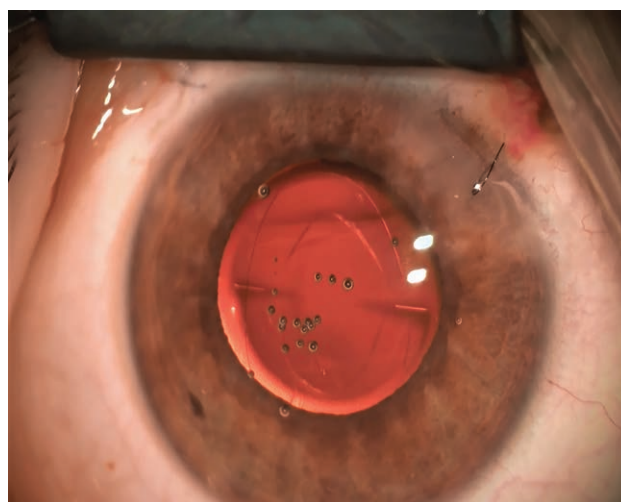
Kolejna metoda to kapsuloreksja z użyciem noża plazmatycznego Fugo. Do nacięcia torebki wykorzystuje się plazmę wytwarzaną na końcówce urządzenia. Technika ta jest jednak rzadko stosowana, ponieważ koszt aparatu wynosi 20 tys. dol., zaś koszt jednorazowej końcówki – 20 dol. Nóż Fugo w odróżnieniu od innych metod pozwala wykonać kapsuloreksję w przypadku zwłóknień torebki. Badania na zwierzętach wykazały, że najmocniejszy (odporny na pęknięcia boczne) i najrówniejszy brzeg kapsuloreksji można uzyskać manualnie, następne pod tym względem są nóż Fugo i witrektoreksja, zaś najsłabszy, najbardziej nierówny i łatwo ulegający przedarcia na obwód powstaje po zastosowaniu fal radiowych [11, 12]. Plazmę do kapsuloreksji wykorzystuje także nóż mikropulsowy PEAK-fc probe firmy Carl Zeiss Meditec [13]. Narzędzie to nie jest jednak obecnie dostępne komercyjnie.

Jądro i kora soczewki u dzieci są bardzo miękkie i można je usunąć poprzez aspirację, dlatego fakoemulsyfikacja nie jest stosowana.

Ze względu na bardzo szybkie mętnienie tylnej torebki u małych dzieci rutynowo przeprowadza się tylną kapsuloreksję/kapsulotomię oraz przednią witrektomię (w celu usunięcia rusztowania do proliferacji komórek nabłonka soczewki) [1, 14] (ryc. 2). Wykonuje się ją najczęściej witrektomem (jest to łatwiejsze i równocześnie można wykonać przednią witrektomię), o wiele rzadziej manualnie. Istnieją różne techniki tego zabiegu: przez główną ranę przed wszczepieniem soczewki wewnątrzgałkowej (IOL, *intraocular lens*), przez część płaską ciała rzęskowego po wszczepieniu soczewki przy użyciu witrektomu lub po wszczepieniu przez ranę główną i odsunięciu IOL do góry za pomocą haczyka [1, 14]. Aby uzyskać lepszą stabilizację wszczepionej soczewki, czasami stosuje się jej wkleszczenie w otwór w tylnej kapsuloreksji/kapsulektomii (*optic capture*) [1, 15]. Granica wiekowa, do której należy wykonywać kapsuloreksję/kapsulotomię, nie jest określona, ale przyjmuje się, że jest nią 7–10 lat [1, 14].

RYCINA 2

Wygląd dna oka rocznego dziecka 2. dnia po operacji zaćmy z wszczepioną refrakcyjną, asymetryczną soczewką wieloogniskową Lentis MPlus. Widoczne przednia kapsuloreksja i tylna kapsulotomia, znaczniki poziomowania soczewki oraz obrzęk rogówki przy ranie jej spowodowany śródoperacyjnym uszczelnieniem. Przednia kapsuloreksja i tylna kapsulotomia są zazwyczaj owalne, ponieważ dzieci mają mniejszą średnicę torebki niż dorośli, zaś soczewkę zaprojektowano do implantacji u dorosłych.



U starszych dzieci operacja zaćmy nie obejmuje tylnej kapsuloreksji/kapsulotomii, gdyż można wykonać u nich kapsulotomię YAG [16].

Rogówka u dzieci ma o wiele większą elastyczność niż u dorosłych. Poza tym dzieci bardzo często pocierają operowane oczu. Powoduje to, że nawet mała rana pooperacyjna

często nie jest szczelna, jeżeli nie jest zaszyta, może także dojść do przesunięcia względem siebie obu warstw rany w tunelu operacyjnym i rozwoju astygmatyzmu [17]. Dlatego większość (81%) chirurgów operujących zaćmy u dzieci zakłada szew na główną ranę [18].

Ostatnio opisano nową metodę polegającą na uszczelnieniu głównej rany pooperacyjnej u dzieci za pomocą wiskoelastyków kohezyjnych (*viscosealing*) [19]. Polega ona na wstrzyknięciu wiskoelastyku w obręb rany i podaniu powietrza do komory przedniej w celu dociśnięcia brzegów rany.

W JAKIM WIEKU WSZCZEPIAĆ SOCZEWKI WENĄTRZGAŁKOWE U DZIECI?

Obecnie standardem w chirurgii zaćmy u dorosłych jest jednoczesne usunięcie zmętniałej soczewki i wszczepienie soczewki wewnątrzgałkowej. U dzieci (szczególnie małych) wszczepianie soczewek zaczęto wykonywać o wiele później niż u dorosłych i zawsze było ono kontrowersyjne. Pod koniec lat 90. podjęto próby wszczepiania soczewek wewnątrzgałkowych również u noworodków. Obserwacje kliniczne wykazały jednak, że przyczyniało się to do powstawania wielu problemów śród- i pooperacyjnych u tych dzieci. Do implantacji stosowano soczewki produkowane dla dorosłych, choć średnica torebki soczewki u dorosłych wynosi średnio 10,5 mm, podczas gdy u noworodka jest to poniżej 7 mm, w wieku 2 lat – 9 mm, a w wieku 5 lat – 10 mm [20]. Do dziś nie ma na rynku żadnych soczewek wewnątrzgałkowych przeznaczonych dla dzieci. Jedyną taką soczewkę produkowano krótko w latach 90. (Kidlens firmy IOL Technologies). Poza tym u operowanych dzieci bardzo często dochodziło do rozwoju zaćmy wtórnej, mimo wykonania tylnej kapsulotomii i przedniej witrektomii, oraz do pooperacyjnych odczynów zapalnych [1, 8, 21]. W odpowiedzi na to w USA i Kanadzie zorganizowano randomizowane badania kliniczne porównujące wyniki operacji zaćmy u dzieci leczonych w wieku poniżej 7. miesiąca życia, u których albo wszczepiano soczewki wewnątrzgałkowe, albo po operacji stosowano soczewki kontaktowe (Infant Aphakia Treatment Study Group) [22, 23]. Podobne badania kliniczne przeprowadzono w Wielkiej Brytanii i Irlandii (British Isles Congenital Cataract Interest Group IoLunder2 prospective study) [24].

Badania Infant Aphakia Treatment Study Group wykazały, że zarówno po 4,5 roku, jak i po 10,5 roku po operacji ostrość wzroku oraz widzenie obuoczne były podobne w obu grupach pacjentów [22, 23]. W grupie z wszczepionymi soczewkami 10 razy częściej występowały zmętnienia w osi optycznej (błony żrenicznej, błony na powierzchni soczewek, przemieszczenia żrenicy) – 4% w przypadku soczewek kontaktowych, 40% po operacjach z wszczepami wewnątrzgałkowymi [22]. Wymagały one powtórnych

operacji w celu oczyszczenia osi żrenicznej. Operacje te były pięciokrotnie częstsze w przypadku dzieci po wszczepach wewnątrzgałkowych [22]. U niektórych pacjentów z wszczepami wewnątrzgałkowymi było konieczne nawet wykonanie pięciu operacji, by utrzymać przejrzystość osi optycznej. Jaskra rozwinęła się u 16% dzieci z soczewkami kontaktowymi i u 19% z wszczepami wewnątrzgałkowymi. Wymagała ona operacji przeciwjaskrowych (4% w grupie z soczewkami kontaktowymi i 9% w grupie z soczewkami wewnątrzgałkowymi) [22]. W przypadku soczewek kontaktowych występowały powikłania rogówkowe, *keratitis punctata*, abrazyje nabłonka rogówki i rzadko owrzodzenia rogówki (u 18% operowanych) [22]. Autorzy Infant Aphakia Treatment Study Group konkludują, że wszczepienie soczewek wewnątrzgałkowych u dzieci poniżej 7. miesiąca życia nie poprawia ostrości wzroku i widzenia obuocznego, natomiast wiąże się z częstymi powtórными operacjami [22, 23].

Badania British Isles Congenital Cataract Interest Group IoLunder2 prospective study również wykazały, iż ostrość wzroku po wszczepieniu soczewek wewnątrzgałkowych jest taka sama, jak u dzieci noszących soczewki kontaktowe, i to zarówno w zaćmie jedno- jak i obuocznej [24]. W grupie, w której wszczepiano soczewki wewnątrzgałkowe, o wiele częściej było konieczne natomiast wykonanie reoperacji w celu oczyszczenia osi optycznej (pięciokrotnie częściej w przypadku zaćmy obuocznej, 20 razy częściej w zaćmie jednoocznej). Wszczepienie soczewki nie zabezpieczało również przed rozwojem jaskry (po 8% w obu grupach).

W związku z wynikami opisywanych badań w USA i Kanadzie nie rekomenduje się wszczepiania soczewek wewnątrzgałkowych u dzieci poniżej 7. miesiąca życia [21–23] i takie jest również oficjalne stanowisko Amerykańskiej Akademii Okulistycznej (AAO, American Academy of Ophthalmology) [8], zaś w Wielkiej Brytanii i Irlandii operacje te nie są zalecane u dzieci poniżej 2. r.ż. [24]. Wyjątki od tej reguły stanowią przypadki dzieci ze znacznymi zaburzeniami rozwojowymi, u których aplikacja soczewek kontaktowych może być trudna, oraz konieczność przeprowadzenia operacji ze względów społecznych (problemy z finansowaniem długotrwałego stosowania soczewek kontaktowych, brak zdolności manualnych u rodziców do aplikacji takich soczewek).

Badania ankietowe okulistów operujących zaćmę u dzieci przeprowadzone w USA, Azji i Europie wykazały, że zdecydowana większość lekarzy nie wszczepia soczewek wewnątrzgałkowych u pacjentów poniżej 7. miesiąca życia [25].

U dzieci poniżej 7. miesiąca życia jest wykonywane usunięcie zaćmy z przednią i tylną centralną kapsulektomią o średnicy ok. 5 mm i przednią witrektomią za pomocą witrektomu przez wejście przez część płaską ciała rzęskowego lub w rąbku rogówki.

Większość okulistów dziecięcych wszczepia u dzieci soczewki jednoogniskowe. Ostatnio coraz częściej są stosowane jednak soczewki wieloogniskowe. Autor pracy od 10 lat wszczepia u dzieci tylko soczewki wieloogniskowe [26].

ŚRÓDOPERACYJNA PROFILAKTYKA INFЕКCJI

Przed operacją zaleca się stosowanie roztworu jodopowidonu 5% do worka spojówkowego. W Europie większość okulistów podaje 1 mg cefuroksymu w 0,1 ml do komory przedniej, zgodnie z zaleceniami European Society of Cataract & Refractive Surgeons [27]. W USA cefuroksym w tym wskazaniu nie jest tak rozpowszechniony jak w Europie. Stosuje się również antybiotyki wankomycynę (1 mg w 0,1 ml) lub moksyflokscynę 0, 1 mg w 0,1 ml (przygotowywaną z komercyjnych kropli ocznych) [28]. Z uwagi na to, że u dzieci pooperacyjne odczyny zapalne są zdecydowanie większe niż u dorosłych, większość chirurgów na koniec operacji podaje deksametazon do komory przedniej w dawce 0,4 mg w 0,1 ml i/lub pod spojówkę w dolnym załamku w dawce 2–4 mg w 1 ml.

POSTĘPOWANIE POOPERACYJNE

Bakterie mogą wnikać do wnętrza gałki przez ranę pooperacyjną, zanim pokryje się ona nabłonkiem, czyli przez pierwsze 2–3 dni. Dlatego też po zabiegu przez kilka dni (5–7 dni) jest zalecane stosowanie antybiotyków w kroplach.

Ponieważ odczyny pooperacyjne i stany zapalne po operacjach u dzieci są częstsze niż u dorosłych, zazwyczaj są podawane glikokortykosteroidy w kroplach ocznych (najczęściej deksametazon lub loteprednol). Leki te nie powinny być stosowane dłużej niż przez 4–6 tygodni, gdyż mogą wtedy powodować zahamowanie wzrostu dziecka, zespół Cushinga oraz supresję osi podwzgórza–przysadki–nadnercza [1]. Zamiast stosowania kropli steroidowych przez 4 tygodnie po operacji można podać na stole operacyjnym 1 ml octanu metyloprednizolonu pod spojówkę w dolnym załamku [29]. Preparat ten uwalnia się pod spojówkę, przez twardówkę do ciała szklistego i komory przedniej przez 3–4 tygodnie i pozwala uniknąć stosowania kropli, które są zawsze źle tolerowane przez dzieci, a zakraplanie stanowi duży problem dla rodziców.

POWIKŁANIA POOPERACYJNE

Najczęstsze powikłanie chirurgii zaćmy u dzieci stanowi zmętnienie osi optycznej, które występuje tym częściej, im młodsze jest operowane dziecko oraz po wszczepieniu soczewki wewnątrzgałkowej (jak opisano wyżej). Drugie

najczęstsze powikłanie to jaskra. Pojawia się ona u 10–25% operowanych dzieci [1], niektóre publikacje donoszą nawet o 58% [30]. Jaskra może się rozwinąć nawet kilkadziesiąt lat po operacji zaćmy, dlatego u pacjentów należy do końca życia badać ciśnienie wewnątrzgałkowe. Wszczepienie soczewek wewnątrzgałkowych nie jest czynnikiem zmniejszającym częstość występowania jaskry [7–9, 21, 22, 24], chociaż w niektórych starszych badaniach klinicznych u dzieci z soczewkami wewnątrzgałkowymi jaskra występowała rzadziej [31, 32].

W leczeniu tej postaci jaskry są stosowane prostaglandyny, β -blokery oraz inhibitory anhidazy węglanowej. Dzieciom nie powinno się podawać leków α_2 -adrenomimetycznych ze względu na działanie supresyjne na centralny układ nerwowy w tej grupie wiekowej. Jeżeli leczenie zachowawcze nie przynosi efektu, jest konieczne wykonanie operacji przeciwjaskrowej. U dzieci po operacjach przeciwjaskrowych w oczach bezsoczewkowych lub pseudosoczewkowych często obserwuje się zarastanie przetok filtracyjnych. Dlatego o wiele częściej niż w innych postaciach jaskry u dzieci są stosowane zabiegi cyklofotokoagulacji oraz wszczepianie zastawek przeciwjaskrowych. W przypadku tych ostatnich rurki filtracyjna powinna być wszczepiona do komory tylnej, ponieważ po implantacji do komory przedniej często dochodzi do dekompensacji rogówki ze względu na jej dużą elastyczność i zwiększoną możliwość kontaktu rurki ze śródbłonkiem. Niektórzy autorzy stosują 360° trabekulotomię *ab externo* za pomocą nici chirurgicznej, ale jest to zabieg trudny technicznie (problemy ze znalezieniem kanału Schlemma u tak małych dzieci) oraz często występują powikłania pooperacyjne (krwotoki do komory przedniej, hipotonia) [33].

Badania wykonane w ramach Infant Aphakia Treatment Study Group wykazały, że grubość rogówki jest taka sama w grupie dzieci z bezsoczewkowością i pseudosoczewkowością (odpowiednio 605 μm i 637 μm), natomiast liczba komórek śródbłonka była mniejsza po wszczepieniu soczewki wewnątrzgałkowej (3445/ mm^2 i 3921/ mm^2) [34]. Ta sama grupa badawcza stwierdziła również, że 5 lat po operacji w obu grupach pacjentów wzrost długości gałki ocznej oraz występowanie zezów były podobne [35, 36]. W grupie z wszczepioną soczewką wewnątrzgałkową u 5,5% operowanych dzieci była konieczna jednak eksplantacja soczewki ze względu na bardzo dużą krótkowzroczność (-7,50 do -19,00 D).

PODSUMOWANIE

Obecnie chirurgiczne metody leczenia zaćmy u dzieci pozwalają na uzyskanie dobrej ostrości wzroku. Operacja powinna być przeprowadzona u dzieci w wieku powyżej 2. miesiąca życia ze względu na częstsze występowanie

jaskry u pacjentów operowanych wcześniej. U dzieci poniżej 10. r.ż. jest konieczne wykonanie w trakcie operacji tylnej kapsulotomii i przedniej witrektomii, aby zapobiec mętnieniu tylnej torebki soczewki po zabiegu. Ze względu na częste zmętnienia w osi widzenia nie zaleca się wszcze-

piania soczewek wewnątrzgąłkowych dzieciom poniżej 7. miesiąca życia (2. r.ż. zgodnie z niektórymi wytycznymi).

Źródło rycin: Wszystkie ryciny pochodzą z materiałów własnych autora.

ADRES DO KORESPONDENCJI

prof. dr hab. n. med. Marek E. Prost

Klinika Okulistyczna,
Wojskowy Instytut Medycyny Lotniczej w Warszawie
01-755 Warszawa, ul. Zygmunta Krasińskiego 54/56
phone: (+45 22) 261 852 931
e-mail: mprost@wiml.waw.pl

ORCID

Marek E. Prost – ID – <http://orcid.org/0000-0002-56204171>

Piśmiennictwo

1. Self JE, R Taylor R, Solebo AL et al. Cataract management in children: a review of the literature and current practice across five large UK centres. *Eye*. 2020. <http://doi.org/10.1038/s41433-020-1115-6>.
2. Francis PJ, Moore AT. Genetics of childhood cataract. *Curr Opin Ophthalmol*. 2004; 15: 10-5.
3. Birch EE, Stager DR. The critical period for surgical treatment of dense, congenital, unilateral cataracts. *Invest Ophthalmol Vis Sci*. 1996; 37: 1532-8.
4. Birch EE, Cheng C, Stager DR Jr et al. The critical period for surgical treatment of dense congenital bilateral cataracts. *J AAPOS*. 2009; 13: 67-71.
5. Abadi RV, Forster JE, Lloyd IC. Ocular motor outcomes after bilateral and unilateral infantile cataracts. *Vis Res*. 2006; 46: 940-52.
6. Watts P, Abdollell M, Levin AV. Complications in infants undergoing surgery for congenital cataract in the first 12 weeks. *J AAPOS*. 2003; 7: 81-5.
7. Beck AD, Freedman SF, Lynn MJ et al. Glaucoma-related adverse events in the Infant Aphakia Treatment Study: 1-year results. *Arch Ophthalmol*. 2012; 130: 300-5.
8. Lambert SR, Aakalu VK, Hutchinson AK et al. Intraocular lens implantation during early childhood: A report by the American Academy of Ophthalmology. *Ophthalmology*. 2019; 126: 1454-61.
9. Vishwanath M, Cheong-Leen R, Taylor D et al. Is early surgery for congenital cataract a risk factor for glaucoma? *Br J Ophthalmol*. 2004; 88: 905-10.
10. Comer RM, Abdulla N, O'Keefe M. Radiofrequency diathermy capsulorhexis of the anterior and posterior capsule in pediatric cataract surgery: Preliminary results. *J Cataract Refract Surg*. 1997; 23: 641-4.
11. Trivedi RH, Wilson ME, Bartholomew LR. Extensibility and scanning electron microscopy evaluation of 5 pediatric anterior capsulotomy techniques in a porcine model. *J Cataract Refract Surg*. 2006; 32: 1206-13.
12. Izak AM, Werner L, Pandey SK et al. Analysis of the capsule edge after Fugo plasma blade capsulotomy, continuous curvilinear capsulorhexis, and can-opener capsulotomy. *J Cataract Refract Surg*. 2004; 30: 2606-11.
13. Nguyen A, Kraus CL. Surgical steps. In: Kraus CL (ed). *Pediatric cataract surgery and IOL implantation: a case-based guide*. Springer Nature, Cham 2020: 89-104.
14. Vasavada AR, Praveen MR, Tassignon MJ et al. Posterior capsule management in congenital cataract surgery. *J Cataract Refract Surg*. 2011; 37: 173-93.
15. Vasavada AR, Vasavada V, Shah SK et al. Postoperative outcomes of intraocular lens implantation in the bag versus posterior optic capture in pediatric cataract surgery. *J Cataract Refract Surg*. 2017; 43: 1177-83.
16. Choi SH, Kim YD, Yu YS et al. Long-term outcome of Nd:YAG laser posterior capsulotomy in children: procedural strategies and visual outcome. *Am J Ophthalmol*. 2019; 197: 121-7.
17. Basti S, Krishnamachary M, Gupta S. Results of sutureless wound construction in children undergoing cataract extraction. *J Pediatr Ophthalmol Strabismus*. 1996; 33: 52-4.
18. Wilson ME, Bartholomew LR, Trivedi RH. Pediatric cataract surgery and intraocular lens implantation: Practice styles and preferences of the 2001 ASCRS and AAPOS memberships. *J Cataract Refract Surg*. 2003; 29: 1811-20.
19. Kaur S, Sukhija J, Jugran D et al. Viscosealing of ports in pediatric cataract surgery. *Clin Exper Vision and Eye Res*. 2019; 2: 1-4.

20. Wilson ME, Apple DJ, Bluestein EC et al. Intraocular lenses for pediatric implantation: biomaterials, designs, and sizing. *J Cataract Refract Surg.* 1994; 20: 584-91.
21. Lin AA, Buckley DG. Update on pediatric cataract surgery and intraocular lens implantation. *Curr Opin Ophthalmol.* 2010; 21: 55-9.
22. The Infant Aphakia Treatment Study Group. A randomized clinical trial comparing contact lens to intraocular lens correction of monocular aphakia during infancy: HOTV optotype acuity at age 4.5 years and clinical findings at age 5 years. *JAMA Ophthalmol.* 2014; 132: 676-82.
23. Lambert SR, Cotsonis G, DuBois L et al.; Infant Aphakia Treatment Study Group. Long-term effect of intraocular lens vs contact lens correction on visual acuity after cataract surgery during infancy. A randomized clinical trial. *JAMA Ophthalmol.* 2020; 138(4): 365-72. <http://doi.org/10.1001/jamaophthalmol.2020.0006>.
24. Solebo AL, Cumberland P, Rahi JS; British Isles Congenital Cataract Interest Group. 5-year outcomes after primary intraocular lens implantation in children aged 2 years or younger with congenital or infantile cataract: findings from the IoLunder2 prospective inception cohort study. *Lancet Child Adolesc Health.* 2018; 2: 863-71.
25. Koo EB, VanderVeen DK, Lambert SR. Global practice patterns in the management of infantile cataracts. *Eye Contact Lens.* 2018; 44(suppl 2): S292-6.
26. Prost M. Visual function after bilateral implantation of multifocal versus monofocal IOLs in children below 5 years of age. *Ophthalmology.* 2019; 6: 192-7.
27. Barry P, Seal DV, Gettinby G; ESCRS Endophthalmitis Study Group. ESCRS study of prophylaxis of postoperative endophthalmitis after cataract surgery: Preliminary report of principal results from a European multicenter study. *J Cataract Refract Surg.* 2006; 32: 407-10.
28. Arsinnoff SA. Dose and administration of intracameral moxifloxacin for prophylaxis of postoperative endophthalmitis. *J Cataract Refract Surg.* 2016; 42: 1730-41.
29. Prost M. Czy można nie stosować kropli sterydowych po operacjach wewnątrzgałkowych u dzieci? Referat wygłoszony na 48. Zjeździe Okulistów Polskich, Kraków 2017.
30. Chen TC, Bhatia LS, Halpern EF et al. Risk factors for the development of aphakic glaucoma after congenital cataract surgery. *Trans Am Ophthalmol Soc.* 2006; 104: 241-51.
31. Asrani S, Freedman S, Hasselblad V et al. Does primary intraocular lens implantation prevent "aphakic" glaucoma in children? *J AAPOS.* 2000; 4: 33-9.
32. Kirwan C, Lanigan B, O'Keefe M. Glaucoma in aphakic and pseudophakic eyes following surgery for congenital cataract in the first year of life. *Acta Ophthalmol.* 2010; 88: 53-9.
33. Beck AD, Lynn MJ, Crandall J et al. Surgical outcomes with 360-degree suture trabeculotomy in poor prognosis primary congenital glaucoma and glaucoma associated with congenital anomalies or cataract surgery. *J AAPOS.* 2011; 15: 54-8.
34. Morrison DG, Lynn MJ, Freedman SF et al.; Infant Aphakia Treatment Study Group. Corneal changes in children after unilateral cataract surgery in the Infant Aphakia Treatment Study. *Ophthalmology.* 2015; 122: 2186-92.
35. Wilson ME, Trivedi RH, Weakley Jr et al.; Infant Aphakia Treatment Study Group. Globe axial length growth at age 5 years in the Infant Aphakia Treatment Study. *Ophthalmology.* 2017; 124: 730-3.
36. Bothun ED, Lynn MJ, Christiansen SP et al.; Infant Aphakia Treatment Study Group. Sensorimotor outcomes by age 5 years after monocular cataract surgery in the Infant Aphakia Treatment Study (IATS). *J AAPOS.* 2016; 20: 49-53.

Konflikt interesów:

Nie występuje.

Finansowanie:

Nie występuje.

Etyka:

Treści przedstawione w artykule są zgodne z zasadami Deklaracji Helsińskiej, dyrektywami EU oraz ujednoliconymi wymaganiami dla czasopism biomedycznych.

Conflict of interest:

None.

Financial support:

None.

Ethics:

The content presented in the article complies with the principles of the Helsinki Declaration, EU directives and harmonized requirements for biomedical journals.