ARTYKUŁ PRZEGLĄDOWY REVIEW ARTICLE
DOI: 10.24292/01.OT.300621.1

Współczesne możliwości w diagnostyce chorób przedniego i tylnego odcinka oka przy użyciu OCT nowej generacji

Contemporary possibilities in the diagnostics of anterior and posterior eye diseases with the use of new-generation OCT

Katarzyna Paczwa[1], Justyna Mędrzycka[1], Joanna Gołębiewska[1, 2], Radosław Różycki[1]

[1] Klinika Okulistyczna, Wojskowy Instytut Medycyny Lotniczej, Warszawa
Kierownik Kliniki: dr n. med. Radosław Różycki
[2] Wydział Medyczny, Uczelnia Łazarskiego, Warszawa
Dziekan: dr hab. n. med. Paweł Olszewski

NAJWAŻNIEJSZE

Optyczna koherentna tomografia to niezastąpione narzędzie w diagnostyce i monitorowaniu wielu chorób narządu wzroku. Dzięki zastosowaniu aparatu Solix FullRange™ OCT&OCTA jest możliwe dokładniejsze obrazowanie przedniego i tylnego odcinka oka.

HIGHLIGHTS

Optical coherence tomography is an indispensable tool in diagnostics and observation of many eye diseases. The use of Solix FullRange™ OCT&OCTA apparatus provides more accurate examination of the anterior and posterior segments of the eye.

STRESZCZENIE

Optyczna koherentna tomografia jest bezkontaktową metodą obrazowania przedniego i tylnego odcinka oka opartą na skaningu laserowym w domenie spektralnej. W niniejszej pracy przedstawiono możliwości diagnostyczne aparatu najnowszej generacji Solix FullRange™ OCT&OCTA (Optovue). Dzięki jego zastosowaniu jest możliwa ocena gruczołów Meiboma, rogówki, kątów przesączania, komory przedniej, a także soczewki. W obrazowaniu tylnego odcinka oka aparat umożliwia dokładne obrazowanie ciała szklistego, siatkówki, naczyniówki oraz nerwu wzrokowego, a także pomiary przepływu naczyniowego.

Słowa kluczowe: OCT, angio-OCT

ABSTRACT

Optical coherence tomography is a non-contact imaging method of the anterior and posterior segments of the eye that is based on laser scanning in spectral domain. This study presents diagnostic possibilities of the new generation Solix FullRange™ OCT&OCTA apparatus (Optovue) to examine meibomian glands, cornea, anterior chamber, as well iridocorneal angles and lens. In the posterior segment of the eye it allows for the precise evaluation of the vitreous body, choroid, retina, optic nerve and blood-flow measurements.

Key words: OCT, angio-OCT

For non-commercial use only
© Medical Education. For private and non-commercial use only. Downloaded from https://www.journalsmededu.pl/index.php/ophthatherapy/index: 13.07.2025; 17:48,34

WSTĘP

Optyczna koherentna tomografia (OCT, *optical coherence tomography*) jest nieinwazyjną, bezkontaktową oraz powtarzalną metodą obrazowania opartą na skaningu optycznym [1]. Pozwala uzyskać szczegółowe obrazy siatkówki, naczyniówki, nerwu wzrokowego, a także przedniego odcinka oka. Metoda ta stała się niezastąpionym narzędziem w diagnostyce i monitorowaniu wielu chorób narządu wzroku.
Gdy w 1991 r. po raz pierwszy uzyskano przekrój siatkówki *in vivo*, rozpoczął się czas nieustannego dążenia do uzyskania obrazów o jak najwyższej jakości [1, 2]. Obecnie na rynku mamy dostęp do wielu różnych modeli sprzętu oferujących coraz wyższą jakość badania.
Urządzenia OCT pozwalają na uzyskanie przekrojów tkanki zgodnych z badaniem histologicznym w czasie rzeczywistym oraz trójwymiarowe obrazowanie struktur przedniego i tylnego odcinka gałki ocznej. Aparaty mają zintegrowaną bazę danych. Dzięki niej możliwe jest ilościowe porównywanie pomiarów w przypadku konkretnego pacjenta z bazą danych zdrowych osób, ułatwiając diagnostykę chorób narządu wzroku. Dodatkowo umożliwiają porównywanie kolejnych wykonywanych u pacjenta badań w celu monitorowania leczenia i progresji choroby. W badaniu OCT możemy ocenić zarówno przedni, jak i tylny odcinek gałki ocznej.

OCT PRZEDNIEGO ODCINKA OKA

W badaniu przedniego odcinka z zastosowaniem aparatu Solix FullRange™ OCT&OCTA, przy użyciu dwóch soczewek zewnętrznych (10 mm, 18 mm), możemy ocenić dokładną budowę warstw histologicznych rogówki, z uwzględnieniem filmu łzowego oraz pomiar grubości – pachymetrię w 16 południkach, punkt łzowy, a także dokładną ocenę budowy komory przedniej (ryc. 1, 2). Dodatkowo, dzięki zastosowaniu soczewki FullRange 18 × 6,25 mm, możliwe jest obrazowanie kątów przesączania. AS-OCT wykorzystuje się również do pomiaru grubości soczewki oraz oceny stopnia zaawansowania zaćmy. Dzięki nowym systemom obrazowania jest możliwe wykorzystanie tej nieinwazyjnej procedury do diagnostyki i monitorowania chorób rogówki, takich jak keratopatia i stożek rogówki, a także w przypadkach kwalifikacji do laserowej korekcji wzroku, w zespole suchego oka, jaskrze [3].

OCT TYLNEGO ODCINKA OKA

W badaniu OCT tylnego odcinka oka możemy ocenić naczyniówkę, siatkówkę, warstwę włókien nerwowych siatkówki (RNFL, *retinal nerve fiber layer*), kompleks komórek zwojowych (GCC) oraz tarczę nerwu wzrokowego. Aparat daje możliwość obrazowania siatkówki i ciała szklistego przy użyciu skanów o głębokości 6,25 mm, które są dostosowane do pacjentów z wysoką krótkowzrocznością. Ponadto aparat Solix umożliwia dokładną ocenę ciała szklistego, jego strukturę, przyleganie części ciała szklistego do siatkówki (*premacular bursa*, kanał Cloqueta) (ryc. 3).

RYCINA 1

Pachymetria rogówki w 16 południkach.

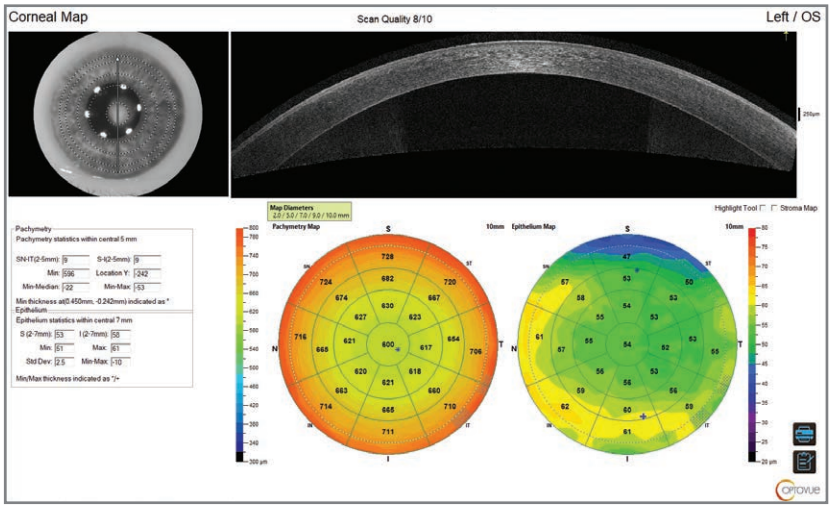

For non-commercial use only

© Medical Education. For private and non-commercial use only. Downloaded from
https://www.journalsmededu.pl/index.php/ophthatherapy/index: 13.07.2025; 17:48,34

RYCINA 2

Przedni odcinek oka, soczewka o grubości 3,59 mm.

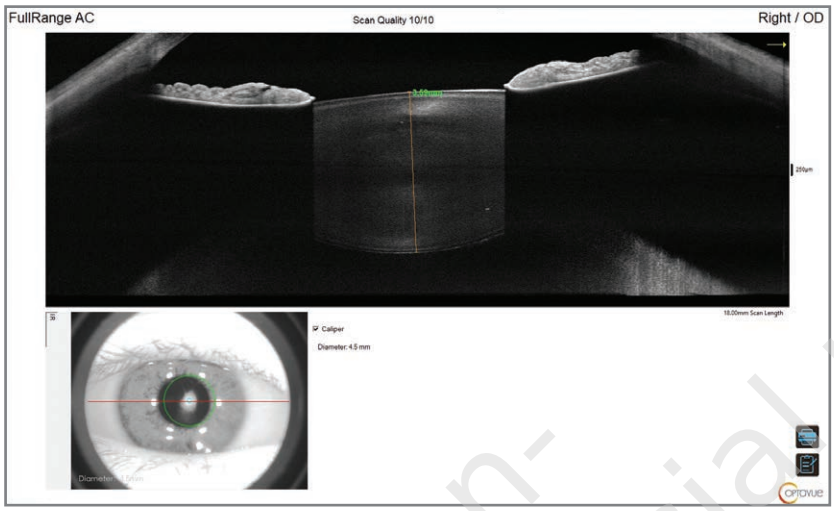

RYCINA 3

OCT B-skan u pacjenta z retinopatią i witreopatią cukrzycową, widoczne zaburzenia struktury warstwowej siatkówki, zmiany zanikowe RPE w skroniowej części plamki (po fotokoagulacji laserowej), rozwarstwienie ciała szklistego.

ANGIO-OCT

OCT nie pozwala jednak na ocenę funkcji mikrokrążenia. W tym celu powstał system obrazowania AngioVue, który umożliwia wizualizację przepływu krwi, bazując na wewnętrznym kontraście ruchu, dzięki czemu – w przeciwieństwie do angiografii fluoresceinowej (AF) – nie wymaga podania kontrastu [2, 4, 5]. Oprogramowanie Angio-Analytics mapuje i mierzy gęstość naczyń, miejsca braku przepływu w celu określenia obszarów niedokrwiennych oraz powierzchnię naczyń w celu oceny neowaskularyzacji [6]. Badanie angio-OCT jest jednym z najlepszych narzędzi do obrazowania i mierzenia spadku liczby kapilar, a także nieprawidłowych naczyń w chorobach siatkówki, jaskrze i innych neuropatiach nerwu wzrokowego (ryc. 4) [7–9].

© Medical Education. For private and non-commercial use only. Downloaded from https://www.journalsmededu.pl/index.php/ophthatherapy/index: 13.07.2025; 17:48,34

RYCINA 4

Obraz angio-OCT u pacjenta z retinopatią cukrzycową; mapa gęstości naczyń w splocie powierzchownym siatkówki uwidacznia strefy braku perfuzji w skroniowej części plamki.

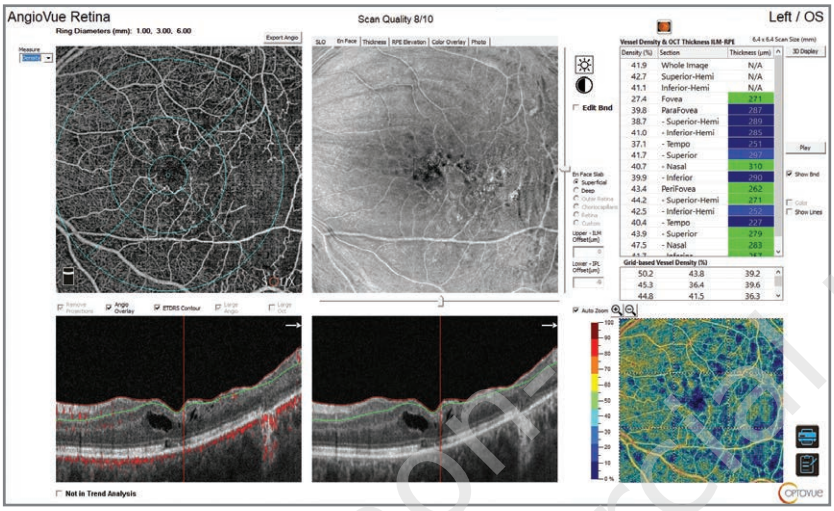

Aparat wykonuje 120 000 A-skanów na sekundę, dzięki czemu uzyskane zdjęcia siatkówki, naczyniówki i ciała szklistego są wysokiej jakości. Skany o szerokości 12 × 12 mm umożliwiają wykrywanie zmian również poza obszarem tylnego bieguna, a zastosowanie opcji AngioMontage, łączącej angio-OCT plamki i tarczy nerwu wzrokowego w obrazy o wymiarach 16 × 9 mm lub 16 × 16 mm, pozwala na ocenę mikrokrążenia również na średnim obwodzie siatkówki (ryc. 5).

AngioVue Disc umożliwia równoczesne badanie warstwy włókien nerwowych, trójwymiarowe skanowanie tarczy nerwu wzrokowego, pomiar kompleksu komórek zwojowych siatkówki, a także ocenę gęstości przepływu w kapilarach okołotarczowych. Możliwość szybkiego skanowania i równoczesnego wykonania badań OCT oraz angio-OCT tarczy nerwu wzrokowego, jak również porównania wyników do normatywnej bazy danych zapewnia najdokładniejsze badanie we wczesnych stadiach jaskry, przed wystąpieniem innych objawów [10].

RYCINA 5

Analiza przepływu w plamce i tarczy nerwu wzrokowego przy wykorzystaniu AngioMontage. A. Prawidłowy przepływ w biegunie tylnym oka lewego. B. Stan po zakrzepie gałęzi dolnej żyły środkowej siatkówki oka prawego. Widoczne strefy braku perfuzji w dolnej i skroniowej części plamki, anastomozy naczyniowe oraz neowaskularyzacja przy naczyniu skroniowym dolnym.

A

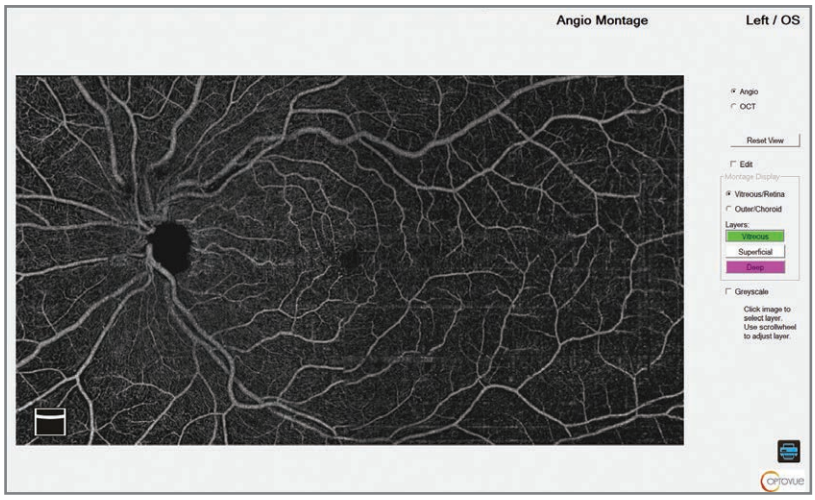

© Medical Education. For private and non-commercial use only. Downloaded from https://www.journalsmededu.pl/index.php/ophthatherapy/index: 13.07.2025; 17:48,34

B

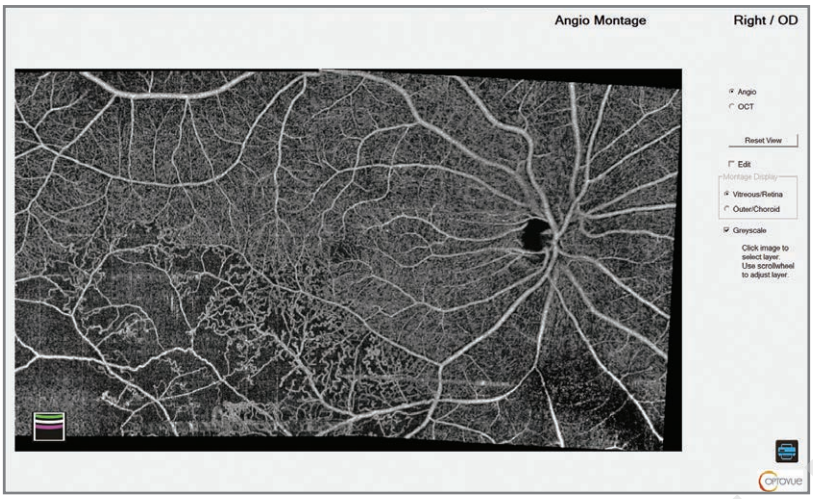

DODATKOWE MOŻLIWOŚCI

Dodatkowo urządzenie umożliwia wykonywanie fotografii przedniego odcinka oka, w tym aparatu ochronnego. Możemy ocenić powieki, gruczoły Meiboma, spojówki, tęczówkę (ryc. 6). Pozwala to na prowadzenie dokumentacji fotograficznej oraz monitorowanie progresji chorób powiek, zespołu suchego oka, dolegliwości związanych z czerwonym okiem, a także nieprawidłowości tęczówki.

RYCINA 6

Fotografia przedniego odcinka oka z uwidocznieniem gruczołów Meiboma.

PODSUMOWANIE

Udoskonalanie metody obrazowania przedniego i tylnego odcinka oka oraz rozwój tej dziedziny trwają nieustannie. Na rynku pojawiają się nowe aparaty, są oferowane coraz dokładniejsze badania. Dzięki zintegrowanej fundus kamerze możliwości wykonywania fotografii zewnętrznej, modułowi Meibomian Gland oraz analizie angio-OCT obecnie aparat Solix FullRange™ OCT&OCTA stanowi najbardziej zaawansowaną platformę spektralnej optycznej koherentnej tomografii. Pozwala on na wykonanie najszerszych i najgłębszych obrazów siatkówki, naczyniówki i ciała szklistego, dostosowanych również dla osób z wysoką krót-

© Medical Education. For private and non-commercial use only. Downloaded from
https://www.journalsmededu.pl/index.php/ophthatherapy/index: 13.07.2025; 17:48,34

kowzrocznością, oraz otrzymanie najszerszych obszarów skanowania w angio-OCT. Dodatkowo przy użyciu aparatu można obrazować cały przedni odcinek oka, a także wykonywać równoczasowo szereg badań niezbędnych w diagnostyce i monitorowaniu jaskry.

Źródło rycin: Wszystkie ryciny pochodzą z materiałów własnych autorów.

ADRES DO KORESPONDENCJI
lek. Katarzyna Paczwa
Klinika Okulistyki,
Wojskowy Instytut Medycyny Lotniczej
01-755 Warszawa, ul. Zygmunta Krasińskiego 54/56
e-mail: kasiapaczwa@gmail.com

ORCID
Katarzyna Paczwa – ID – http://orcid.org/0000-0003-3825-3727
Justyna Mędrzycka – ID – http://orcid.org/0000-0001-9578-719X
Joanna Gołębiewska – ID – http://orcid.org/0000-0002-3013-4363
Radosław Różycki – ID – http://orcid.org/0000-0001-7040-026X

For non-commercial use only

Piśmiennictwo

1. Huang D, Swanson EA, Lin CP et al. Optical coherence tomography. Science. 1991; 254(5035): 1178-81. http://doi.org/10.1126/science.1957169.
2. Hautz W, Gołębiewska J (ed). OCT i Angio-OCT w schorzeniach tylnego odcinka gałki ocznej. Medipage, Warszawa 2015.
3. Ang M, Baskaran M, Werkmeister RM et al. Anterior segment optical coherence tomography. Prog Retin Eye Res. 2018; 66: 132-56. http://doi.org/10.1016/j.preteyeres.2018.04.002.
4. de Carlo TE, Romano A, Waheed NK et al. A review of optical coherence tomography angiography (OCTA). Int J Retina Vitreous. 2015. http://doi.org/10.1186/s40942-015-0.
5. Huang D, Jia Y, Gao SS, Lumbroso B et al. Optical Coherence Tomography Angiography Using the Optovue Device. Dev Ophthalmol. 2016; 56: 6-12. https://doi.org/10.1159/000442770.
6. Ang M, Tan ACS, Cheung ChMG et al. Optical coherence tomography angiography: a review of current and future clinical applications. Graefes Arch Clin Exp Ophthalmol. 2018; 256(2): 237-45. https://doi.org/10.1007/s00417-017-3896-2.
7. Spaide RF, Fujimoto JG, Waheed NK et al. Optical coherence tomography angiography. Prog Retin Eye Res. 2018; 64: 1-55. http://doi.org/10.1016/j.preteyeres.2017.11.003.
8. Werner AC, Shen LQ. A Review of OCT Angiography in Glaucoma. Semin Ophthalmol. 2019; 34(4): 279-286. http://doi.org/10.1080/08820538.2019.1620807
9. Chalam KV, Sambhav K. Optical Coherence Tomography Angiography in Retinal Diseases. J Ophthalmic Vis Res. 2016; 11(1): 84-92. http://doi.org/10.4103/2008-322X.
10. Rolle T, Dallorto L, Tavassoli M et al. Diagnostic Ability and Discriminant Values of OCT-Angiography Parameters in Early Glaucoma Diagnosis. Ophthalmic Res. 2019; 61(3): 143-52. http://doi.org/10.1159/000489457

Wkład autorów:
Katarzyna Paczwa: 40%; Justyna Mędrzycka: 40%; Joanna Gołębiewska: 10%; Radosław Różycki: 10%.

Konflikt interesów:
Nie występuje.

Finansowanie:
Nie występuje.

Etyka:
Treści przedstawione w artykule są zgodne z zasadami Deklaracji Helsińskiej, dyrektywami EU oraz ujednoliconymi wymaganiami dla czasopism biomedycznych.

Authors' contributions:
Katarzyna Paczwa: 40%; Justyna Mędrzycka: 40%; Joanna Gołębiewska: 10%; Radosław Różycki: 10%.

Conflict of interest:
None.

Financial support:
None.

Ethics:
The content presented in the article complies with the principles of the Helsinki Declaration, EU directives and harmonized requirements for biomedical journals.

© Medical Education. For private and non-commercial use only. Downloaded from https://www.journalsmededu.pl/index.php/ophthatherapy/index: 13.07.2025; 17:48,34