

# Krótkowzroczność. Definicja i podział według najnowszej wiedzy

*Myopia. Definition and classification according to the latest knowledge*

**Magdalena Durajczyk<sup>1</sup>, Ewa Grudzińska<sup>1</sup>,  
Aleksandra Obszańska<sup>2</sup>, Monika Modrzejewska<sup>1</sup>**

<sup>1</sup> II Katedra i Klinika Okulistyki,

Pomorski Uniwersytet Medyczny w Szczecinie  
Kierownik: prof. dr hab. n. med. Wojciech Lubiński, FEBO

<sup>2</sup> Oddział Patologii Noworodka i Niemowlęcia, Szpital Dziecięcy im. Jana Bogdanowicza w Warszawie  
Ordynator: dr n. med. Beata Pacanowska



## NAJWAŻNIEJSZE

Postępowanie się jednolitymi definicjami oraz podziałem krótkowzroczności ułatwiłoby naukowcom porównywanie wyników badań oraz dalszy rozwój tego pola naukowego.

## HIGHLIGHTS

Using uniform definitions and the division of myopia would make it easier for scientists to compare research results and further develop this field of science.

## STRESZCZENIE

Krótkowzroczność jest główną przyczyną zaburzeń widzenia, będąc najczęstszą wadą refrakcji. Istnieje wiele podziałów krótkowzroczności uwzględniających wielkość wady refrakcji, dziedziczność, moment pojawienia się wady refrakcji, stan szczegółów dna oka czy długość osiową gałki ocznej. W literaturze istnieje duża niespójność w tym zakresie. Można znaleźć wiele terminów opisowych, jak również klasyfikacji określających rodzaje krótkowzroczności, co prowadzi do trudności przy porównywaniu wyników badań. Celem artykułu jest przedstawienie aktualnej definicji i podziału krótkowzroczności na podstawie przeglądu piśmiennictwa PubMed z ostatnich 5 lat.

**Słowa kluczowe:** krótkowzroczność, definicja, podział, wady refrakcji

## ABSTRACT

Myopia is the main cause of vision decrease, being the most common refractive error. There are many classifications of myopia based on the size of refractive error, heredity, time of onset, fundus details and axial length of the eyeball. There is a great deal of inconsistency in the literature in this regard. Many descriptive terms as well as classifications defining types of myopia can be found, which leads to difficulties when comparing research results. The purpose of this article is to present the current definition and classification of myopia based on a review of the PubMed literature from the last 5 years.

**Key words:** myopia, definitions, classification, refractive errors

## WSTĘP

Krótkowzroczność jest globalnym problemem zdrowia publicznego oraz główną przyczyną zaburzeń widzenia, będąc najczęstszą wadą refrakcji u dzieci przed 6. r.ż., nastolatków i młodych dorosłych. Dotyka obecnie co najmniej 30% populacji na całym świecie, a w ostatnich latach częstość występowania tej wady refrakcji stale rośnie. Przewiduje się, że w 2050 r. 5 mld osób na całym świecie będzie krótkowidzami [1]. W obszernej literaturze dotyczącej tego zagadnienia krótkowzroczność jest definiowana jako wada refrakcji  $-0,50$  D odpowiednika sferycznego lub mniej [1]. Miopia została uznana za czynnik ryzyka odpowiedzialny za wiele innych poważnych powikłań okulistycznych [2]. Mimo że istnieje wiele sposobów na skorygowanie rozmytego obrazu u chorych z krótkowzrocznością, to te proste strategie naprawcze nie mogą powstrzymać równoległe postępujących patologicznych zmian narządu wzroku i progresji krótkowzroczności [3].

Wiele lat badań związanych z krótkowzrocznością umożliwiło identyfikację wielu czynników ryzyka tej choroby, takich jak: dodatni wywiad rodzinny w kierunku krótkowzroczności, zamieszkanie na terenach miejskich, brak przebywania na świeżym powietrzu, zmniejszona liczba godzin snu czy obniżone stężenie witaminy  $D_3$  we krwi [4]. Badacze obecnie zwracają uwagę na dwa główne modyfikowalne czynniki ryzyka krótkowzroczności: czas spędzany na świeżym powietrzu oraz edukację [5]. Te dwa czynniki dają perspektywę opartą na dowodach klinicznych umożliwiającą zahamowanie wzrostu krótkowzroczności poprzez wydłużenie czasu spędzanego na zewnątrz i ewentualnie skrócenie czasu pracy z bliskich odległości oraz edukację pacjentów.

W dzisiejszej erze medycyny opartej na dowodach klinicznych różne terminy i klasyfikacje krótkowzroczności stanowią istotną przeszkodę w próbie porównywania badań epidemiologicznych. Do tej pory w polu krótkowzroczności brakowało standaryzowanych klasyfikacji uzgodnionych na szczeblu międzynarodowym, takich jakie istnieją m.in. w retinopatii wcześniaków.

Celem artykułu jest przedstawienie aktualnej definicji i podziału krótkowzroczności na podstawie przeglądu piśmiennictwa PubMed z ostatnich 5 lat.

## KRÓTKOWZROCZNOŚĆ – DEFINICJA

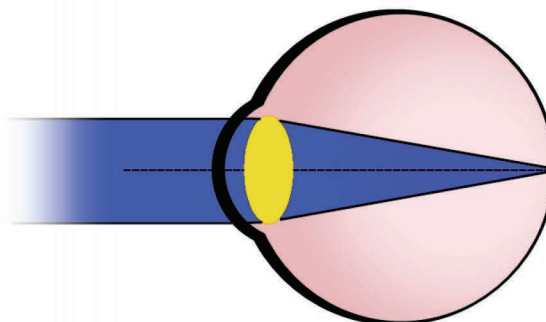
W piśmiennictwie definiowanie optycznego aspektu krótkowzroczności jest raczej zgodne, choć dobór słów bywa różny.

Międzynarodowa Klasyfikacja Światowej Organizacji Zdrowia (WHO, World Health Organization) oraz Międzynarodowa Klasyfikacja Chorób (ICD-10) definiują krótkowzroczność jako błąd refrakcji, w którym promienie świetlne biegnące równoległe do osi optycznej skupiają się

przed siatkówką, kiedy akomodacja jest w stanie relaksacji [2]. Wynika to z faktu, że stan refrakcyjny oka jest determinowany przez długość osiową gałki ocznej w odniesieniu do mocy refrakcyjnej systemu optycznego oka. W przypadku niewielkiej krótkowzroczności dochodzi do nieznacznego skrócenia ogniskowej systemu optycznego lub niewielkiego wydłużenia długości gałki ocznej. Natomiast w przypadku krótkowzroczności średniej i wysokiej najczęściej stwierdzanym odchyleniem jest wydłużenie długości osiowej gałki ocznej. W odróżnieniu od krótkowzroczności w prawidłowo zbudowanej gałce ocznej przy rozluźnionej akomodacji równoległe padające promienie światła zostają zogniskowane na siatkówce, co umożliwia powstanie ostrego obrazu obserwowanego przedmiotu (ryc. 1) [6].

### RYCINA 1

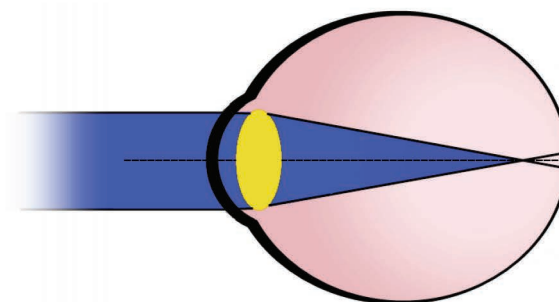
Schemat przedstawiający oko emmetropijne. Promienie światła przy rozluźnionej akomodacji są ogniskowane na siatkówce.



W przypadku oka krótkowzrocznego przy rozluźnionej akomodacji równoległe padające promienie światła zostają zogniskowane przed siatkówką, co powoduje rozmycie obrazu przy patrzeniu w dal (ryc. 2).

### RYCINA 2

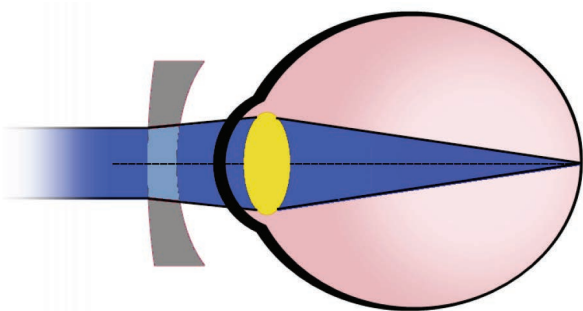
Schemat przedstawiający oko krótkowzroczne. Promienie światła przy rozluźnionej akomodacji są ogniskowane przed siatkówką.



Uzyskanie ostrego widzenia do dali w krótkowzroczności jest możliwe w przypadku zastosowania soczewek rozpraszających (minusowych) w postaci okularów, soczewek kontaktowych lub przeprowadzenia zabiegów modyfikujących krzywiznę optyczną rogówki, podczas których jej moc optyczna jest obniżana (ryc. 3).

RYCINA 3

Schemat przedstawiający oko krótkowzroczne ze skorygowaną wadą refrakcji za pomocą soczewki okularowej. Promienie światła przy rozluźnionej akomodacji są ogniskowane na siatkówce.



Proces powstawania krótkowzroczności pozostaje niejasny. Uznaje się, że może to być wynik niepowodzenia procesu emmetropizacji, wtórny do próby eliminacji względnego rozmycia nadwzrocznego, które jest obecne na obwodzie eliptycznej gałki ocznej. Sam proces emmetropizacji polega na dostosowaniu długości osi optycznej oka do właściwości optycznych rogówki i soczewki, do którego dochodzi po zakończeniu 2. r.ż. Do końca 2. r.ż. gałka oczna rośnie sferycznie. Natomiast wydłużenie gałki ocznej podczas emmetropizacji po 2. r.ż. jest związane ze ścięciem siatkówki i zmniejszeniem gęstości komórek nabłonka barwnikowego siatkówki (RPE, *rating perceived exertion*) w regionie równika i do tyłu od niego, jak również ścięciem naczyń i twardówki rozpoczynającym się od równika i najbardziej zaznaczonym w obrębie tylnego bieguna gałki ocznej. Jednakże grubość siatkówki i gęstość RPE w regionie plamki jest niezależna od długości osiowej gałki ocznej. Długość osiowa gałki ocznej nie wpływa również na grubość błony Brucha (BM, *Bruch's membrane*). Wciąż jest niejasne, w której tkance powstają pierwotne zmiany powodujące wydłużenie gałki ocznej. Wśród czynników kandydujących wymienia się: siatkówkę, nabłonek barwnikowy siatkówki, BM, naczyniówkę i/lub twardówkę [7].

## KRÓTKOWZROCZNOŚĆ – PODZIAŁ

Miopia była już tematem rozważań filozoficznych Arystotelesa, a także konceptem prac badawczych Johanna Keplera w 1604 r. Ogromne zainteresowanie tematem krótkowzroczności przez wieki wśród naukowców sprawiło, że była ona definiowana na wiele różnych sposobów: ze względu na przypuszczalną etiologię, początek (wiek) zachorowania, wielkość wady refrakcji, a także zmian strukturalnych gałki ocznej [2].

Dostępna obszerna literatura dotycząca tej wady refrakcji ujawniła zróżnicowanie definicji. Przykładem na to jest często używany termin *krótkowzroczność patologiczna (zwyrodnieniowa)*, który nierzadko jest mylony z pojęciem wysokiej krótkowzroczności, co stanowi błąd, gdyż wysoka krótkowzroczność jest definiowana jako wysoki stopień wady refrakcji, podczas gdy *krótkowzroczność patologiczna* charakteryzuje się obecnością typowych cech krótkowzroczności w tylnym biegunie oka [6].

W przeszłości najczęściej wspominaną w literaturze klasyfikacją był podział wprowadzony przez Grosvenora [6, 8]. Dzielił on krótkowzroczność ze względu na występowanie związane z wiekiem, opierając się na okresie, w którym się pojawia. Wyróżnił:

1. Krótkowzroczność wrodzoną – obecna w momencie urodzenia i pozostaje przez całe życie.
2. Krótkowzroczność młodzieńczą – pojawia się pomiędzy 5. a 20. r.ż.
3. Krótkowzroczność wieku dorosłego o wczesnym początku – pojawia się pomiędzy 20. a 40. r.ż.
4. Krótkowzroczność wieku dorosłego o późnym początku – pojawia się po 40. r.ż.

Z inicjatywy Międzynarodowego Instytutu Krótkowzroczności (IMI, International Myopia Institute) badacze proponują zestaw definicji krótkowzroczności, które są oparte na dowodach klinicznych. Naukowcy podzielili krótkowzroczność pod względem jakościowym i ilościowym (tab. 1).

TABELA 1

Podział krótkowzroczności według Międzynarodowego Instytutu Krótkowzroczności (na podstawie [2]).

Termin	Definicja
	<b>Definicja jakościowa</b>
Krótkowzroczność	Błąd refrakcji, w którym promienie świetlne biegnące równoległe do osi optycznej skupiają się przed siatkówką, kiedy akomodacja jest w stanie relaksacji. Wynika to zwykle ze zbyt długiej osi gałki ocznej, ale może być również spowodowane przez zbyt duże zakrzywienie rogówki i/lub soczewkę o zwiększonej mocy optycznej.

Krótkowzroczność osiowa	Wada refrakcji wynikająca głównie z większej niż normalna długości osiowej gałki ocznej.
Krótkowzroczność refrakcyjna	Wada refrakcji, która może być przypisywana zmianom w strukturach lub lokalizacji elementów oka, przez które przenikają promienie świetlne, czyli rogówka i soczewka.
Wtórna krótkowzroczność	Wada refrakcji, o konkretnej przyczynie (np. zastosowany lek, choroba rogówki lub ogólnoustrojowy zespół kliniczny), która może być zidentyfikowana, ale nie jest uważana za populacyjny czynnik rozwoju krótkowzroczności, np. stożek rogówki.

#### Definicja ilościowa

Krótkowzroczność	Wada refrakcji równa -0,50 D lub niższa przy zrelaksowanej akomodacji oka.
Krótkowzroczność niska	Wada refrakcji od -0,5 D do > -6,0 D przy zrelaksowanej akomodacji oka.
Krótkowzroczność wysoka	Wada refrakcji równa -6,0 D lub niższa przy zrelaksowanej akomodacji.
Pre-myopia	Stan refrakcji u dzieci od +0,75 D do > -0,50 D, w którego przypadku w połączeniu podstawowej wady refrakcji, wieku, i innych wymiernych czynników ryzyka rozwoju krótkowzroczności występuje wystarczające prawdopodobieństwo rozwoju krótkowzroczności w przyszłości i w związku z tym zasługuje on na interwencje prewencyjne.

Podział opisany przez Amerykańskie Towarzystwo Optometryczne (AOA, American Optometric Association) opierający się na jednostkach klinicznych wyróżnia [9]:

1. Krótkowzroczność prostą – dotyczy gałki ocznej, która jest zbyt długa w stosunku do jej mocy optycznej lub (rzadziej) ma zbyt dużą moc optyczną w stosunku do jej długości, bez innych odchyżeń od normy. Krótkowzroczność prosta jest zazwyczaj mniejsza niż 6 D. To najczęstszy typ krótkowzroczności.
2. Krótkowzroczność nocną – występuje jedynie w słabym oświetleniu. Spowodowana jest wzmożoną odpowiedzią akomodacyjną związaną z obniżonym poziomem oświetlenia. Obniżony kontrast jest niewystarczającym bodźcem akomodacyjnym, przez co oko przyjmuje w ciemności pośrednią pozycję akomodacyjną, zamiast skupiać się na nieskończoności.
3. Krótkowzroczność degeneracyjną, zwaną patologiczną – jest ona związana z występowaniem zmian degeneracyjnych w tylnym odcinku oka. Zmiany te mogą prowadzić do obniżenia najlepiej skorygowanej ostrości wzroku bądź zmian w polu widzenia. Stosunkowo często wiąże się z groźnymi powikłaniami takimi jak jaskra czy odwarstwienie siatkówki.

4. Krótkowzroczność indukowaną, inaczej nabytą – jest ona związana z ekspozycją na różne środki farmaceutyczne, zmiany poziomu glukozy we krwi, zmętnienie jądra soczewki i inne czynniki. Ten typ krótkowzroczności może występować tylko czasowo i być odwracalny.
5. Pseudokrótkowzroczność – jest wynikiem nadmiernej stymulacji układu akomodacyjnego bądź skurczu mięśnia rzęskowego.

Japońscy naukowcy zaproponowali system klasyfikacji makulopatii krótkowzroczności. Zastosowanie jednolitej klasyfikacji w różnych badaniach ułatwi komunikację i porównanie wyników badań klinicznych, a także badań epidemiologicznych [10]. Ze względu na brak wspólnego schematu klasyfikacji nie było możliwe bezpośrednio porównanie częstości występowania poszczególnych typowych zmian krótkowzrocznych. Ponadto wraz z wprowadzeniem do leczenia neowaskularyzacji naczyńkowej w krótkowzroczności czynnika hamującego wzrost śródbłonna naczyń krwionośnych (anti-VEGF, *anti-vascular endothelial growth factor*) [11] zaistniała pilna potrzeba opracowania standardowego systemu klasyfikacji fotograficznej ze spójną nomenklaturą.

W zaproponowanej przez autorów klasyfikacji oparto się na długoterminowych badaniach obserwacyjnych, aby zdefiniować makulopatię krótkowzroczną (tab. 2) [6, 12].

TABELA 2

Podział krótkowzroczności ze względu na zmiany w plamce (na podstawie [10]).

	Makulopatia w krótkowzroczności	Zmiany „plus”
Kategoria 0	Bez zmian w plamce	Lc
Kategoria 1	Dno mozaikowate	Fs CNV
Kategoria 2	Rozlany zanik naczyńkowo-siatkówkowy	
Kategoria 3	Niejednolita atrofia naczyńkowo-siatkówkowa	
Kategoria 4	Zanik plamki	

CNV (*choroidal neovascularisation*) – neowaskularyzacja naczyńkowo-siatkówkowa; Fs (*Fuchs spot*) – plamy Fuchsa; Lc (*lacquer cracks*) – pęknięcia lakieru.

Aby uprościć przypisanie stanu klinicznego do danej kategorii, badacze opierali się na materiałach ujednoliciających nazewnictwo dostępnych na ajo.com.

- Kategoria 1 – dno mozaikowate – to dobrze widoczne naczynia naczyńkowe, które można zaobserwować zarówno wokół dołka, jak i wokół arkad naczyńowych.
- Kategoria 2 – rozlany zanik naczyńkowo-siatkówkowy – to żółtawo-białawe zmiany na tylnym biegunie.

Jeśli są obecne, należy oszacować ich rozmiar i zasięg, porównując do pola powierzchni tarczy nerwu II jako jednostki rozmiaru.

- Kategoria 3 – niejednolita atrofia naczyniówkowo-siatkówkowa – to dobrze widoczne, szarawobiałe zmiany w obszarze plamki lub wokół tarczy nerwu wzrokowego.
- Kategoria 4 – zanik plamki – jest definiowany jako dobrze odgraniczona, szarawa lub biaława, okrągła zmiana naczyniówkowo-siatkówkowa w okolicy dołka. Trzy dodatkowe cechy: pęknięcia lakieru (*Lc, lacquer cracks*), neowaskularyzacje naczyniówkowe (CNV, *choroidal neovascularisation*) w przebiegu krótkowzroczności i plamy Fuchsa (*Fs, Fuchs spot*), uznano za znaki plus.

Plamy Fuchsa są konsekwencją CNV w przebiegu krótkowzroczności, a pęknięcia lakieru są związane z ryzykiem

CNV. Te trzy zmiany chorobowe wpływają na centralną ostrość widzenia. Mogą one współistnieć z dowolną kategorią makulopatii krótkowzroczności, nawet we wczesnym stadium choroby [10].

## PODSUMOWANIE

Nieskorygowane wady refrakcji stanowią pierwszą przyczynę pogorszenia widzenia na świecie, wśród których krótkowzroczność jest wadą wzroku występującą najczęściej. Posługiwanie się jednolitymi definicjami oraz podziałem krótkowzroczności ułatwiłoby naukowcom porównywanie wyników badań, wyciągnięcie wniosków oraz dalszy rozwój tego pola naukowego.

### ADRES DO KORESPONDENCJI

**dr hab. n. med. Monika Modrzejewska, prof. PUM**

II Katedra i Klinika Okulistyki,  
Pomorski Uniwersytet Medyczny w Szczecinie  
70-111 Szczecin, al. Powstańców Wlkp. 72  
tel.: (+48) 91 466 12 93  
e-mail: monika\_modrzej@op.pl

### ORCID

Magdalena Durajczyk – ID – <http://orcid.org/0000-0002-7988-347X>  
Ewa Grudzińska – ID – <http://orcid.org/0000-0002-9335-6764>  
Aleksandra Obszańska – ID – <http://orcid.org/0000-0003-3250-2083>  
Monika Modrzejewska – ID – <http://orcid.org/0000-0002-9221-8909>

## Piśmiennictwo

1. Holden BA, Fricke TR, Wilson DA et al. Global Prevalence of Myopia and High Myopia and Temporal Trends from 2000 through 2050. *Ophthalmology*. 2016; 123(5): 1036-42.
2. Flitcroft DI, He M, Jonas JB et al. IMI – Defining and Classifying Myopia: A Proposed Set of Standards for Clinical and Epidemiologic Studies. *Investig Ophthalmology Vis Sci*. 2019; 60(3): M20.
3. Ikuno Y. Overview of the complications of high myopia. *Retina*. 2017; 37(12): 2347-51.
4. Grzybowski A, Kanclerz P, Tsubota K et al. A review on the epidemiology of myopia in school children worldwide. *BMC Ophthalmol*. 2020; 20(1): 27.
5. Morgan IG, Wu P-C, Ostrin LA et al. IMI Risk Factors for Myopia. *Investig Ophthalmology Vis Sci*. 2021; 62(5): 3.
6. Grosvenor TP, Tokarzewski T, Ożóg M et al. *Optometria*. Edra Urban & Partner, Wrocław 2019.
7. Jonas JB, Ohno-Matsui K, Panda-Jonas S. Myopia: Anatomic changes and consequences for its etiology. *Asia-Pac J Ophthalmol*. 2019; 8(5): 355-9.
8. Ahmad I, Qureshi T, Jan R et al. Myopia: Perspectives and challenges. *JK Pr J Curr Clin Med Surg*. 2007; (14): 65-70.
9. Goss DA, Grosvenor TP, Jeffrey OD et al. *Optometric Clinical Practice Guideline Care Of The Patient With Myopia*. Reference Guide for Clinicians Prepared by the American Optometric Association Consensus Panel on Care of the Patient with Myopia: Reviewed by the AOA Clinical Guidelines Coordinating Committee. 2006.
10. Ohno-Matsui K, Kawasaki R, Jonas JB et al. International Photographic Classification and Grading System for Myopic Maculopathy. *Am J Ophthalmol*. 2015; 159(5): 877-83.e7.
11. Wolf S, Balciuniene VJ, Laganovska G et al. RADIANCE: A Randomized Controlled Study of Ranibizumab in Patients with Choroidal Neovascularization Secondary to Pathologic Myopia. *Ophthalmology*. 2014; 121(3): 682-92.e2.
12. Hayashi K, Ohno-Matsui K, Shimada N et al. Long-term Pattern of Progression of Myopic Maculopathy. *Ophthalmology*. 2010; 117(8): 1595-611.e4.

**Wkład autorów:**

Magdalena Durajczyk: pisanie pracy; Ewa Grudzińska: pisanie pracy, merytoryczny wkład w koncepcję pracy; Aleksandra Obszańska: merytoryczny wkład w koncepcję pracy; Monika Modrzejewska: ocena pracy pod kątem ważnych treści intelektualnych.

**Konflikt interesów:**

Nie występuje.

**Finansowanie:**

Nie występuje.

**Etyka:**

Treści przedstawione w artykule są zgodne z zasadami Deklaracji Helsińskiej, dyrektywami EU oraz ujednoliconymi wymaganiami dla czasopism biomedycznych.

**Authors' contributions:**

Magdalena Durajczyk: drafting the work; Ewa Grudzińska: drafting the work, substantial contributions to the conception of the work; Aleksandra Obszańska: substantial contributions to the conception of the work; Monika Modrzejewska: revising work critically for important intellectual content.

**Conflict of interest:**

None.

**Financial support:**

None.

**Ethics:**

The content presented in the article complies with the principles of the Helsinki Declaration, EU directives and harmonized requirements for biomedical journals.