OPIS SERII PRZYPADKÓW CASE SERIES REPORT

DOI: 10.24292/01.OT.311221.X

Leczenie schorzeń spojówki

Treatment of conjunctivitis

Marek E. Prost[1], Beata Rymgayłło-Jankowska[2]

[1] Klinika Okulistyczna, Wojskowy Instytut Medycyny Lotniczej, Warszawa
Kierownik Kliniki: dr hab. n. med. Radosław Różycki

[2] Klinika Diagnostyki i Mikrochirurgii Jaskry,
Katedra Okulistyki, Uniwersytet Medyczny w Lublinie
Kierownik: prof. dr hab. n. med. Tomasz Żarnowski



NAJWAŻNIEJSZE

Leczenie zapaleń spojówki za pomocą istniejących od dawna preparatów okulistycznych może być w dalszym ciągu skuteczną formą terapii.

HIGHLIGHTS

Treatment of conjunctivitis with the use of ophthalmic preparations that have existed for a long time is still an effective form of therapy.

STRESZCZENIE

Celem publikacji jest przedstawienie opisu kilku przypadków klinicznych zapalenia spojówek, w których leczenie za pomocą istniejących od dawna preparatów okulistycznych okazało się skuteczne.

Słowa kluczowe: zapalenie spojówek, leczenie, antybiotyki

ABSTRACT

The aim of the publication is to present a description of a few clinical cases of conjunctivitis, in which treatment with the use of ophthalmic preparations that have existed for a long time has proved to be an effective form of therapy.

Key words: conjunctivits, treatment, antibiotics

For non-commmercial use only

© Medical Education. For private and non-commercial use only. Downloaded from https://www.journalsmededu.pl/index.php/ophthatherapy/index: 17.07.2025; 00:03,18

WSTĘP

W ostatnich kilkudziesięciu latach obserwujemy bardzo szybki rozwój i postęp naukowy w zakresie biotechnologii i medycyny, którego rezultatem jest wprowadzanie na rynek nowych, często innowacyjnych leków. Ma to miejsce również w leczeniu chorób oczu, przede wszystkim w terapii jaskry i zwyrodnienia plamki związanego z wiekiem. Czy to oznacza, że starsze leki powinny już wyjść z użycia? w zakresie leczenia schorzeń spojówki i rogówki postęp nie jest tak szybki jak w wyżej wspominanych działach okulistyki i wiele z obecnych na rynku preparatów zachowało swoją skuteczność terapeutyczną, szczególnie że w ostatnim okresie firmy farmaceutyczne nie opracowały nowych preparatów złożonych (np. antybiotyków i glikokortykosteroidów) lub nowych leków ocznych w postaci zawiesin i maści.

W niniejszym opracowaniu chcemy Państwu przedstawić opisy kilku przypadków klinicznych, w których leczenie za pomocą istniejących od dawna preparatów okulistycznych okazało się skuteczną formą terapii.

OPISY PRZYPADKÓW

Przypadek 1.

Do poradni okulistycznej zgłosiła się chora w wieku 40 lat z powodu dyskomfortu, stałego uczucia ciała obcego w obojgu oczach i ich podrażnienia. Objawom towarzyszyły świąd oraz dość masywne przekrwienie spojówek i brzegów powiek. Pacjentka skarżyła się także na umiarkowany światłowstręt oraz poranne sklejanie się brzegów powiek – dolegliwości występowały obustronnie w podobnym nasileniu. Objawy trwały już ok. 3–4 tygodni i w dużym stopniu utrudniały chorej codzienne czynności życiowe, a przede wszystkim uniemożliwiały wykonywanie pracy w charakterze nauczyciela nauczania początkowego – to praca z dziećmi wymagająca zaangażowania i skupienia, w tym również praca z komputerem. W początkowym okresie pacjentka przyjmowała antybiotyk w kroplach przepisany przez lekarza rodzinnego, lecz po zastosowaniu leku nie zauważyła poprawy i po mniej więcej tygodniu zaprzestała leczenia. Po dalszych kilku dniach świąd, dyskomfort i uczucie ciała obcego oraz podrażnienia brzegów powiek nasiliły się jeszcze bardziej.

W badaniu okulistycznym stwierdzono wyraźne przekrwienie spojówek: gałkowej i powiekowych, oraz obecność dużej ilości wydzieliny wodnisto-śluzowej w worku spojówkowym obojga oczu. Poza tym zaobserwowano silne zaczerwienienie i obrzęk brzegów powiek wraz z obrzękiem dolnych i górnych punktów łzowych. Rogówka, komora przednia i soczewka nie wykazywały nieprawidłowości, podobnie jak tylny odcinek oka.

W przeszłości podobne symptomy występowały kilkakrotnie, jednak nigdy nie były one tak mocno nasilone jak obecnie i zazwyczaj po bardzo krótkim czasie ustępowały. Objawy podawane przez chorą, a także wynik badania okulistycznego – świąd gałek ocznych, przekrwienie spojówek, obecność dużej ilości wydzieliny wodnisto-śluzowej oraz umiarkowany światłowstręt, poranne sklejanie się brzegów powiek, masywne zaczerwienienie i obrzęk brzegów powiek – świadczyły o obecności alergicznego zapalenia spojówek, ale z towarzyszącym zapaleniem brzegów powiek [1, 2].

Omówienie przypadku

Szacuje się, że ok. 25% społeczeństwa w mniejszym lub większym stopniu odczuwa objawy alergii ze strony oczu. W zależności od obrazu klinicznego i patofizjologii danej jednostki chorobowej wyróżnia się wiele form reakcji alergicznych ze strony oczu. Zalicza się do nich postacie kliniczne alergicznego zapalenia spojówek: ostre, sezonowe, przewlekłe, wiosenne; atopowe zapalenie rogówki i spojówek, kontaktowe zapalenie skóry powieki i spojówki, olbrzymiokomórkowe zapalenie spojówek [2].

Zapalenie brzegów powiek to stan zapalny powodujący ich obrzęk i zaczerwienienie. Jest jednym z najczęstszych stanów zapalnych powiek, to schorzenie trudne w leczeniu, często nawracające i męczące dla pacjenta [2]. Towarzyszące temu dyskomfort i podrażnienie utrudniają wykonywanie nawet podstawowych czynności dnia codziennego – zwłaszcza w często występującej postaci przewlekłej [1]. W większości obserwowanych przypadków dotyczy obojga oczu [1, 2].

W leczeniu chorej zastosowano fludrokortyzon 0,1% w postaci maści ocznej 3 razy na dobę przez pierwszy tydzień, zaś w następnym tygodniu 2 razy na dobę. Lek zawiera fludrokortyzon – silnie działający syntetyczny fluorowany glikokortykosteroid (1 mg/g preparatu) i jest jedynym glikokortykosteroidem występującym w postaci maści ocznej. Zastosowanie u pacjentki fludrokortyzonu 0,1% miało na celu szybką kontrolę i wygaszenie stanu zapalnego spojówek i brzegów powiek z uwagi na silne działanie przeciwzapalne substancji czynnej – fludrokortyzonu (silnie miejscowo działającego glikokortykosteroidu). Po zastosowaniu miejscowym fludrokortyzonu 0,1% lek ten zmniejsza również odczyn alergiczny, działa przeciwświądowo i przeciwobrzękowo. Hamuje wytwarzanie płynu wysiękowego w przypadku zapaleń przedniego odcinka oka oraz po urazach rogówki i twardówki. Poza tym ze względu na postać leku – maść oczną i jej konsystencję wydłużony jest czas kontaktu leku z powierzchnią gałki ocznej maksymalnie do mniej więcej 2 h [3], co przy odpowiednim dawkowaniu znacząco wydłuża czas oddziaływania preparatu i tym samym zwiększa potencjał terapeutyczny leku.

Zastosowane leczenie okazało się skuteczne – pod koniec 1. tygodnia terapii chora zauważyła znaczącą poprawę, **zaś w 2. tygodniu** wszystkie objawy ustąpiły.

© Medical Education. For private and non-commercial use only. Downloaded from https://www.journalsmededu.pl/index.php/ophthatherapy/index: 17.07.2025; 00:03,18

Przypadek 2.

Do gabinetu okulistycznego zgłosiła się 40-letnia pacjentka z chronicznym zaczerwienieniem brzegów powiek utrzymującym się z zaostrzeniami i remisjami od 2 miesięcy. Symptomy te były najbardziej nasilone rano. Pacjentka uskarżała się również na suchość i pieczenie oczu. W badaniu okulistycznym u chorej stwierdzono liczne łuseczki oraz wydzielinę na rzęsach (szczególnie na powiekach górnych), znaczne przekrwienie i zaczerwienienie brzegów powiek, obrączkowaty obrzęk skóry wokół rzęs, brak niektórych rzęs oraz małe owrzodzenia na brzegach dolnych powiek (ryc. 1, 2).

RYCINA 1

Przekrwienie, zaczerwienienie, małe owrzodzenia na brzegu dolnej powieki oraz brak niektórych rzęs u chorej.

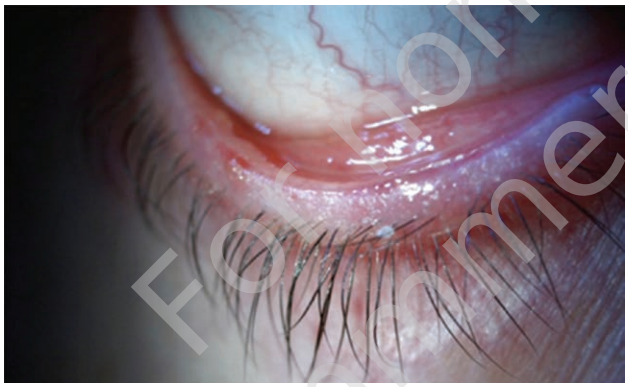

RYCINA 2

Liczne łuseczki na rzęsach powieki górnej oraz obrzęk skóry wokół rzęs u pacjentki.

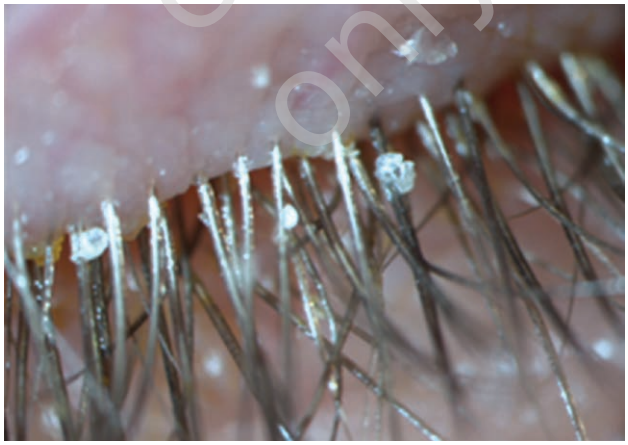

W badaniu w lampie szczelinowej nie stwierdzono żadnych zmian w rogówkach, natomiast wykonane badanie BUT (*break-up time*) wykazało obniżenie czasu przerwania filmu łzowego do 5 s w oku prawym i 6 s w oku lewym. Obraz kliniczny zmian w oczach u chorej przemawiał za przednim zapaleniem brzegów powiek [4, 5].

Pacjentce poza higieną i nagrzewaniem brzegów powiek zapisano maść oczną zawierającą hydrokortyzon + oksytetracyklinę 3 razy dziennie do smarowania powiek za pomocą szpatułki.

Omówienie przypadku

Schorzenie to jest spowodowane gronkowcem złocistym, bakterią, która często kolonizuje skórę powiek. Mechanizm działania zapalnego tych bakterii jest złożony. Poza powodowaniem bezpośredniego stanu zapalnego brzegów powiek bakterie uwalniają również toksyny oraz aktywują nadmierną odpowiedź odpornościową typu komórkowego, która może być przyczyną rozwoju zmian na rogówce (ubytki nabłonka, obwodowe nacieki rogówkowe, neowaskularyzacja rogówkowa). Czasami zapalenie brzegów powiek może być przyczyną rozwoju jęczmieni.

Przednie zapalenie brzegów powiek zazwyczaj występuje między 40. r.ż. a 50 r.ż. i w 80% dotyczy kobiet [5].

W diagnostyce różnicowej należy wykluczyć nużeńca, trądzik różowaty, zmiany atopowe skóry powiek oraz łuszczycę.

Terapia przedniego zapalenia brzegów powiek jest trudna i często dochodzi do nawrotów stanów zapalnych. Obejmuje ona czyszczenie i masaż brzegów powiek z łuseczek i wydzieliny, ogrzewanie powiek za pomocą różnych kompresów oraz stosowanie antybiotyków i glikokortykosteroidów. U opisywanej chorej poza higieną i nagrzewaniem brzegów powiek zapisano maść oczną zawierającą hydrokortyzon + oksytetracyklinę 3 razy na dobę do smarowania brzegów powiek za pomocą szpatułki.

Maść zapewnia długi kontakt z brzegiem powiek, dzięki czemu preparaty te wykazują efekt przedłużonego działania substancji leczniczej. Zapewnia to o wiele bardziej stabilne stężenie leku w porównaniu z lekami w postaci roztworów wodnych, a nawet zawiesin ocznych. Oksytetracyklina, która jest jedną z substancji czynnych tego preparatu, to antybiotyk o szerokim spektrum działania obejmującym bakterie Gram(+) i Gram(-), w tym szczepy oporne na penicyliny, a także bakterie atypowe (*Chlamydia spp.* i *Mycoplasma spp.*). To antybiotyk, który został wprowadzony do leczenia w 1950 r., ale ostatnio jest rzadziej podawany (w okulistyce mamy teraz „erę" aminoglikozydów i fluorochinolonów), dlatego zapewne lekooporność bakterii na ten lek nie wzrasta tak szybko, jak na inne antybiotyki. Hydrokortyzon zawarty w maści miejscowo wykazuje działanie przeciwzapalne, przeciwwysiękowe i przeciwświądowe. Obecnie w Polsce oprócz wspomnianej maści są dostępne dwa oczne preparaty złożone w postaci maści zawierające glikokortykosteroidy i antybiotyki. Jeden z nich zawiera deksametazon i gentamycynę, antybiotyk, który jest skuteczny przede wszystkim w leczeniu zakażenia wywołanego bakteriami Gram(-). Drugi zawiera deksametazon oraz neomycynę, oddziałującą głównie na bakterie Gram(-), i polimyksynę B, która również działa przede wszystkim na

© Medical Education. For private and non-commercial use only. Downloaded from https://www.journalsmededu.pl/index.php/ophthatherapy/index: 17.07.2025; 00:03,18

bakterie Gram(-), natomiast bakterie Gram(+) wykazują oporność na nią. Dlatego też w terapii przedniego zapalenia brzegów powiek wybrano u tej pacjentki maść zawierającą hydrokortyzon + oksytetracyklinę, a także zalecono stosowanie preparatów sztucznych łez.

Przypadek 3.

W maju 2019 r. do gabinetu okulistycznego zgłosił się 24-letni pacjent skarżący się na utrzymujące się od 4 tygodni objawy zapalenia spojówek obojga oczu. Początkowo miały one postać: zaczerwienienia (przekrwienia) oka średniego stopnia, dużego świądu oczu i dość obfitej wydzieliny o charakterze surowiczym. Symptomom tym towarzyszyły wodnisty katar i swędzenie w nosie. Ze względu na to, iż chory był uczulony na pyłek brzozy, uznał, że ich źródłem jest alergia i dlatego samodzielnie rozpoczął stosowanie dostępnego bez recepty preparatu przeciwalergicznego (cetyryzyny). Po tygodniu pojawiła się dodatkowo wydzielina ropna, sklejająca powieki, zwłaszcza rano. W związku z tym pacjent udał się do alergologa, który zlecił badanie okulistyczne.

W badaniu okulistycznym stwierdzono przekrwienie oczu, wydzielinę śluzowo-ropną i odczyn grudkowy spojówek. Rogówka, komora przednia i tylny odcinek oczu pozostawały prawidłowe.

Początkowe objawy (przekrwienie, świąd, obfita wydzielina surowicza, towarzyszący wodnisty katar i swędzenie w nosie) wskazywały na alergiczne zapalenie spojówek. Ponieważ dodatkowo wystąpiła wydzielina ropna, która nie jest symptomem zapalenia alergicznego, przemawiało to za nadkażeniem bakteryjnym w przebiegu alergicznego zapalenia spojówek. Długość utrzymywania się wydzieliny ropnej oraz występowanie odczynu grudkowego spojówek mogły natomiast wskazywać na chlamydiowe zakażenie spojówek, szczególnie że pacjent regularnie chodził na basen [6, 7].

Choremu zapisano trójskładnikowe krople oczne zawierające oksytetracyklinę, polimyksynę B oraz octan hydrokortyzonu (3 razy na dobę do 2 tygodni). Krople te wykazują skojarzone działanie tych składników. Oksytetracyklina jest antybiotykiem o szerokim spektrum działającym zarówno na bakterie Gram(+), jak i na bakterie Gram(-). Poza tym jest ona jednym zniewielu leków działających na chlamydie. Oprócz tego w składzie tych kropli dodatkowo znajduje się polimyksyna B, antybiotyk polipeptydowy o działaniu bakteriobójczym przede wszystkim na bakterie Gram(-). Trzeci składnik leku to hydrokortyzon, syntetyczny glikokortykosteroid o działaniu m.in. przeciwzapalnym i przeciwalergicznym.

PODSUMOWANIE

Większość dostępnych na rynku preparatów okulistycznych do stosowania miejscowego to krople oczne. Tylko pojedyncze preparaty okulistyczne są dostępne w postaci maści i zawiesin. Zazwyczaj są to leki od dawna dostępne na rynku. Jak wynika z opisów przedstawionych powyżej przypadków, leki te mogą być dalej skuteczną formą terapii stanów zapalnych spojówek.

Źródło rycin: Wszystkie ryciny pochodzą z materiałów własnych autorów.

ADRES DO KORESPONDENCJI
dr n. med. Beata Rymgayłło-Jankowska
Katedra Okulistyki, Uniwersytet Medyczny w Lublinie
20-079 Lublin, ul. Chmielna 1
e-mail: beatar@am.lublin.pl

ORCID
Marek E. Prost – ID – http://orcid.org/0000-0002-5620-4171
Beata Rymgayłło-Jankowska – ID – http://orcid.org/0000-0001-6502-5397

Piśmiennictwo

1. Bowling B. Kansky. Okulistyka kliniczna. Ed. 8. Edra Urban & Partner, Wrocław 2017.
2. Szaflik J, Izdebska J. Choroby aparatu ochronnego oka. BCSC 8, Seria Basic and Clinical Science Course. Edra Urban & Partner, Wrocław 2019.
3. Prost M, Jachowicz R, Nowak J. Kliniczna farmakologia okulistyczna. Elsevier Urban & Partner sp. z o.o., Wrocław 2013.
4. Malukiewicz G. Choroby powiek. In: Prost M, Jachowicz R, Nowak JZ. Kliniczna farmakologia okulistyczna. Edra Urban & Parter, Wrocław 2016.
5. American Academy of Ophthalmology: Blepharitis preferred practice pattern. https://www.aao.org/preferred-practice-pattern/blepharitis-ppp-2018 (access: 15.12.2021).
6. Prost M. Bakteryjne zapalenie spojówki i rogówki – wytyczne terapeutyczne. OphthaTherapy. 2018; 5(suppl 1): 5-9.
7. Prost M. Chlamydiowe zapalenie spojówki i rogówki – wytyczne terapeutyczne. OphthaTherapy. 2018; 5(suppl 1): 18-20.

Wkład autorów: Marek E. Prost: 70%; Beata Rymgayłło-Jankowska: 30%.
Konflikt interesów: Nie występuje.
Finansowanie: Nie występuje.
Etyka: Treści przedstawione w artykule są zgodne z zasadami Deklaracji Helsińskiej, dyrektywami EU oraz ujednoliconymi wymaganiami dla czasopism biomedycznych.

Authors' contributions: Marek E. Prost: 70%; Beata Rymgayłło-Jankowska: 30%.
Conflict of interest: None.
Financial support: None.
Ethics: The content presented in the article complies with the principles of the Helsinki Declaration, EU directives and harmonized requirements for biomedical journals.

© Medical Education. For private and non-commercial use only. Downloaded from https://www.journalsmededu.pl/index.php/ophthatherapy/index: 17.07.2025; 00:03,18