ARTYKUŁ PRZEGLĄDOWY REVIEW ARTICLE
DOI: 10.24292/01.OT.310322.5

Ptoza – opadnięcie powieki górnej. Diagnostyka i leczenie

Ptosis – diagnostics and treatment

Mateusz Jacuński, Dominika Białas, Radosław Różycki

Klinika Okulistyczna, Wojskowy Instytut Medycyny Lotniczej, Warszawa
Kierownik Kliniki: dr n. med. Radosław Różycki

NAJWAŻNIEJSZE

Niskie ustawienie powieki górnej dotyczy wielu pacjentów. Skuteczna korekcja, umożliwiająca nie tylko poprawę wyglądu oczu, ale również ostrości widzenia jest złożonym procesem. Jego najważniejsze elementy to wnikliwa diagnostyka oraz wybór właściwej metody leczenia.

HIGHLIGHTS

The low position of the upper eyelid affects a lots of patients. Effective ptosis correction, which enables the improvement of the appearance of the eyes and visual acuity, is a complex process. The most important parts of this process are thorough diagnostics and selection of the right treatment method.

STRESZCZENIE

Szacuje się, że niskie ustawienie powieki górnej dotyczy w Polsce ponad 1 mln pacjentów. Ptoza ogranicza pole widzenia, powoduje wyrównawcze ustawienia głowy i odczucie pogorszenia widzenia. Nieestetyczny wygląd oczu wpływa dodatkowo na niską samoocenę osób dotkniętych opadnięciem powiek. Celem artykułu jest przegląd współczesnych algorytmów diagnostycznych stosowanych w przypadku opadniętej powieki. W pracy omówiono również techniki operacyjne, które są stosowane w ptozie, oraz wskazówki dotyczące prawidłowego kwalifikowania chorego do danej metody operacyjnej.

Słowa kluczowe: ptoza, techniki chirurgiczne, müllerektomia, operacja na dźwigaczu powieki górnej, podwieszenie powieki na mięśniu czołowym

ABSTRACT

It is estimated that the low position of the upper eyelid affects over 1 million patients in Poland. Ptosis limits the visual field, causes compensatory head positions and the feeling of visual deterioration. The unaesthetic appearance of the eyes additionally contributes to low self-esteem. The aim of this article is to review modern diagnostic algorithms used in the case of a dropped eyelid. The paper also discusses the surgical techniques that are used in the case of ptosis and the guidelines for the correct qualification of the patient to a given surgical method.

Key words: ptosis, surgical techniques, müllerectomy, levator advancement, frontalis sling eyelid suspension

© Medical Education. For private and non-commercial use only. Downloaded from https://www.journalsmededu.pl/index.php/ophthatherapy/index: 16.07.2025; 10:30,58

WSTĘP

Ptoza (z gr. *ptosis* – „opadam") to termin odnoszący się do nieprawidłowo niskiego ustawienia brzegu powieki. W przypadku powieki górnej głównym kryterium klinicznego rozpoznania ptozy jest obniżenie położenia brzegu wolnego o 1–2 mm w stosunku do górnego brzegu rąbka rogówki w pierwotnym kierunku spojrzenia (na wprost). Opadanie powiek to jedno z najczęstszych zaburzeń spotykanych w praktyce okulistycznej, jednak dane z badań opartych na dużej populacji są ograniczone. Szacunki częstości występowania ptozy w zależności od regionu wahają się pomiędzy 4,7% a 13,5% populacji dorosłych i potwierdzają powszechny charakter choroby. Częściej chorują kobiety (13,2% w stosunku do 9,0% mężczyzn) [1, 2]. W Wielkiej Brytanii opadnięcie powieki górnej dotyczy 11,5% populacji dorosłych po 50. r.ż. Wraz z wiekiem częstość tego schorzenia zwiększa się i w poszczególnych grupach wiekowych wynosi odpowiednio: 50–59 lat: 2,4%; 60–69 lat: 8,9%; 70–79 lat: 12,5%, a w grupie ≥ 80 lat: 42,9% [1].

Ptoza stanowi nie tylko defekt kosmetyczny, ale także – głównie – czynnościowy, ograniczając pole widzenia w części górnej. Poprzez zmniejszoną ilość światła wpadającego do oka powoduje obniżenie ostrości wzroku, zwłaszcza w nocy. Pacjenci z ptozą zgłaszają trudności w czytaniu, ponieważ opadnięcie powieki nasila się podczas patrzenia w dół. Pojawiają się bóle karku i szyi wynikające z wyrównawczego ustawienia głowy. Obniżenie brzegu powiek górnych ma również konsekwencje społeczne. Wykazano, że osoby z ptozą są postrzegane jako mniej atrakcyjne, smutne i depresyjne [1], co często prowadzi do lęków i alienacji. U dzieci nieleczone opadanie powieki może powodować niedowidzenie, jak również mieć niekorzystne skutki psychologiczne.

Ptoza może być schorzeniem wrodzonym (rozpoznawanym do 1. r.ż.) lub nabytym (ujawniającym się po 1. r.ż.). Podtypami ptozy nabytej są postać izolowana – niemająca związku z chorobami systemowymi – oraz nieizolowana, która stanowi co najmniej jeden z objawów chorób układowych. Najczęstszym rodzajem ptozy izolowanej jest ptoza inwolucyjna, wynikająca z zaburzenia czynności lub położenia rozcięgna mięśnia dźwigacza powieki górnej. Ptozę nabytą nieizolowaną ze względu na etiologię dzielimy na:

- neurogenną (będącą następstwem porażenia nerwu okoruchowego, zespołu Hornera lub – rzadziej – defektów ośrodkowego układu nerwowego)
- neuromięśniową (zaliczaną do chorób autoimmunologicznych, jak miastenia)
- neurotoksyczną (wywołaną porażeniem połączeń nerwowo-mięśniowych, np. po ukąszeniu przez węże, pajęczaki czy po nieprawidłowym podaniu toksyny botulinowej)
- miopatyczną (której przyczyną jest zaburzenie mięśnia dźwigacza powieki górnej)
- mechaniczną (w przebiegu lokalnego rozrostu w obrębie powieki, np.: gradówka, guzy, torbiele czy nerwiakowłókniaki, przez co powieka staje się zbyt ciężka dla mięśnia dźwigacza)
- pourazową (powstającą wskutek bezpośredniego urazu mięśni powieki).

Opadnięcia powiek górnych nie należy mylić z tzw. zwiotczeniem skóry powiek górnych, które w większości przypadków stanowi jedynie problem estetyczny.

DIAGNOSTYKA PTOZY

Na badanie pacjenta z ptozą składają się: dokładne zebranie wywiadu okulistycznego i ogólnego, badanie przedmiotowe wraz z pomiarami w zakresie aparatu ochronnego oka oraz wykonanie dodatkowych testów diagnostycznych.

Badanie rozpoczyna się już od momentu wejścia pacjenta do gabinetu. Okulista powinien zwrócić uwagę na ustawienie głowy chorego. Charakterystyczne dla ptozy jest unoszenie podbródka w celu skompensowania górnego ubytku w polu widzenia. Pacjenci często skarżą się przez to na dolegliwości bólowe szyjnego odcinka kręgosłupa. Również pozycja brwi i liczba zmarszczek na czole mogą być wskazówkami w procesie diagnostycznym. Opadnięciu powiek górnych towarzyszy nadczynność mięśnia czołowego, którym chorzy próbują korygować ustawienie opadających powiek. Pacjenci z ptozą mogą zgłaszać poczucie ciężkości powiek, mieć „zmęczony" wygląd twarzy, sygnalizować bóle głowy związane z nadczynnym mięśniem czołowym, ale też – przede wszystkim – ograniczenie pola widzenia w kwadrantach górnych, co utrudnia czytanie, prowadzenie samochodu, sięganie po przedmioty i wiele innych codziennych czynności.

W wywiadzie okulistycznym ważne jest pytanie o dynamikę progresji ptozy oraz występowanie jej fluktuacji dobowych. Ptoza nasilająca się wieczorem może wskazywać na miastenię, zwłaszcza jeśli dodatkowo pojawia się dwojenie. Nagle pojawiająca się ptoza może sugerować obecność tętniaka tętnicy łączącej tylnej [3]. Należy zapytać pacjenta o przebyte zabiegi okulistyczne, urazy, stosowanie soczewek kontaktowych, nawykowe pocieranie oczu, palenie papierosów, stosowane leki (są to czynniki ryzyka wystąpienia ptozy), ale również pogłębić wywiad internistyczny, pytając o schorzenia metaboliczne, jak cukrzyca czy choroby tarczycy.

Podczas okulistycznego badania przedmiotowego ocenia się standardowo ostrość wzroku, reakcje źrenic na światło (uwaga na zespół Hornera, porażenie nerwu III) oraz ruchomość gałek (zaburzona w przewlekłej postępującej oftalmoplegii zewnętrznej, miastenii, porażeniu nerwu III). Powieki oraz brzegi kostne oczodołu należy zbadać palpacyjnie. Ważna jest ocena mechanizmów ochronnych gałki ocznej: odruchu Bella, stanu powierzchni gałki ocznej oraz czucia rogówki – potrzebna po zabiegu naprawczym ptozy.

© Medical Education. For private and non-commercial use only. Downloaded from https://www.journalsmededu.pl/index.php/ophthatherapy/index: 16.07.2025; 10:30,58

Jeśli mechanizmy te zawodzą, istotnie zwiększa się ryzyko keratopatii ekspozycyjnej. W wątpliwych sytuacjach, jak wytrzeszcz czy enoftalmia, należy posiłkować się egzoftalmometrem Hertla, żeby wykluczyć pseudoptozę. Innymi przyczynami pozornego opadania powiek są: retrakcja powieki po drugiej stronie, hipotropia oraz opadanie brwi. Należy również wspomnieć o nadmiarze skóry powiek (*dermatochalasis*), który pozornie przypomina ptozę i nie jest tym samym wskazaniem medycznym do zabiegu [3].

Do istotnych pomiarów podczas oceny ptozy zalicza się:

- Odległość brzegu powieki górnej od refleksu rogówkowego mierzoną w pozycji pierwotnej na wprost (MRD1, *margin reflex distance 1*); wartość prawidłowa wynosi 4–5 mm. Zależność między MRD1 a nasileniem ptozy przedstawia rycina 1.

RYCINA 1

Zależność między wartością MRD1 a nasileniem ptozy (rysunek własny).

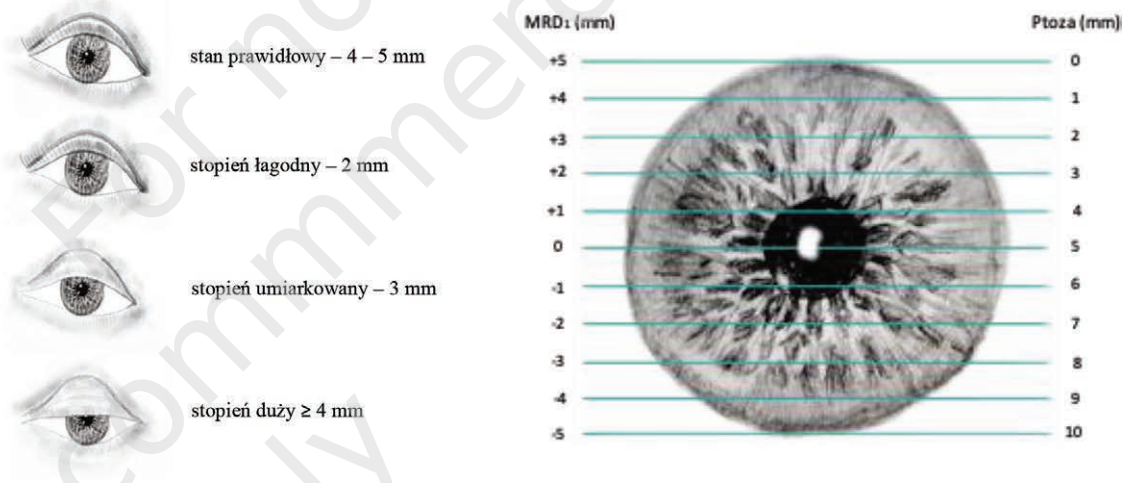

- Odległość brzegu powieki dolnej od refleksu rogówkowego mierzoną w pozycji pierwotnej na wprost (MRD2, *margin reflex distance 2*); wartość prawidłowa wynosi 5–5,5 mm. Na rycinie 2 przedstawiono sposób, w jaki ocenia się MRD1 oraz MRD2.

RYCINA 2

Ocena MRD1 i MRD1 (materiał własny).

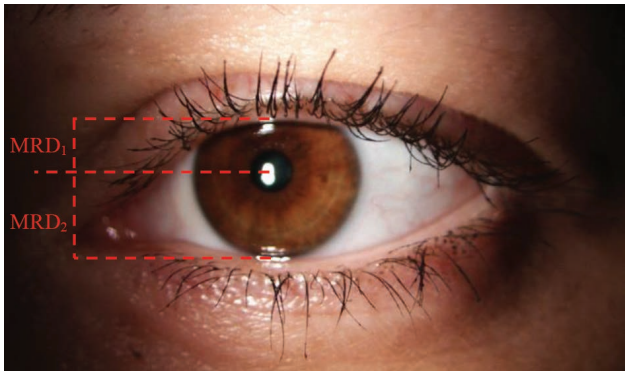

- Wysokość szpary powiekowej – to odległość pionowa w osi źrenicy pomiędzy brzegiem powieki górnej a dolnej. Suma MRD1 i MRD2 daje wartość wysokości szpary powiekowej.
- Czynność mięśnia dźwigacza powieki górnej – mierzy się ją przy wyeliminowaniu czynności mięśnia czołowego (uciskając go kciukiem) (ryc. 3). Zakres ruchu powieki górnej ocenia się, mierząc linijką odległość, jaką pokonuje brzeg powieki od pozycji przy maksymalnym spojrzeniu w dół do pozycji maksymalnego spojrzenia w górę. Prawidłowa wartość czynności dźwigacza wynosi > 12 mm. Według klasyfikacji Berka jest bardzo dobra, gdy czynność dźwigacza wynosi ≥ 13 mm; dobra, gdy czynność dźwigacza wynosi 8–12 mm; średnia, gdy czynność dźwigacza wynosi 5–7 mm; słaba, gdy czynność dźwigacza wynosi ≤ 4 mm [2].
- Odległość pionową bruzdy powieki górnej od brzegu powieki górnej mierzoną przy spojrzeniu w dół, w centralnej części powieki (MCD, *margin crease distance*).

RYCINA 3

Ocena czynności mięśnia dźwigacza powieki górnej.

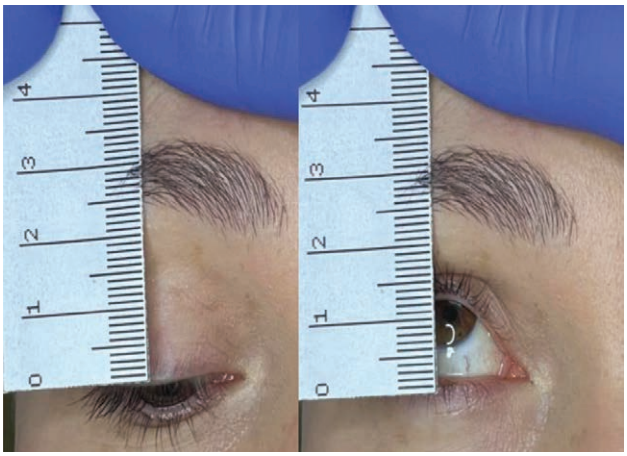

For non-commercial use only

© Medical Education. For private and non-commercial use only. Downloaded from
https://www.journalsmededu.pl/index.php/ophthatherapy/index: 16.07.2025; 10:30,58

Wartości prawidłowe wynoszą 9–10 mm u kobiet i 7–8 mm u mężczyzn. Należy zaznaczyć, że brak bruzdy wskazuje na wrodzoną etiologię ptozy. Zwiększona MCD może świadczyć o uszkodzeniu rozcięgna mięśnia dźwigacza [4–6].

Testy stosowane w diagnostyce ptozy to:

- Test z fenylefryną – polega na ocenie MRD1 przed podaniem i po 5 min od podania fenylefryny 10% (niektórzy autorzy stosują 2,5%). Fenylefryna jako czynnik adrenergiczny stymuluje receptory α w unerwionym współczulnie mięśniu Müllera. Test uznaje się za dodatni, jeśli brzeg powieki uniesie się istotnie klinicznie lub jeśli MRD1 zwiększy wartość o 2–3 mm. Wówczas zalecane jest wykonanie przezspojówkowej resekcji mięśnia Müllera (müllerektomii). Jeśli wynik testu jest negatywny, zaleca się przeprowadzenie operacji naprawczej na rozcięgnie mięśnia dźwigacza. Istnieją jednak wyjątki od tej reguły – ostatnie doniesienia wskazują na możliwość wykonywania modyfikacji klasycznej müllerektomii (np. w połączeniu z tarsektomią, według innych nomogramów niż zaproponowany przez Dresnera).
- Test męczliwości – polega na pomiarze MRD1 w pozycji pierwotnej; następnie pacjent przez 2 min spogląda maksymanie do góry, starając jak najrzadziej mrugać. Po tym czasie ponownie mierzy się MRD1. Zmniejszenie wartości MRD1 jedno- lub obustronnie wskazuje na miastenię, ale też nabytą ptozę rozcięgnową.
- Test z lodem – rękawiczkę wypełnioną lodem (lub inny czysty zimny przedmiot) przykłada się do zamkniętej powieki z ptozą na 2 min. Niska temperatura zmniejsza aktywność acetylocholinoesterazy, co tym samym powoduje wzrost stężenia acetylocholiny w złączu nerwowo-mięśniowym. Zmniejszenie ptozy obserwowane bezpośrednio po usunięciu lodu przemawia za rozpoznaniem *myasthenia gravis*. Test cechuje się czułością na poziomie 77–89% i wysoką swoistością, na poziomie ok. 98–100% [7, 8].
- Test z tensilonem – jest wykonywany przy podejrzeniu miastenii. Polega na powolnym (ok. 30-sekundowym) dożylnym podaniu 2 mg edrofonium (odwracalny inhibitor acetylocholinoesterazy). Po minucie podaje się kolejne 8 mg. Jeśli brzegi powiek się unoszą, rozpoznaje się miastenię [6].

LECZENIE

Leczenie opadania powiek jest uwarunkowane etiologią choroby. Skuteczna terapia wymaga prawidłowej diagnozy przyczyn zaburzenia oraz zaplanowania właściwej dla danego pacjenta metody operacyjnej. Nasilenie i rodzaj opadnięcia powieki, a także stopień zachowania czynności mięśnia dźwigacza powieki to główne czynniki wpływające na wybór procedury operacyjnej. W zależności od stopnia nasilenia ptozę dzieli się na: minimalną (1–2 mm), umiarkowaną (3–4 mm) i ciężką (> 4 mm) (ryc. 4).

Ze względu na istnienie trzech retraktorów powieki górnej (mięsień dźwigacz powieki górnej, mięsień Müllera, mięsień czołowy) oraz w zależności od stopnia zaawansowania ptozy chirurgiczne metody korekcji opadania powiek zasadniczo dzieli się na trzy kategorie:

- zewnętrzna/przezskórna naprawa kompleksu mięśnia dźwigacza powieki górnej
- wewnętrzna/przezspojówkowa naprawa kompleksu mięśnia dźwigacza powieki górnej/mięśnia Müllera/mięśnia Müllera i tarczki
- zawieszenie powieki na mięśniu czołowym.

Istnieją kontrowersje dotyczące ich względnych wskazań, zalet i wad, a pojawienie się nowych technik chirurgicznych i modyfikacji jeszcze bardziej skomplikowało tradycyjne algorytmy, które prowadzą chirurga do wyboru metody. U pacjentów z dobrą czynnością dźwigacza naprawę chirurgiczną można przeprowadzić zarówno z tylnego, jak i z przedniego dostępu chirurgicznego. Do korekcji ptozy kwalifikują się zarówno osoby pragnące uzyskać bardziej estetyczny i młodszy wygląd (wskazania kosmetyczne), jak i pacjenci wymagający poprawy komfortu funkcjonowania – poszerzenia pola widzenia (wskazania medyczne).

Chirurgiczna korekcja ptozy była wykonywana od wieków, a doniesienia na ten temat sięgają starożytnej Arabii i starożytnego Rzymu. Od tego czasu opisano setki technik chirurgicznych oraz ich modyfikacji. Najbardziej znaczące zmiany w technikach naprawy opadania powiek wynikają z lepszego zrozumienia ich anatomii i fizjologii. Kluczowe były lata 70. XX w., kiedy przewagę uzyskali zwolennicy technik z dostępu przedniego (jak Jones, Anderson i Dixon) [9, 10]. Była to tzw. era świadomości rozcięgna (*the age of aponeurotic awareness*), w której naprawę rozcięgna dźwigacza od zewnątrz zalecano większości chorych z ptozą przy zachowanej czynności mięśnia dźwigacza [11]. W ostatnich latach renesans przeżywają techniki z dostępu tylnego, które – jak müllerektomia – charakteryzują się krótszym czasem zabiegu, krótszą rekonwalescencją, brakiem widoczności blizny, lepszą przewidywalnością efektów oraz niższym stopniem trudności wykonania procedury w porównaniu z zabiegami na rozcięgnie mięśnia dźwigacza [12, 13].

Podejście do technik operacyjnych ptozy z dostępu tylnego ewoluowało przez ostatnie 60 lat. Najstarsza technika, będąca punktem wyjścia dla późniejszych, została opisana przez Fasanella i Servata w 1961 r. [14] i zakładała użycie dwóch par zakrzywionych kleszczy do zabezpieczenia górnych 3 mm tarczki oraz 3 mm spojówki i mięśnia Müllera na odwróconej powiece górnej [3]. W 1966 r. Beard rozpowszechnił tę metodę, dodając do niej użycie zygzakowatego

© Medical Education. For private and non-commercial use only. Downloaded from https://www.journalsmededu.pl/index.php/ophthatherapy/index: 16.07.2025; 10:30,58

RYCINA 4

Zależność schematu decyzyjnego leczenia chirurgicznego ptozy powieki górnej od stopnia nasilenia ptozy oraz funkcji mięśnia dźwigacza powieki górnej.

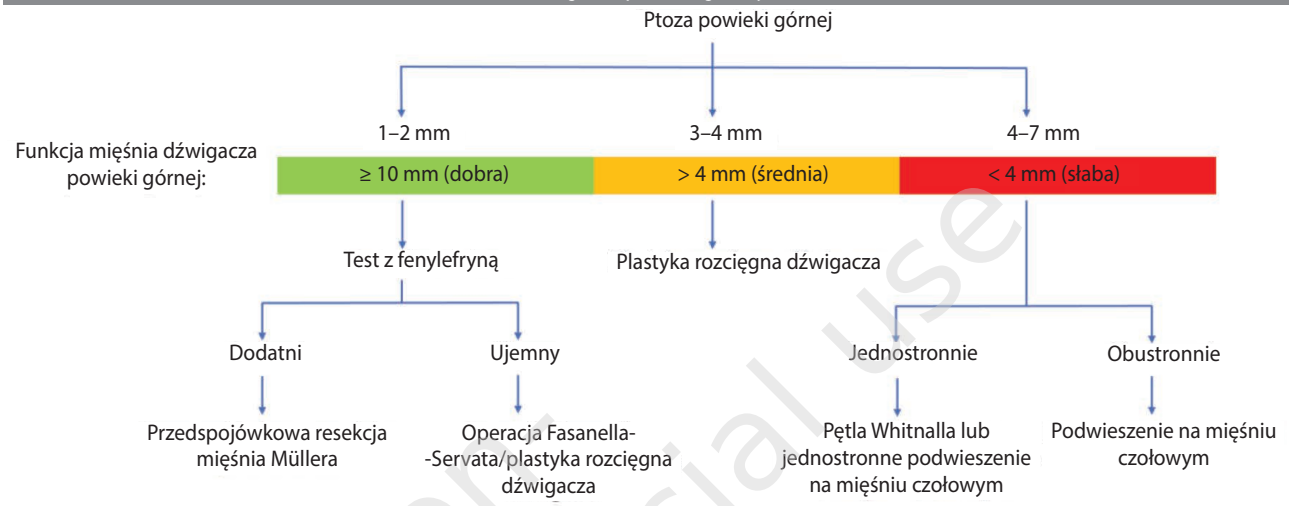

szwu *catgut* z wyłonieniem węzła na zewnątrz [15]. Kolejną modyfikację metody przeprowadził Putterman w 1972 r., używając opracowanej przez siebie 14 mm klamry z wklęsłą, centralną krzywizną. Klamra, zwana również pęsetą Puttermana, poza zapewnieniem hemostazy, poprawia pooperacyjny kształt tarczki [16]. W 1973 r. Crawford wprowadził odwracadło do powiek Desmarres w celu lepszego uwidocznienia kompleksu dźwigacza powieki i mięśnia Müllera [17]. Z kolei w 1975 r. Putterman i Urist zaproponowali prototyp znanej dziś powszechnie klasycznej müllerektomii przezspojówkowej (MMCR, *Müller muscle-conjunctival resection*) [18]. Należy jednak zaznaczyć, że udoskonalenia tej metody chirurgicznej, np. wykorzystanie szwów napinających, innych technik szycia, opracowanie nomogramów, nastąpiły w kolejnych latach. Z czasem również rozszerzono wskazania do zastosowania müllerektomii. Obecnie są to: nabyta ptoza inwolucyjna (zmiany związane z wiekiem, przewlekłym używaniem soczewek kontaktowych czy epiprotez), zespół Hornera, przetrwała ptoza po zabiegach z dostępu przedniego i ptoza wrodzona z dobrą czynnością dźwigacza powieki. U pacjentów z łagodną (0,5–1,5 mm) i umiarkowaną (2–3 mm) ptozą, przy dobrej funkcji mięśnia dźwigacza powieki górnej (> 10 mm) zabieg müllerektomii jest procedurą z wyboru [12]. Nie zaleca się natomiast przeprowadzania klasycznej müllerektomii w przypadku: ptozy miogennej, ptozy z negatywnym testem z fenylefryną (aczkolwiek istnieją od tego odstępstwa), ptozy ze słabą czynnością mięśnia dźwigacza (< 10 mm) oraz ptozy ujawniającej się nagle [13].

Najpopularniejszym algorytmem określającym zakres resekcji mięśnia Müllera jest półliniowy nomogram opracowany w 1991 r. przez Dresnera, uzależniający zakres resekcji od stopnia opadnięcia powieki oraz stopnia uniesienia powieki (w mm) w reakcji na podaną do worka spojówkowego fenylefrynę w stężeniu 10% (niektórzy autorzy stosują ją w stężeniu 2,5% lub alternatywnie apraklonidynę 0,5%) [8]. Jeśli brzeg wolny powieki górnej po 5 min uniesie się o ≥ 2 mm, test jest uznawany za dodatni (fenylefryna jest agonistą receptora α-adrenergiczngo, a mięsień Müllera unerwiony jest współczulnie). Zgodnie z algorytmem Dresnera na uniesienie 1 mm brzegu powieki przypada wycięcie 4 mm mięśnia Müllera i spojówki. Aby uzyskać pożądaną elewację powieki o 1,5 mm, 2 mm i 3 mm, należy wyciąć odpowiednio 6 mm, 8 mm i 10 mm mięśnia Müllera i spojówki [13] (tab. 1). Nie zaleca się wykorzystania tej metody przy korekcji ptozy większej niż 3 mm.

TABELA 1

Nomogram dla przezspojówkowej müllerektomii według Dresnera (na podstawie [13]).

Pożądana wielkość uniesienia powieki (mm)	Zakres przezspojówkowej müllerektomii
1,0 mm	4,0 mm
1,5 mm	6,0 mm
2,0 mm	8,0 mm
3,0 mm	10 mm

W zewnętrznej – przezskórnej naprawie kompleksu mięśnia dźwigacza powieki górnej stosuje się plastykę jego rozcięgna oraz tzw. pętlę Whitnalla (wraz z modyfikacjami). Zastosowanie tych metod jest wskazane u pacjentów z funkcją mięśnia dźwigacza > 4 mm, z minimalnym oraz umiarkowanym stopniem zaawansowania ptozy. U pacjentów z opadnięciem powieki wynoszącym 3–4 mm to

© Medical Education. For private and non-commercial use only. Downloaded from https://www.journalsmededu.pl/index.php/ophthatherapy/index: 16.07.2025; 10:30,58

metoda z wyboru, również wtedy, gdy müllerektomia nie jest wskazana, np. gdy test z fenylefryną jest negatywny. Poszczególne etapy zabiegu plastyki rozcięgna dźwigacza są następujące: liniowe cięcie w okolicy bruzdy powiekowej, wypreparowanie i otwarcie przegrody oczodołowej, odsunięcie tłuszczu przedrozcięgnowego w celu uwidocznienia rozcięgna mięśnia dźwigacza, odcięcie rozcięgna od tarczki i oddzielenie od mięśnia Müllera, zszycie rozcięgna z tarczką (lub skrócenie na określonej wysokości w zależności od stopnia ptozy). Po zweryfikowaniu ustawienia powieki na pożądanej wysokości, którego dokonuje się po posadzeniu pacjenta na stole operacyjnym, następuje zawiązanie szwów. Zabieg kończy zszycie rany skóry z wytworzeniem bruzdy powiekowej [6].

Pętla Whitnalla to zabieg maksymalnego przesunięcia do przodu rozcięgna dźwigacza, w którym rozcięgno jest wycinane do wysokości więzadła Whitnalla, a tarczka jest przyszywana bezpośrednio do tego więzadła. Jednym z głównych wskazań do tego zabiegu jest wrodzona ptoza z funkcją dźwigacza 4–5 mm. Ograniczeniami powyższych metod są: zbyt niskie lub zbyt wysokie ustawienie powiek, keratopatia ekspozycyjna, nieregularny brzeg powieki, asymetria w położeniu bruzdy powiekowej [6]. W porównaniu z müllerektomią metody z przedniego dojścia są trudniejsze do przeprowadzenia, bardziej czasochłonne, mogą pozostawiać nieestetyczną bliznę, a okres rekonwalescencji jest dłuższy [12].

Podwieszenie na mięśniu czołowym ma zastosowanie u pacjentów ze słabą funkcją mięśnia dźwigacza powieki górnej (< 4 mm) i dobrą czynnością mięśnia czołowego. Wskazaniem do zastosowania tej metody jest ptoza wrodzona, neurogenna, miopatyczna, w tym choroby mitochondrialne. Metoda polega na zastosowaniu pasków powięzi (np. szerokiej uda lub skroniowej), silikonu, goreteksu (bądź innych nieautogenicznych materiałów) i wprowadzeniu ich igłą lub prowadnicą do przestrzeni przedprzegrodowej powieki, a dalej poprzez brwi do punktu końcowego na mięśniu czołowym. Dokonuje się po dwa cięcia w powiece górnej i brwi oraz jedego w okolicy mięśnia czołowego (miejsce wiązania pasków), dzięki czemu paski podwieszające powiekę układają się w charakterystyczny pięciokąt (*fox pentagon*, zob. ryc. 5). Ograniczeniami metody są: ryzyko powstania infekcji, erozja materiałów nieautogenicznych, ziarniniak i niedomykalność szpary powiek [6].

RYCINA 5

Po lewej igła powięziowa Wrighta z nawleczonym paskiem silikonowym. Po prawej pasek silikonowy ułożony w pentagonalny kształt, odzwierciedlający jego położenie po operacji podwieszenia powieki górnej na mięśniu czołowym (źródło: materiały własne).



PODSUMOWANIE

Częstość występowania oraz szerokie kliniczne i funkcjonalne konsekwencje nabytego opadania powiek sprawiają, iż wczesna i dokładna diagnoza oraz podjęcie właściwego leczenia stanowią niezwykle istotne zagadnienia w codziennej praktyce lekarzy okulistów. Nabyta ptoza jest najczęściej spowodowana zmianami związanymi z wiekiem dotyczącymi mięśni retraktorów powieki górnej, jednak przyczyny schorzenia są różne, a wiele praktyk i interwencji powszechnych obecnie w okulistyce, takich jak chociażby stosowanie soczewek kontaktowych oraz zabiegi zaćmy i jaskry, może również stać się jej przyczyną. Wraz z innymi etiologiami omówionymi w tym artykule wymagają pełnego zbadania i oceny możliwości leczenia.

Chirurgia jest skuteczną opcją terapii opadnięcia powiek, natomiast podejścia niechirurgiczne są niezwykle ograniczone zarówno pod względem liczby, jak i skuteczności. Ponieważ leczenie operacyjne jest ograniczone i skuteczne jedynie u części pacjentów, znalezienie sposobów na wprowadzenie do praktyki nowatorskich niechirurgicznych opcji terapeutycznych stwarza możliwość terapii znacznie szerszej grupy chorych. Dowody dotyczące nowo zatwierdzonego środka farmakologicznego do leczenia nabytego opadnięcia powieki – chlorowodorku oksymetazoliny 0,1% – są zachęcające i stwarzają możliwość zaoferowania pacjentom skutecznego leczenia niechirurgicznego. Lekarzom zajmującym się okulistyką dostępność zatwierdzonej opcji farmakologicznej może pomóc w przejściu z podejścia „wykrywanie i skierowanie" na podejście „diagnoza i leczenie", ze skierowaniem na operację, gdy jest to pożądane. Co więcej, rozszerzenie opcji terapeutycznych może się przyczynić do poprawy koncentracji pacjenta na leczeniu poprzez umożliwienie stosowania metod chirurgicznych

© Medical Education. For private and non-commercial use only. Downloaded from https://www.journalsmededu.pl/index.php/ophthatherapy/index: 16.07.2025; 10:30,58

i niechirurgicznych, w zależności od przyczyny leżącej u podstaw opadania powieki, jego nasilenia oraz preferencji pacjenta. Chociaż postępy w terapii opadania powieki są zachęcające, pozostają one tylko częścią równania klinicznego. Aby skutecznie leczyć opadanie powiek, niezbędna jest szybka i właściwa diagnoza. W szczególności kompleksowe badanie kliniczne i diagnostyka różnicowa mają kluczowe znaczenie dla zrozumienia, czy opadanie powieki jest spowodowane pierwotną patologią mięśni retraktorów powieki i w związku z tym, czy może być skutecznie leczone za pomocą metod chirurgicznych lub środków farmakologicznych ukierunkowanych na powiekę górną bądź czy przyczyna leżąca u podstaw schorzenia jest np. poważną podstawową chorobą neurologiczną, wymagającą innej, często pilnej interwencji. Podczas gdy w wielu przypadkach opadanie powiek może być oceniane i leczone tylko wtedy, gdy następuje nagle lub gdy jego nasilenie jest duże, badanie górnej powieki pod kątem łagodnych do umiarkowanych bądź postępujących przypadków można stosunkowo łatwo włączyć do kompleksowego badania oczu. Wraz ze skupieniem się na świadomości i diagnozie ukierunkowane leczenie chirurgiczne lub niechirurgiczne oparte na dowodach klinicznych daje nadzieję na poprawę terapii ptozy dla większej liczby pacjentów.

Źródło rycin: Wszystkie ryciny pochodzą z materiałów własnych autorów.

ADRES DO KORESPONDENCJI
lek. Mateusz Jacuński
Klinika Okulistyczna, Wojskowy Instytut Medycyny Lotniczej
01-755 Warszawa, ul. Krasińskiego 54/56
e-mail: mateusz.jacunski@gmail.com

ORCID
Mateusz Jacuński – ID – http://orcid.org/0000-0002-5554-6161

For non-commmercial use only

Piśmiennictwo

1. Richards HS, Jenkinson E, Rumsey N et al. The psychological well-being and appearance concerns of patients presenting with ptosis. Eye. 2014; 28: 296-302.
2. Forman WM, Leatherbarrow B, Sridharan GV et al. Acommunity survey of ptosis of the eyelid and pupil size of elderly people. Age Ageing. 1995; 24: 21-4.
3. Farber SE, Codner MA. Evaluation and management of acquired ptosis. Plast Aesthet Res. 2020; 7: 20.
4. Potemkin VV, Goltsman EV. Algorithm of objective examination of a patient with blepharoptosis. Ophthal J. 2019; 12(1): 45-51.
5. Grob SR, Cypen SG, Tao JP. Acquired Ptosis. Springer Nature Switzerland AG 2020.
6. Pauly M, Sruthi R. Ptosis: Evaluation and management. Kerala J Ophthalmol. 2019; 31: 11-6.
7. Nair AG, Patil-Chhablani P, Venkatramani D et al. Ocular myasthenia gravis: A review. Indian J Ophthalmol. 2014; 62(10): 985-91.
8. Monsul NT, Patwa HS, Knorr AM et al. The effects of prednisone on the progression from ocular to generalized myasthenia gravis. J Neurol Sci. 2004; 217: 131-3.
9. Jones LT, Quickert MH, Wobig JL. The cure of ptosis by aponeurotic repair. Arch Ophthalmol. 1975; 93: 629-34.
10. Anderson RL, Dixon RS. Aponeurotic ptosis surgery. Arch Ophthalmol. 1979; 97: 1123-8.
11. Laplant JF, Kang JY, Cockerham KP. Ptosis repair: external levator advancement vs. Muller's muscle-conjunctiva resection – techniques and modifications. Plast Aesthet Res. 2020; 7: 60.
12. Liao SL, Chuang AY. Various Modifications on Müller's Muscle-Conjunctival Resection for Ptosis Repair. Arch Aesthetic Plast Surg. 2015; 21(2): 31-6.
13. Shubhra G, Cat Nguyen B. Expert Techniques in Ophthalmic Surgery; Chapter-61 Ptosis Repair: Müllerectomy 2019.
14. Fasanella RM, Servat J. Levator resection for minimal ptosis: another simplified operation. Arch Ophthalmol. 1961; 65: 493-6.
15. Beard C. The surgical treatment of blepharoptosis: a quantitative approach. Trans Am Ophthalmol Soc. 1966; 64: 401-5.
16. Putterman AM, Urist MJ. Müller's muscle-conjunctival resection. Arch Ophthalmol. 1975; 93(8): 619-23.
17. Crawford JS. Repair of blepharoptosis with a modification of the Fasanella-Servat operation. Can J Ophthalmol. 1973; 8: 19-23.
18. Patel RM, Aakalu VK, Setabutr P et al. Efficacy of Muller's Muscle and Conjunctiva Resection With or Without Tarsectomy for the Treatment of Severe Involutional Blepharoptosis. Ophthalmic Plast Reconstr Surg. 2017; 33(4): 273-8.

© Medical Education. For private and non-commercial use only. Downloaded from
https://www.journalsmededu.pl/index.php/ophthatherapy/index: 16.07.2025; 10:30,58

For non-commercial use only

Wkład autorów:
Mateusz Jacuński: 50%; Dominika Białas: 30%; Radosław Różycki: 20%.

Konflikt interesów:
Nie występuje.

Finansowanie:
Nie występuje.

Etyka:
Treści przedstawione w artykule są zgodne z zasadami Deklaracji Helsińskiej, dyrektywami EU oraz ujednoliconymi wymaganiami dla czasopism biomedycznych.

Authors' contributions:
Mateusz Jacuński: 50%; Dominika Białas: 30%; Radosław Różycki: 20%.

Conflict of interest:
None.

Financial support:
None.

Ethics:
The content presented in the article complies with the principles of the Helsinki Declaration, EU directives and harmonized requirements for biomedical journals.

© Medical Education. For private and non-commercial use only. Downloaded from https://www.journalsmededu.pl/index.php/ophthatherapy/index: 16.07.2025; 10:30,58