ARTYKUŁ ORYGINALNY ORIGINAL RESEARCH STUDY
DOI: 10.24292/01.OT.311222.6

Operacja wtórnego wszczepienia soczewki transskleralnej metodą bezszwową – obserwacje własne

Sutureless transscleral intraocular lens implantation – own observation study

Małgorzata Marczak, Hanna Jakubowicz-Laska

Oddział Okulistyki i Okulistyki Dziecięcej, Wojewódzki Szpital Podkarpacki im. Jana Pawła II w Krośnie
Kierownik: dr n. med. Jacek Brymerski

NAJWAŻNIEJSZE

Bezszwowa fiksacja przeztwardówkowa wydaje się skuteczna i bezpieczna w leczeniu bezsoczewkowości z niedoborem podparcia torebki. Pozwala ona na skrócenie trwania zabiegu w stosunku do zespolenia szwami. Powikłania są rzadkie i w większości odwracalne. Trwałość metody wymaga dalszych badań.

HIGHLIGHTS

Sutureless transscleral fixation seems to be quite an effective and safe method of treating aphakia in eyes with deficient capsular support. It allows the duration of the surgery to be shortened in comparison to fixation using sutures. Complications are not very common and mostly reversible. Durability of this method requires further studies.

STRESZCZENIE

Cel pracy: Przedstawienie wyników operacji wszczepiania soczewki wewnątrzgałkowej typu Carlevale™ o fiksacji transskleralnej metodą bezszwową na podstawie własnych doświadczeń.

Materiał i metody: Operacji wszczepienia metodą bezszwową soczewki transskleralnej typu Carlevale™ poddano 39 osób (40 oczu) z afakią po operacji usunięcia podwichniętej soczewki własnej lub sztucznej, w tym 10 pourazowych i jednego pacjenta z podwichniętą sztuczną soczewką o fiksacji transskleralnej z użyciem szwów niewchłanialnych. Pacjenci pozostawali pod obserwacją w okresie od 6 do 18 miesięcy.

Wyniki: U 80% pacjentów po operacji uzyskano ostrość wzroku taką jak przed zabiegiem lub lepszą (20% osiągnęło 1,0 w skali dziesiętnej bez korekcji). U nieco ponad połowy obserwowano powikłania śródoperacyjne i pooperacyjne. Do najczęstszych należały: keratopatia, niewielkie krwawienie do komory ciała szklistego, rozejście się rany spojówki oraz zaburzenia ciśnienia wewnątrzgałkowego. W większości nie pozostawiły one trwałych następstw.

Wnioski: Wszczepienie sztucznej soczewki o fiksacji transskleralnej bez użycia szwów wydaje się efektywną i stosunkowo bezpieczną metodą leczenia afakii. Jednakże ocena trwałości fiksacji bezszwowej wymaga dalszych badań.

Słowa kluczowe: Carlevale™, bezszwowa fiksacja transskleralna, wszczep wtórny, afakia

ABSTRACT

Aim of the study: Presentation of the results of Carlevale™ intraocular lens implantation with a transscleral sutureless fixation method, based on our own experience.

Material and methods: The sutureless transscleral implantation of a Carlevale™ lens was performed in 39 people (40 eyes) with postoperative aphakia after

© Medical Education. For private and non-commercial use only. Downloaded from https://www.journalsmededu.pl/index.php/ophthatherapy/index: 19.07.2025; 06:28,51

dislocation of lens, including 10 post-traumatic ones, and in one patient with a dislocated transscleral intraocular lens fixated with non-absorbable sutures. Patients were followed for 6 to 18 months.
Results: 80% of patients after surgery achieved visual acuity equal to or better than before surgery (20% achieved Snellen acuity 1.0 without correction). Intraoperative and postoperative complications were observed in slightly more than half of the patients. The most common were keratopathy, slight bleeding into the vitreous chamber, conjunctival wound dehiscence, and intraocular pressure fluctuations. Most of these complications did not have any lasting consequences.
Conclusions: Sutureless transscleral implantation of an intraocular lens seems to be an effective and relatively safe method of treating aphakia. However, the assessment of the durability of sutureless fixation requires further research.

Key words: Carlevale™, sutureless transscleral fixation, secondary intraocular lense implantation, aphakia

For non-commercial use only

WSTĘP

W ostatnich latach chirurgia zaćmy intensywnie się rozwija. Postęp dotyczy również soczewek wewnątrzgałkowych oraz metod ich implantacji. Chirurdzy zajmujący się operacjami zaćmy nierzadko stykają się z problemem wszczepienia sztucznej soczewki wewnątrzgałkowej w sytuacji braku podparcia torebki tylnej, która uległa uszkodzeniu podczas operacji lub w efekcie urazu. Wówczas pozostają: wszczepienie soczewki do komory przedniej, fiksacja tęczówkowa lub fiksacja transskleralna. Obecnie nie ma dowodów na przewagę którejkolwiek z tych metod [1, 2]. Wybór metody i miejsca implantacji jest trudny i powinien być dokonany w oparciu o wskazania oraz stan kliniczny pacjenta (przyczyna afakii, wiek, głębokość przedniej komory, obecność innych schorzeń okulistycznych). Implantacja transskleralna pozwala uniknąć niektórych niekorzystnych powikłań, jakimi obciążone są dwie pozostałe metody, takich jak ryzyko dekompensacji rogówki czy zamknięcie kąta przesączania [3]. U opisywanych w pracy pacjentów zastosowano soczewkę typu Carlevale™ o fiksacji transskleralnej bez konieczności użycia szwów.

CEL PRACY

Celem pracy jest przedstawienie własnych obserwacji dotyczących zastosowania soczewki Carlevale™ u 39 pacjentów pozostających pod obserwacją dłużej niż 3 miesiące.

MATERIAŁ I METODY

Kryterium kwalifikacji do operacji stanowiła afakia pooperacyjna w efekcie zwichnięcia lub podwichnięcia soczewki własnej albo sztucznej. Kryteriami wykluczenia pacjenta z zabiegu były aktywny stan zapalny i keratopatia.
Retrospektywnej analizie poddano 39 pacjentów (40 oczu), w tym 24 mężczyzn i 13 kobiet. Wskazanie do wykonania wszczepu wtórnego stanowiła afakia; w 10 przypadkach (25%) była to afakia pourazowa.
Usunięcie zwichniętych lub podwichniętych soczewek oraz wszczepienie wtórne soczewki Carlevale™ wykonywano:

- jednocześnie – w 13 przypadkach (32,5%), w tym w 4 przypadkach podwichniętych soczewek własnych oraz 9 zwichniętych soczewkach wewnątrzgałkowych tylnokomorowych (PCIOL, *posterior chamber intraocular lens*)
- dwuetapowo – w 27 przypadkach (67,5%), w tym w 1 przypadku wykonano usunięcie sztucznej soczewki o fiksacji transskleralnej, wszczepionej metodą z użyciem szwów twardówkowych nierozpuszczalnych, po urazowym zwichnięciu soczewki własnej.

Średni czas między usunięciem zwichniętej soczewki i wszczepieniem wtórnym wynosił ok. 1 miesiąca.
Pacjenci z pourazowym zwichnięciem lub podwichnięciem soczewki stanowili 25% badanych przypadków. U 20% wykonano zabiegi dwuetapowo, a u 5% – jednocześnie.
Każdy pacjent podczas kwalifikacji do operacji został poddany badaniu okulistycznemu, które obejmowało: ostrość widzenia do dali (bez korekcji i z korekcją), pomiar ciśnienia wewnątrzgałkowego (IOP, *intraocular pressure*) metodą tonometrii aplanacyjnej, badanie w lampie szczelinowej (odcinka przedniego i dna oka), pomiar biometryczny i w razie potrzeby badanie ultrasonograficzne w projekcji B gałki ocznej (tab. 1).

TABELA 1

Charakterystyka badanej grupy przed operacją.

	Zakres badanych wartości	Średnia	Odchylenie standardowe z próby
Wiek pacjentów (lata)	30–88	67,8	±15,25
CDVA przedoperacyjne (zapis dziesiętny)	0,006–1,0	0,36	±0,28
IOP przed operacją (mmHg)	9–40	18,98	±6,10

CDVA (*corrected distance visual acuity*) – skorygowana ostrość widzenia do dali; IOP (*intraocular pressure*) – ciśnienie wewnątrzgałkowe.

© Medical Education. For private and non-commercial use only. Downloaded from https://www.journalsmededu.pl/index.php/ophthatherapy/index: 19.07.2025; 06:28,51

Doboru mocy soczewek dokonywano na podstawie pomiarów biometrycznych za pomocą urządzenia Lenstar LS 900 z użyciem formuły Barreta.
Wszystkim pacjentom wszczepiono jednoogniskowe sztuczne soczewki Carlevale™ o fiksacji transskleralnej bez konieczności zakładania szwów. Są to soczewki jednoczęściowe, akrylowe, zwijalne, hydrofilowe, mające filtr UV. Zakres dostępnych mocy soczewek mieści się w granicach od -5,00 do +35,00 D [4]. Soczewka ma z każdej strony haptyk mocujący w kształcie litery T, przeprowadzany przez tunel twardówkowy, oraz dodatkowe nóżki stabilizujące, zapobiegające rotacji soczewki (ryc. 1). Ponadto soczewki wyposażone są w dwa przeciwległe nacięcia stabilizujące ustawienie przednio-tylne wszczepionej soczewki.

RYCINA 1

Budowa soczewki FIL SSF Carlevale™. Stała A 118,5; średnica 13,2 mm; średnica optyczna 6,5 mm.

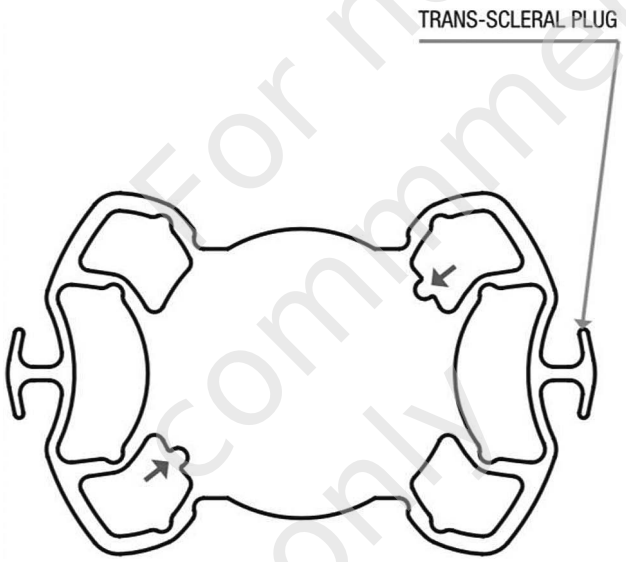

TECHNIKA OPERACYJNA

Operacje przeprowadzono w znieczuleniu przygałkowym przy użyciu 2,5 ml lidokainy i 2,5 ml proksymetakainy. Cięcie spojówki wykonywano łukowato, 10–14 mm od rąbka rogówki, następnie oczyszczano twardówkę z torebki Tenona i przeprowadzano koagulację naczyń krwionośnych. Dwa przeciwległe płatki twardówki o wymiarach 4 × 4 mm wypreparowano w obrębie szpary powiekowej między godziną 8.30 a 9.30 oraz między 2.30, a 3.30, na 2/3 grubości twardówki, podstawą w kierunku rąbka rogówki. Do komory przedniej podawano roztwór lidokainy z fenylefryną i tropikamidem. Następnie, w zależności od wskazań, wykonywano usunięcie podwichniętej soczewki własnej lub sztucznej, a także witrektomię przednią i pośrednią. Soczewkę Carlevale™ przygotowywano w iniektorze do wszczepienia; do przedniej komory podawano wiskoelastyk. Następnie pod płatkami twardówki (2 mm od rąbka rogówki, w części płaskiej ciała rzęskowego) nożem 15° lub nożem sztyletowym wytwarzano tunel do tylnej komory. Przez nacięcie rogówki 2,7 mm powoli wprowadzano soczewkę do przedniej komory, aż do momentu rozwinięcia się haptyku mocującego, który następnie za pomocą pęsety typu *crocodile forceps* przeciągano przez wytworzony tunel i mocowano pod płatkiem twardówki. Następnie podobnie mocowano drugi haptyk (odpowiednio na godzinach 9.00 i 3.00), by ufiksować soczewkę w tylnej komorze. Później usuwano wiskoelastyk, podawano antybiotyk do przedniej komory, przyszywano płatki twardówki w loży szwami 10/0 oraz zakładano szew ciągły 8/0 na spojówkę. Na koniec uszczelniano porty i podawano roztwór antybiotyku z glikokortykosteroidem pod spojówkę. Czas wykonywania każdej operacji wynosił ok. 45 min. Wszyscy pacjenci zostali zoperowani przez tego samego chirurga.
Po zabiegu pacjenci otrzymywali do operowanego oka leczenie miejscowe (antybiotyk, glikokortykosteroid, niesteroidowy lek przeciwzapalny, krople nawilżające), modyfikowane podczas kontroli w zależności od stanu klinicznego.
Wszyscy opisani pacjenci pozostawali pod opieką okulistyczną od 3 do 18 miesięcy po operacji (badanie przy wypisie ze szpitala, 1. kontrolne badanie ambulatoryjne – po blisko 7 dniach, 2. badanie – miesiąc po operacji, 3. badanie – po 3–6 miesiącach od operacji). Badanie kontrolne obejmowało każdorazowo: badanie ostrości wzroku do dali z użyciem tablic Snellena, badanie w lampie szczelinowej przedniego odcinka i dna oka, pomiar IOP metodą aplanacji. Ponadto w zależności od stanu klinicznego u niektórych pacjentów podczas kontroli wykonywano badania USG B gałki ocznej i ultrabiomikroskopię (UBM) odcinka przedniego oka (ryc. 2) oraz usuwano szwy spojówkowe. Zmiany w badaniach kontrolnych w pierwszych miesiącach po operacji zaprezentowano na rycinach 3 i 4.

WYNIKI

Do najczęstszych powikłań śródoperacyjnych należały:
- krwawienie do przedniej komory (12,5% przypadków)
- krwawienie do ciała szklistego (25% przypadków).

Do zaobserwowanych podczas kontroli działań niepożądanych po operacji należały:
- pofałdowanie błony Descemeta (20% przypadków)
- keratopatia (25%)
- wahania lub podwyższone IOP (17,5%):
  wzrost powyżej 21 mmHg zaobserwowano w okresie okołooperacyjnym w 12,5% przypadków (5 pacjentów, w tym 3 leczonych przed operacją z tego powodu). U 2 pacjentów (5%) IOP powyżej 30 mmHg utrzymywał się w okresie 3 kontroli; hipotonia wystąpiła w 2 przypadkach (5%)

© Medical Education. For private and non-commercial use only. Downloaded from https://www.journalsmededu.pl/index.php/ophthatherapy/index: 19.07.2025; 06:28,51

RYCINA 2

W badaniu UBM sprawdzano położenie soczewki i haptyków mocujących (w rowku lub przez wyrostki ciała rzęskowego).

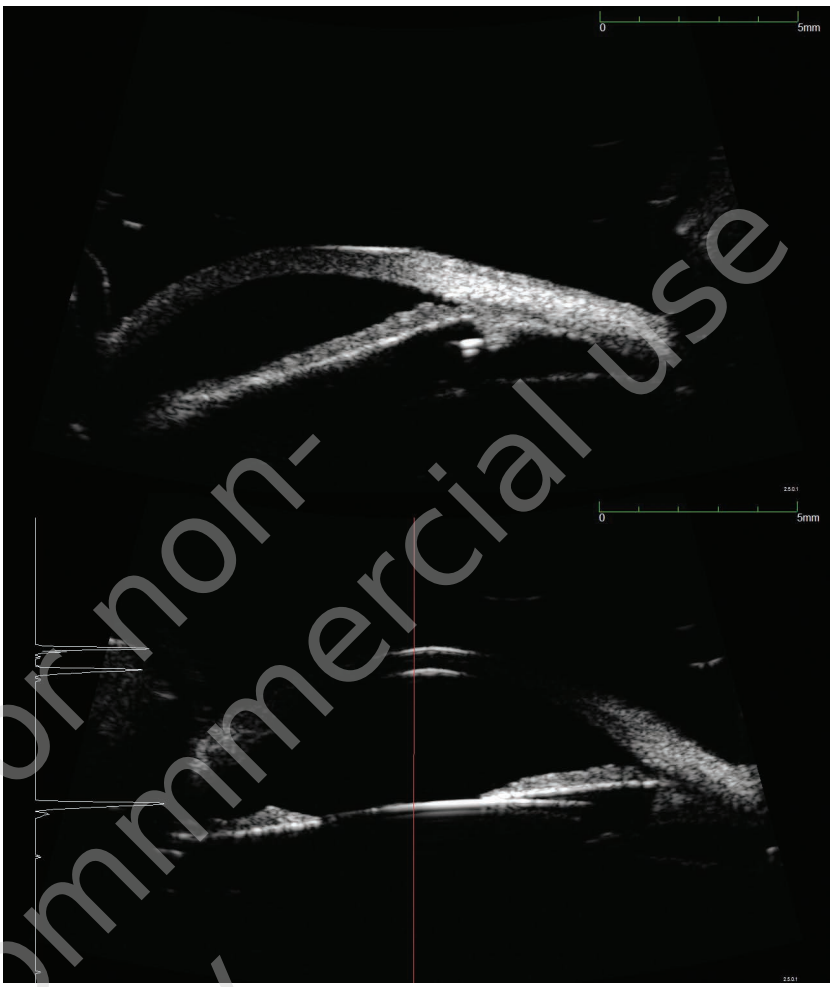

RYCINA 3

Liczba powikłań śródoperacyjnych i pooperacyjnych u pacjentów bez urazu i pourazowych.

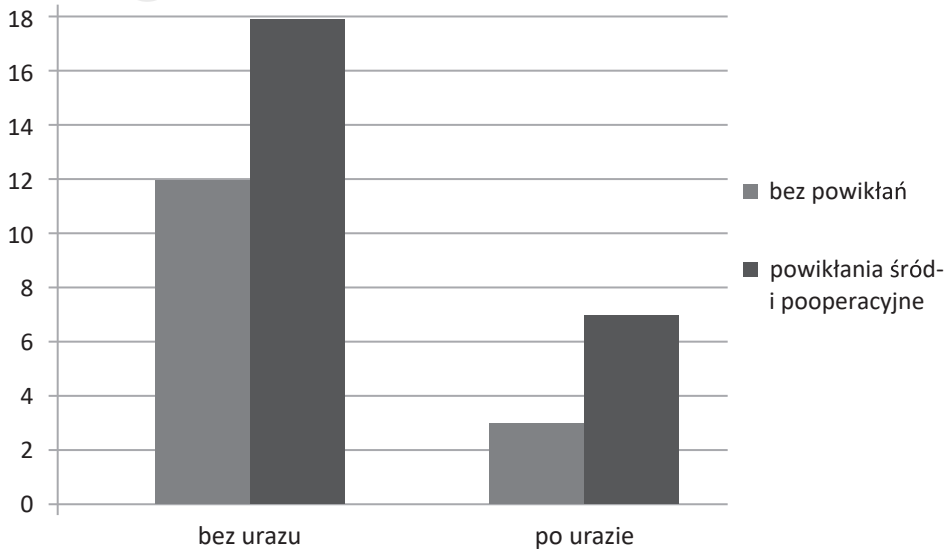

For non-commercial use only

© Medical Education. For private and non-commercial use only. Downloaded from https://www.journalsmededu.pl/index.php/ophthatherapy/index: 19.07.2025; 06:28,51

RYCINA 4

Szczegółowe zestawienie ilościowe najczęstszych powikłań śródoperacyjnych i pooperacyjnych.

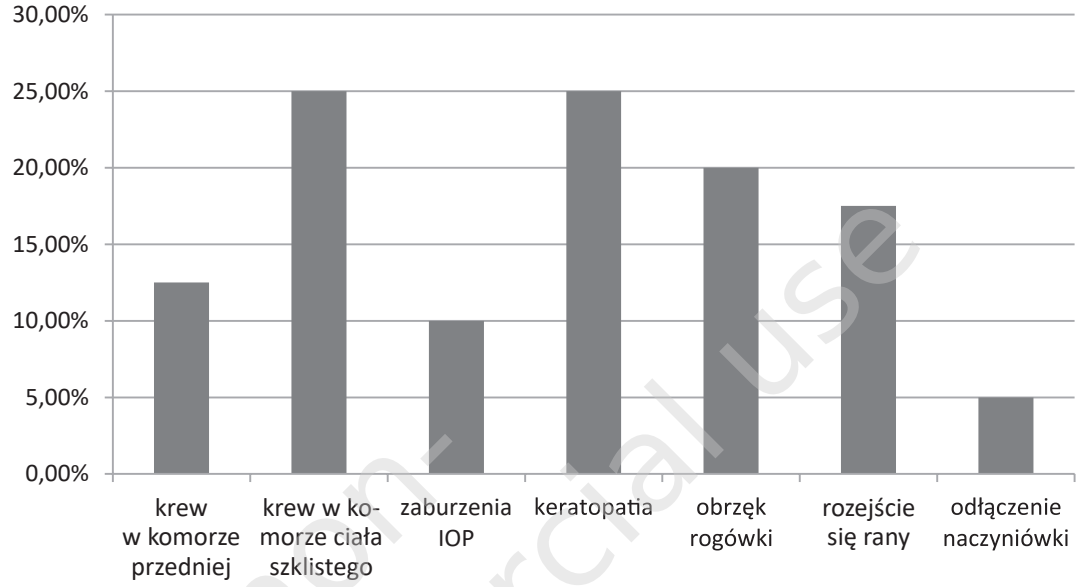

- rozejście się rany pooperacyjnej spojówkowej w 17,5% przypadków (oraz w 1 przypadku wytworzenie się przetoki twardówkowej pod spojówką)
- wysunięcie się jednej części haptyka mocującego z kieszonki twardówki (fragment haptyka widoczny pod spojówką) – w 1 przypadku (2,5%).

U żadnego z opisanych pacjentów nie zaobserwowano rozwinięcia się pooperacyjnego obrzęku plamki ani zespołu *uveitis–glaucoma–hyphema*, choć istnieją doniesienia o występowaniu tych powikłań [5–8]. Zestawienie ilościowe poszczególnych powikłań śródoperacyjnych i pooperacyjnych zamieszczono na rycinie 4.

Zaburzenia rogówki wycofały się do pierwszej kontroli we wszystkich przypadkach. Rany pooperacyjne prawidłowo wygoiły się po założeniu dodatkowych szwów, w jednym przypadku konieczne było naszycie błony owodniowej. Krwotoki wchłonęły się we wszystkich przypadkach w okresie obserwacji. Prawidłowe wartości IOP udało się uzyskać w okresie kontroli prawie we wszystkich przypadkach. U 1 pacjenta, z jaskrą pourazową rozpoznaną przed operacją, pomimo leczenia rozwinęła się zaawansowana neuropatia jaskrowa. U 2 pacjentów hipotonia doprowadziła do odłączenia naczyniówki. U jednego z nich udało się doprowadzić do przyłożenia naczyniówki do czasu trzeciej kontroli. W drugim przypadku hipotonia i odłączenie naczyniówki utrzymywały się, nie pozwalając na uzyskanie użytecznej ostrości wzroku. Średnie IOP przed operacją wynosiło ok. 19 mmHg, a 3 miesiące po operacji 17 mmHg. Keratopatia nieco częściej występowała w oczach bez urazów; w grupie tych pacjentów częściej wykonywano jednoczesne usunięcie soczewki i wszczepienie soczewki Carlevale™. Trudności w unormowaniu IOP i powikłania z tym związane częściej występowały w oczach po przebytych urazach.

Nie odnotowano istotnych różnic w częstości występowania pozostałych powikłań między pacjentami po urazach a pacjentami bez urazu (ryc. 5). Nie zaobserwowano również istotnych różnic pod względem częstości występowania powikłań pooperacyjnych między pacjentami, u których przeprowadzono jednoczesne usunięcie soczewki i wszczepienie wtórne, a pacjentami, u których wykonywano te zabiegi w 2 etapach.

Średnia ostrość widzenia przed operacją wyniosła 0,3–0,4 w zapisie dziesiętnym, a pooperacyjna 0,5–0,6 (tab. 2).

TABELA 2

Charakterystyka badanej grupy w okresie pooperacyjnym.

	Zakres badanej wartości	Średnia	Odchylenie standardowe z próby
UDVA po 3 miesiącach po operacji (zapis dziesiętny)	0–1,0	0,55	±0,31
IOP w 1. dobie po operacji (mmHg)	7–44	19,40	±7,29
IOP 3 miesiące po operacji (mmHg)	3–38	17,05	±5,94

IOP (*intraocular pressure*) – ciśnienie wewnątrzgałkowe; UDVA (*uncorrected distance visual acuity*) – nieskorygowana ostrość wzroku do dali.

Ostrość widzenia po operacji poprawiła się w 27 przypadkach (67,5%) lub utrzymywała się na poziomie sprzed

© Medical Education. For private and non-commercial use only. Downloaded from https://www.journalsmededu.pl/index.php/ophthatherapy/index: 19.07.2025; 06:28,51

RYCINA 5

Porównanie częstości powikłań u pacjentów po urazie i u pacjentów bez urazu.

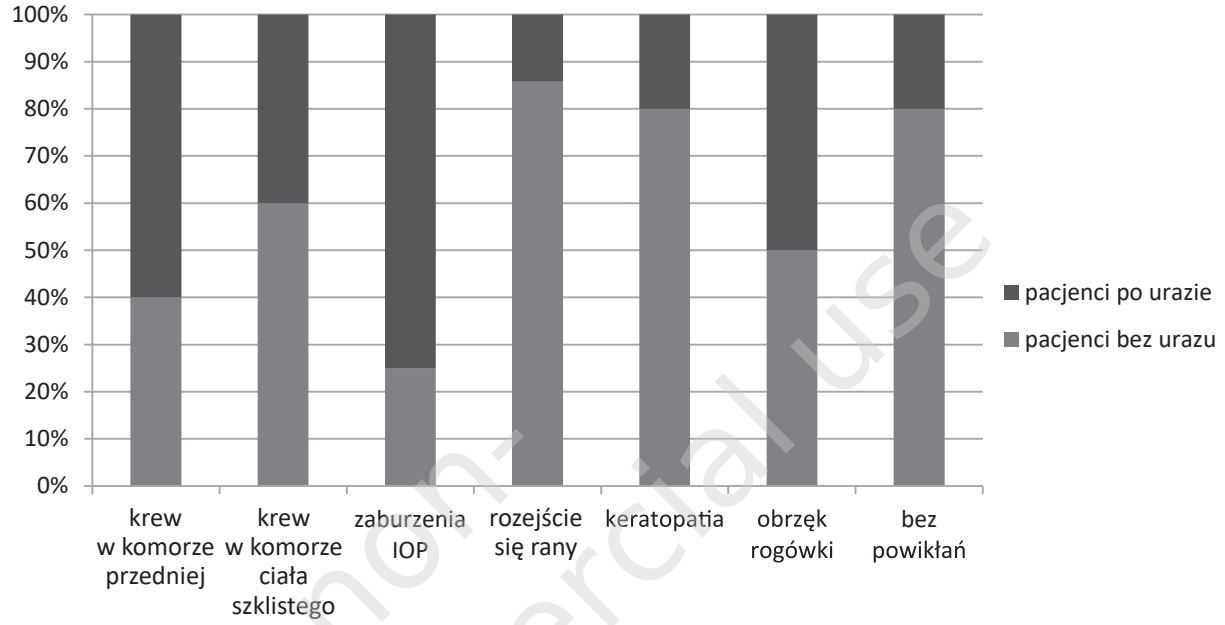

operacji (tab. 3). W 2 przypadkach ostrość widzenia obniżyła się w efekcie neuropatii spowodowanej zaburzeniami IOP. Ostrość wzroku na poziomie 1,0 udało się uzyskać po operacji w 20% przypadków. U 62,5% badanych uzyskano ostrość wzroku powyżej 0,5. U 1 pacjenta najlepsza skorygowana ostrość wzroku (BCVA, *best corrected visual acuity*) wyniosła po okresie obserwacji poniżej 0,1.

TABELA 3

UDVA po co najmniej 3 miesiącach kontroli.

UDVA po operacji (system dziesiętny)	1,0	0,5–0,9	0,1–0,4	< 0,1
Liczba przypadków (%)	8 (20%)	17 (42,5%)	14 (35%)	1 (2,5%)

UDVA (*uncorrected distance visual acuity*) – nieskorygowana ostrość wzroku do dali.

PODSUMOWANIE

Operacje wszczepienia sztucznej soczewki z użyciem soczewek Carlevale™ o bezszwowej fiksacji twardówkowej jest stosunkowo nową metodą dającą obiecujące wyniki. Może ona być stosowana z powodzeniem u pacjentów po urazach oczu. Mocowanie bez użycia szwów pozwala na skrócenie czasu operacji, a budowa soczewki zapewnia stabilne jej ułożenie i zapobiega rotacji [9]. Metoda ta wymaga jednak od chirurga umiejętności i doświadczenia niezbędnych do wytworzenia kieszonek twardówkowych i odpowiednich kanałów przeztwardówkowych koniecznych do prawidłowego umocowania soczewki. Wydaje się, że dzięki haptykom mocującym w twardówce będzie można uniknąć powikłania, jakim jest przerwanie szwów, co zdarza się w tradycyjnej fiksacji transskleralnej. Do oceny trwałości tego mocowania potrzebny będzie jednak dłuższy, wieloletni okres obserwacji. Dotychczasowe badania porównujące przeztwardówkową fiksację z użyciem szwów z metodą bezszwową nie wykazały przewagi żadnej z tych metod [10]. Metoda bezszwowa wydaje się dobrym wyborem w leczeniu afakii u pacjentów z jaskrą, płytką komorą przednią i niską gęstością komórek śródbłonka.

Najczęstsze powikłania, jakimi są keratopatia i obrzęk rogówki, ustępują krótko po operacji. Niestety, metoda ta, podobnie jak fiksacja przeztwardówkowa z użyciem szwów, nie jest wolna od ryzyka wystąpienia krwawienia do ciała szklistego. Inne poważniejsze powikłania są stosunkowo rzadkie, co sprawia, że wszczepienie soczewki o bezszwowej fiksacji transskleralnej wydaje się stosunkowo bezpieczną i efektywną metodą leczenia bezsoczewkowości. Ocena jej użyteczności względem innych metod korekcji bezsoczewkowości wymaga jednak jeszcze dłuższych obserwacji.

Źródło rycin: Rycina 2: Karta katalogowa soczewek FIL SSF Carlevale™, pozostałe ryciny pochodzą z materiałów własnych.

For non-commercial use only

© Medical Education. For private and non-commercial use only. Downloaded from https://www.journalsmededu.pl/index.php/ophthatherapy/index: 19.07.2025; 06:28,51

ADRES DO KORESPONDENCJI
lek. Hanna Jakubowicz-Laska
Oddział Okulistyki i Okulistyki Dziecięcej,
Wojewódzki Szpital Podkarpacki im. Jana Pawła II
38-400 Krosno, ul. Korczyńska 57
e-mail: haniajakubowicz@gmail.com

ORCID
Małgorzata Marczak – ID – http://orcid.org/0000-0002-1450-3835
Hanna Jakubowicz-Laska – ID – http://orcid.org/0000-0001-7358-472X

Piśmiennictwo

1. Wagoner MD, Cox TA, Ariyasu RG et al.; American Academy of Ophthalmology. Intraocular lens implantation in the absence of capsular support: a report by the American Academy of Ophthalmology. Ophthalmology. 2003; 110(4): 840-59. http://doi.org/10.1016/s0161-6420(02)02000-6.
2. Dick HB, Augustin AJ. Lens implant selection with absence of capsular support. Curr Opin Ophthalmol. 2001; 12(1): 47-57. http://doi.org/10.1097/00055735-200102000-00009.
3. Tang Y, Xu J, Chen J et al. Long-Term Destiny of Corneal Endothelial Cells in Anterior Chamber Intraocular Lens-Implanted Eyes. J Ophthalmol. 2020; 2020: 5967509. http://doi.org/10.1155/2020/5967509.
4. Soleko IOLDivision. Charakterystyka produktu, karta katalogowa FIL SSF Carlevale Lens.
5. Vaiano AS, Hoffer KJ, Greco A et al. Long-term Outcomes and Complications of the New Carlevale Sutureless Scleral Fixation Posterior Chamber IOL. J Refract Surg. 2021; 37(2): 126-32. http://doi.org/10.3928/1081597X-20201207-02.
6. Fiore T, Messina M, Muzi A et al. A novel approach for scleral fixation using Carlevale lens. Eur J Ophthalmol. 2021; 31(6): 2947-54. http://doi.org/10.1177/1120672121991358.
7. Georgalas I, Spyropoulos D, Gotzaridis S et al. Scleral fixation of Carlevale intraocular lens: A new tool in correcting aphakia with no capsular support. Eur J Ophthalmol. 2022; 32(1): 527-33. http://doi.org/10.1177/1120672121992978.
8. Rouhette H, Meyer F, Pommier S et al. FIL-SSF Carlevale intraocular lens for sutureless scleral fixation: 7 recommendations from a serie of 72 cases. MICA study (Multicentric Study of the Carlevale IOL). J Fr Ophtalmol. 2021; 44(7): 1038-46. http://doi.org/10.1016/j.jfo.2021.05.002.
9. Mularoni A, Imburgia A, Forlini M et al. In vivo evaluation of a 1-piece foldable sutureless intrascleral fixation intraocular lens using ultrasound biomicroscopy and anterior segment OCT. J Cataract Refract Surg. 2021; 47(3): 316-22. http://doi.org/10.1097/j.jcrs.0000000000000444.
10. Sindal MD, Nakhwa CP, Sengupta S. Comparison of sutured versus sutureless scleral-fixated intraocular lenses. J Cataract Refract Surg. 2016; 42(1): 27-34. http://doi.org/10.1016/j.jcrs.2015.09.019.

Wkład autorów:
Wszyscy autorzy mają taki sam wkład w opracowanie idei i konstrukcji artykułu.

Konflikt interesów:
Nie występuje.

Finansowanie:
Nie występuje.

Etyka:
Treści przedstawione w artykule są zgodne z zasadami Deklaracji Helsińskiej, dyrektywami EU oraz ujednoliconymi wymaganiami dla czasopism biomedycznych.

Authors' contributions:
All authors have equal contribution to the paper.

Conflict of interest:
None.

Financial support:
None.

Ethics:
The content presented in the article complies with the principles of the Helsinki Declaration, EU directives and harmonized requirements for biomedical journals.

© Medical Education. For private and non-commercial use only. Downloaded from
https://www.journalsmededu.pl/index.php/ophthatherapy/index: 19.07.2025; 06:28,51