

Perforowane implanty jako metoda leczenia nadmiernego łzawienia spowodowanego zwężeniem punktów łzowych

Perforated punctal plugs for the management of epiphora due to acquired external punctal stenosis



Alan Chamernik^{1,4}, Katarzyna Różycka^{2,4}, Krystian Bakalarski^{2,4},
Radosław Różycki^{3,4}

¹ Wydział Lekarski, Warszawski Uniwersytet Medyczny
Dziekan: prof. dr hab. n. med. Rafał Krenke

² Wydział Lekarski, Uczelnia Łazarskiego w Warszawie
Dziekan: dr hab. Paweł Olszewski

³ Klinika Okulistyczna, Wojskowy Instytut Medycyny Lotniczej, Warszawa
Kierownik: dr n. med. Radosław Różycki

⁴ Centrum Medyczne Orbita w Warszawie
Kierownik: dr n. med. Radosław Różycki

STRESZCZENIE

Praca przedstawia wyniki leczenia pacjentów z patologicznym łzawieniem spowodowanym nabytym zwężeniem punktów łzowych.

Materiał i metody: Do badania zakwalifikowano 61 oczu 34 osób w wieku średnio 67 lat. Po wykonaniu diagnostyki patologicznego łzawienia na podstawie testu Munka, testu zanikania fluoresceiny i innych parametrów w zwężony punkt łzowy wszczepiano perforowany implant silikonowy, który po 3 miesiącach usuwano.

Wyniki: Uzyskano istotny statystycznie ($p < 0,001\%$) mniejszy wynik testu zanikania fluoresceiny w przypadku 93,2% oczu ($n = 55$). U żadnego pacjenta nie doszło do nasilenia nadmiernego łzawienia. Średni wynik testu zanikania fluoresceiny zmniejszył się z 3,64 przed zabiegiem do 1,42 po zabiegu.

Wnioski: Intubacja punktu łzowego perforowanymi implantami silikonowymi jest szybką, skuteczną i bezpieczną metodą leczenia patologicznego łzawienia w przypadku nabytego zwężenia punktu łzowego.

Słowa kluczowe: nabyte zwężenie punktu łzowego, nadmierne łzawienie, etiologia, leczenie

ABSTRACT

The study presents the results of treating patients with pathological tearing caused by acquired external punctal stenosis.

Method: 61 eyes of 34 individuals with an average age of 67 were enrolled in the study. A perforated silicone implants were inserted into the narrowed lacrimal punctums, after pathological tearing had been diagnosed using the Munk test, fluorescein disappearance test, and other parameters. Implants has been removed after 3 months.

NAJWAŻNIEJSZE

Leczenie patologicznego łzawienia metodą intubacji punktu łzowego zatyczkami perforowanymi to bezpieczna i skuteczna metoda leczenia.

HIGHLIGHTS

Treatment of pathological tearing by the lacrimal punctal intubation with perforated plugs is a safe and effective treatment method.

Results: Overall, a statistically significant ($p < 0.001\%$) reduction in the fluorescein disappearance test was observed in 93.2% of eyes ($n = 55$). None of the patients experienced an exacerbation of excessive tearing. The average score on the fluorescein disappearance test decreased from 3.64 before the procedure to 1.42 after the procedure.

Conclusions: Intubation of the lacrimal punctum with perforated silicone implants is a quick, effective, and safe method for treating pathological tearing in cases of acquired narrowing of the lacrimal punctum.

Key words: acquired punctal stenosis, epiphora, etiology, treatment

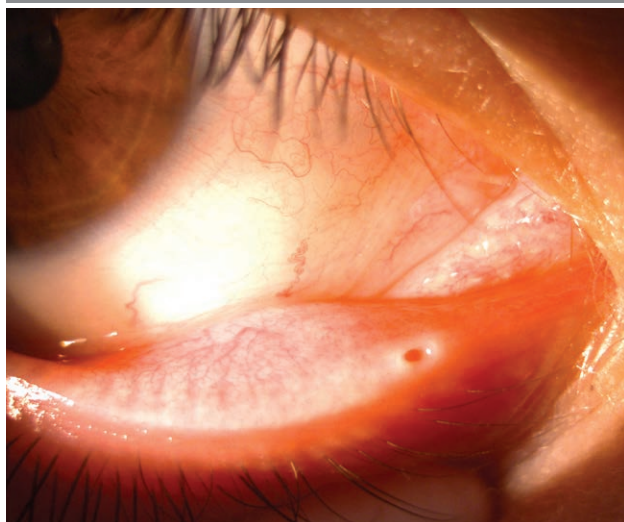
WSTĘP

Nadmierne łzawienie oczu jest schorzeniem, które może być bardzo uciążliwe i znacznie obniżyć jakość życia. Szacuje się, że nabyte zwężenie – stenozą punktu łzowego – występuje u 54,3–63,3% pacjentów zgłaszających się do gabinetów okulistycznych [1–4]. Choroba dotyczy najczęściej osób w 6. i dalszych dekadach życia [4, 5].

Prawidłowo rozwinięte odprowadzające drogi łzowe rozpoczynają się punktami łzowymi, czyli otworkami łzowymi, łączącymi na brodawkach łzowych, na dolnej i górnej powiece, zwróconymi swoim światłem w stronę fałdu półksiężycowatego (ryc. 1).

RYCINA 1

Prawidłowy punkt łzowy.



Idealny punkt łzowy ma średnicę 0,2–0,3 mm i kształt lejka [3], ale inny kształt nie świadczy o jego dysfunkcji. Średnica otworków zmienia się podczas mrugania [6]. Otworki łzowy jest otoczony pierścieniem tkanki łącznej i elastycznej oraz włóknami mięśnia Hornera. To stabilizuje punkt łzowy, a włókna mięśnia okrężnego oka powodują skręcenie punktu do wewnątrz i zabezpieczają przed wywiniciem. Okolica brodawek łzowych jest beznacyniowa, dlatego

wyduje się nieco bledsza. W przypadku braku punktu łzowego to jaśniejsze zabarwienie brodawki ułatwia znalezienie miejsca, w którym powinien on się znajdować [3].

Ciągłe, nierzadko wieloletnie wycieranie łez powoduje obniżenie powieki, rozluźnienie więzadeł powiekowych, odwrócenie punktu łzowego, a czasami odwinięcie całej powieki (ektropion). Dodatkowo stałe dotykание powieki rękami, przy wycieraniu nadmiaru łez, sprzyja wprowadzeniu infekcji do worka spojówkowego i wywoływaniu przewlekłego zapalenia spojówek i innych stanów zapalnych okolicy oka. Jedną z głównych przyczyn przewlekłego łzawienia jest nabyte zwężenie zewnętrznych punktów łzowych (AEPS, *acquired external punctal stenosis*). Patogeneza stenozy punktu łzowego jest złożona. Do przyczyn AEPS należą: zapalenie brzegów powiek (45–48%), ektropion (23%), stosowanie miejscowych leków przeciwjaskrowych (5%), a nieznanne przyczyny stanowią blisko 30% wszystkich przypadków [3–5]. Zapalenie brzegów powiek wiąże się z włóknieniem ujścia zewnętrznego, co prowadzi do systematycznego zmniejszania średnicy punktu łzowego. Najczęstszą przyczyną zapalenia brzegów powiek jest przewlekłe zapalenie powiek [3]. Ektropion i odwinięcie punktu łzowego powodują stenozę punktu łzowego, najprawdopodobniej w efekcie jego wysychania, ze względu na jego przemieszczenie w stosunku do pozycji fizjologicznej. Nieprawidłowe położenie sprzyja występowaniu stanów zapalnych, i w efekcie powstaje mechanizm błędnego koła. Im bardziej pacjent łzawi i częściej wyciera łzy, tym bardziej rozluźnia powiekę i odwija punkt łzowy. Inne przyczyny zwężenia punktów łzowych zostały wymienione w tabeli 1. Podsumowując, zwężenie punktów łzowych najczęściej wiąże się ze zwłóknieniem zwieracza lub pierścienia punktu łzowego, jak również z wynikającymi z wieku zmianami inwolucyjnymi, prowadzącymi do rozluźnienia tkanek i nieprawidłowego ustawienia powiek. Choroba punktu łzowego może przybierać różne formy. Nadeem i wsp. [2] w swojej pracy zastosowali podział anatomiczny zwężonego punktu łzowego w oparciu o obraz kliniczny i opisali go jako: szczelinowaty (ryc. 2), punktowaty (ryc. 3), podkowiasty (ryc. 4), alergiczny (ryc. 5), zamknięty (ryc. 6), przysłonięty przez fałdy spojówki (ryc. 7).

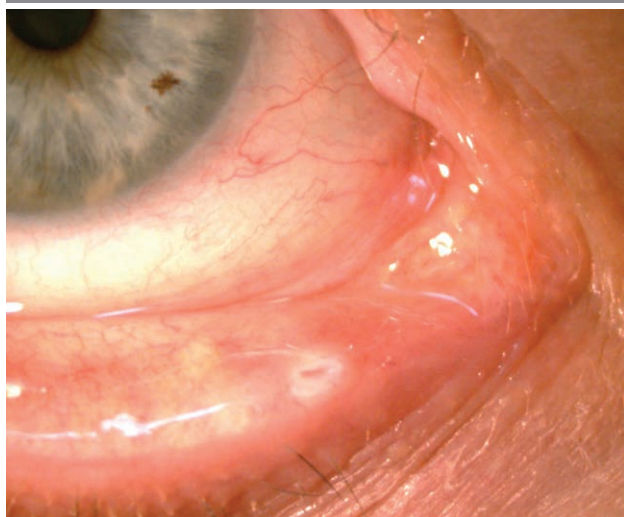
TABELA 1

Etiologia nabytej stenozy punktu łzowego.

Leki miejscowe	tymolol	latanoprost	betaksolol	pilocarpina
	chlorowodorek dipiwefryny	chlorowodorek fenylefryny	octan prednizolonu	jodek ekotiopatu
	adrenalina	chloramfenikol	tobramycyna	indometacyna
	deksametazon	tropikamid	nafazolina	sztuczne łzy
	mitomycyna C			
Leki ogólnoustrojowe	5-fluorouracyl	idoksurydyna	docetaksel	paklitaksel
Infekcyjne	<i>Chlamydia trachomatis</i>	<i>Human papilloma virus</i>	<i>Herpes virus</i>	<i>Actinomyces</i>
Zapalne	przewlekłe zapalenie powiek	bliznowcowy pemfigoid spojówkowo-rogowkowy	choroba przeszczep przeciw gospodarzowi	zespół suchego oka
Nowotworowe	guzy okołopunktowe			
Choroby ogólnoustrojowe	<i>Acrodermatitis enteropathica</i>		porfiria skórna	
Pozostałe	starzenie się	uraz	idiopatyczne	
	lokalne napromieniowanie		terapia fotodynamiczna chorób plamki żółtej	

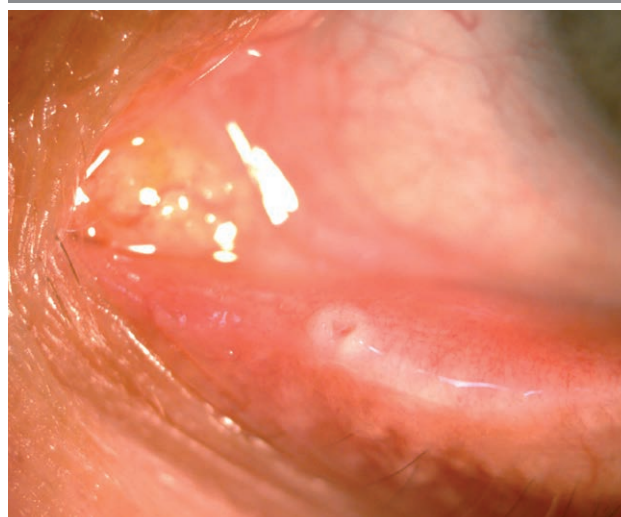
RYCINA 2

Szczelinowaty.



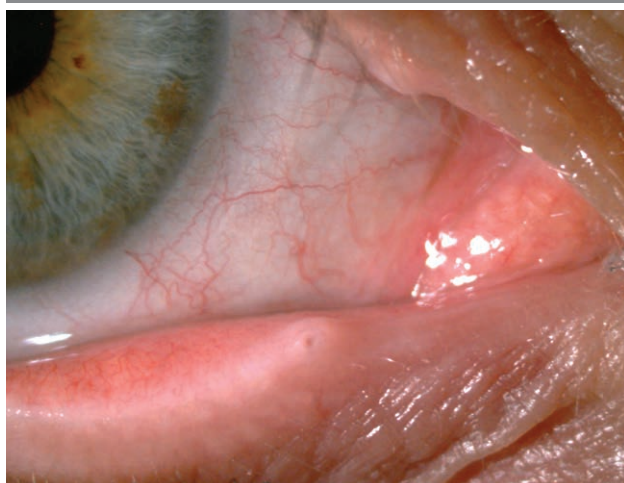RYCINA 4

Podkowiasty.



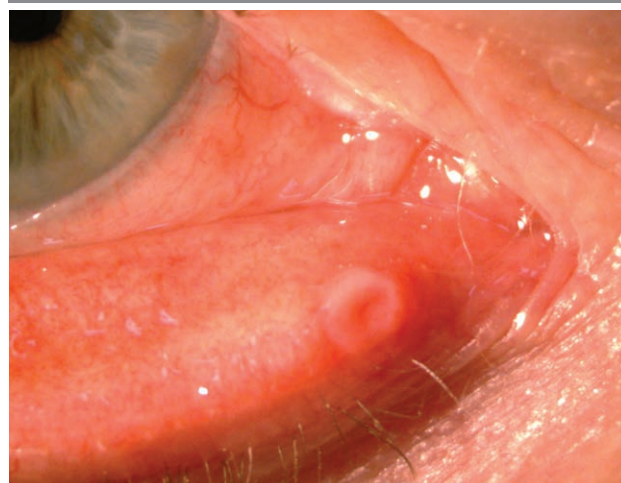
RYCINA 3

Punktowaty.



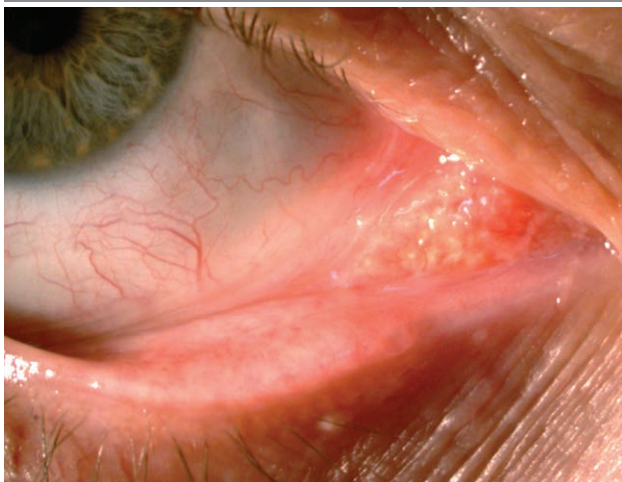
RYCINA 5

Alergiczny.



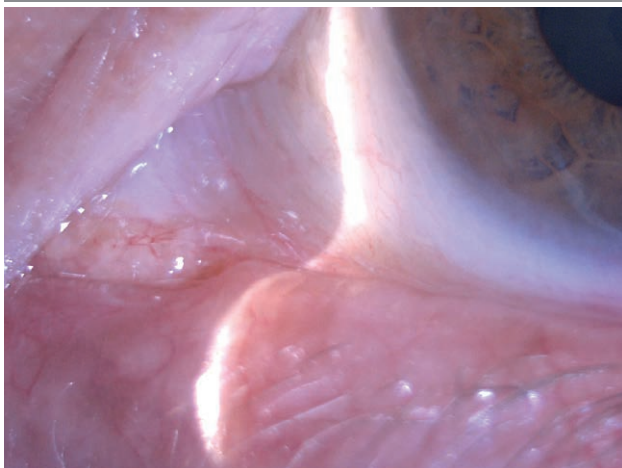
RYCINA 6

Zamknięty.



RYCINA 7

Przysłonięty przez fałdy spojówki.



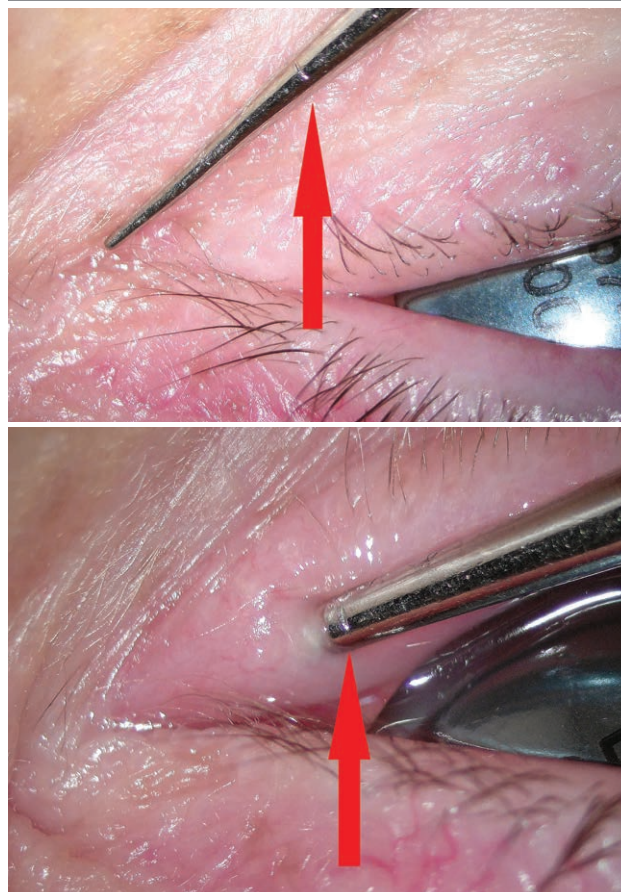
Postępowaniem z wyboru jest fizyczne poszerzenie światła punktów łzowych. Obecnie najczęściej wykonywaną procedurą odtwarzającą drożność punktów łzowych jest ich czasowa intubacja perforowanymi implantami silikonowymi [7, 8]. W literaturze można znaleźć doniesienia na temat leczenia za pomocą stentu mini-Monka®, Masterka, implantów *perforated plug* (FCI Ophthalmics, Issy-Les-Moulineaux, France) [1]. Kolejnymi klasycznymi metodami są: rozszerzanie punktu łzowego za pomocą rozszerzadła, plastyka punktu techniką pojedynczego/dwóch/trzech cięć, punktoplastyka mikrochirurgiczna, elektrokauterizacja czy leczenie laserowe. Niemal każda wymieniona metoda ma swoje wady i zalety i nie ma w tej chwili jednego ustalonego postępowania terapeutycznego.

MATERIAŁ I METODY

Jest to badanie retrospektywne przeprowadzone na 61 oczach u 34 osób. Wykonano u nich zabieg wszczepienia implantu perforowanego do zwężonego dolnego punktu łzowego. Zebrano wywiad i przeprowadzono badanie przedmiotowe u pacjentów leczonych w Centrum Medycznym Orbita oraz w Wojskowym Instytucie Medycyny Lotniczej w Warszawie. Pacjenci zostali poinformowani o celu spotkania i wyrazili świadomą zgodę na udział w badaniu. Kryterium włączającym do badania było przebycie w wymienionych wyżej placówkach leczenia zabiegowego nabytej stenozы punktu łzowego metodą plastyki punktu za pomocą wszczepienia implantu perforowanego w dolny punkt łzowy. Wszystkie zabiegi zostały przeprowadzone w znieczuleniu miejscowym 2% lidokainą w trybie ambulatoryjnym, przez tego samego chirurga. Zabiegi wykonywano z użyciem mikroskopu okulistycznego, żeby zminimalizować uraz. Punkt łzowy poszerzano bardzo delikatnie, tak samo u wszystkich pacjentów, za pomocą przygotowanego i skalibrowanego rozszerzadła (ryc. 8, 9).

RYCINY 8, 9

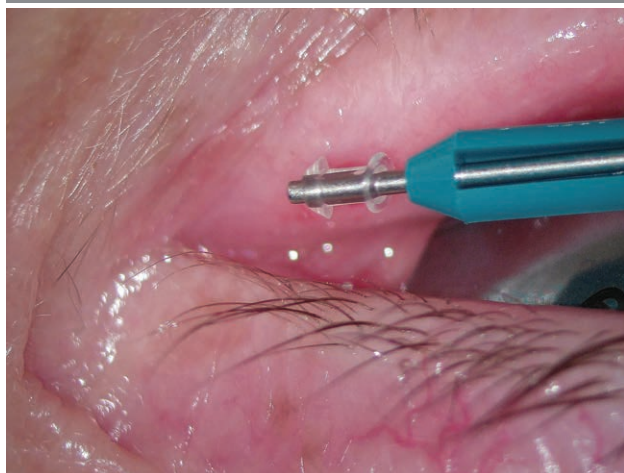Rozszerzadło do punktu łzowego. Strzałka wskazuje znacznik, który ułatwia poszerzenie punktu łzowego do fizjologicznej średnicy.



Takie postępowanie minimalizowało ryzyko jatrogennego uszkodzenia tkanki punktu łzowego oraz wypadnięcia implantu z powodu zbyt dużego poszerzenia punktu. Po wyjęciu ze sterylnego opakowania implantu o średnicy 1,5 mm i długości 2 mm (*pre-loaded PVP perforated plug* J.A Bernard, MD firmy FCI) wszczepiano go za pomocą fabrycznie przygotowanej prowadnicy (ryc. 10, 11). Zabieg kończył się podaniem miejscowym kropli antybiotykowych.

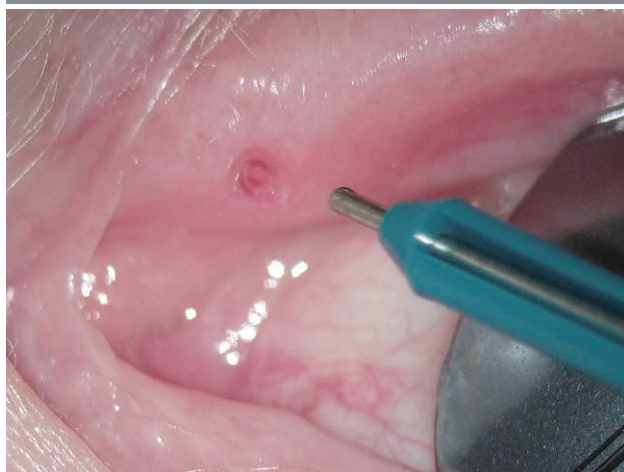RYCINA 10

Implant na prowadnicy.



RYCINA 11

Implant wszczepiony w punkt łzowy.

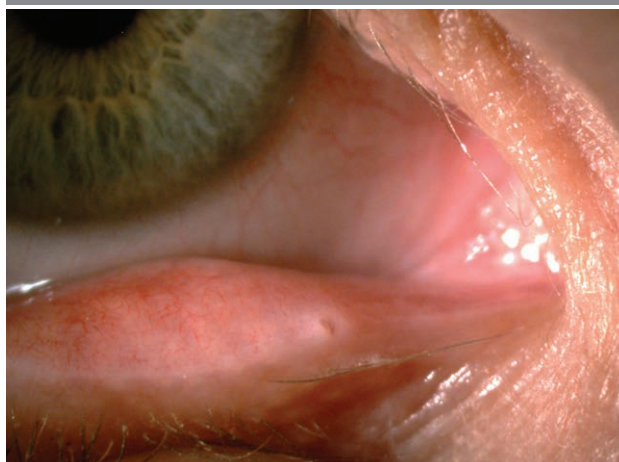

Po upływie 3 miesięcy implant był usuwany. Oceniano wynik anatomiczny i funkcjonalny (ryc. 12–14).

Na wizyty kontrolne zaproszono pacjentów w różnym czasie od wykonania zabiegu. Okres ten wynosił maksymalnie 347 dni i minimalnie 186 dni. Kryterium wyłączającym z udziału w badaniu były choroby towarzyszące, które uniemożliwiały obiektywną ocenę skuteczności leczenia. W ten

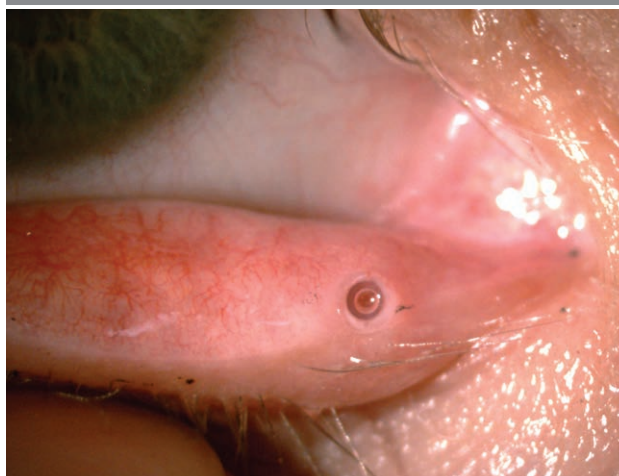RYCINA 12

Zwężenia dolnego punktu łzowego przed leczeniem.



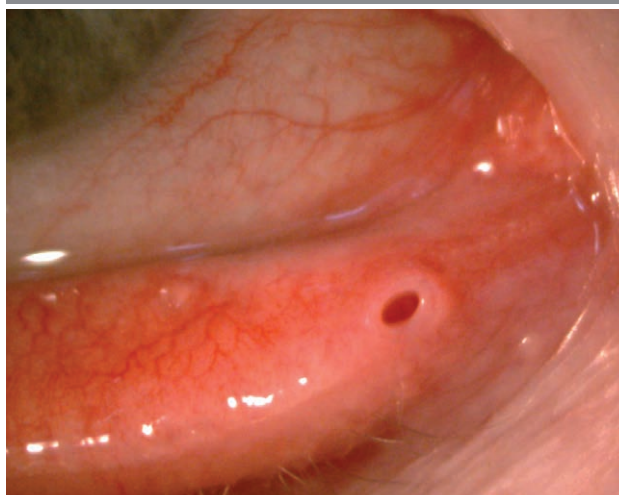
RYCINA 13

Zaintubowany punkt łzowy.



RYCINA 14

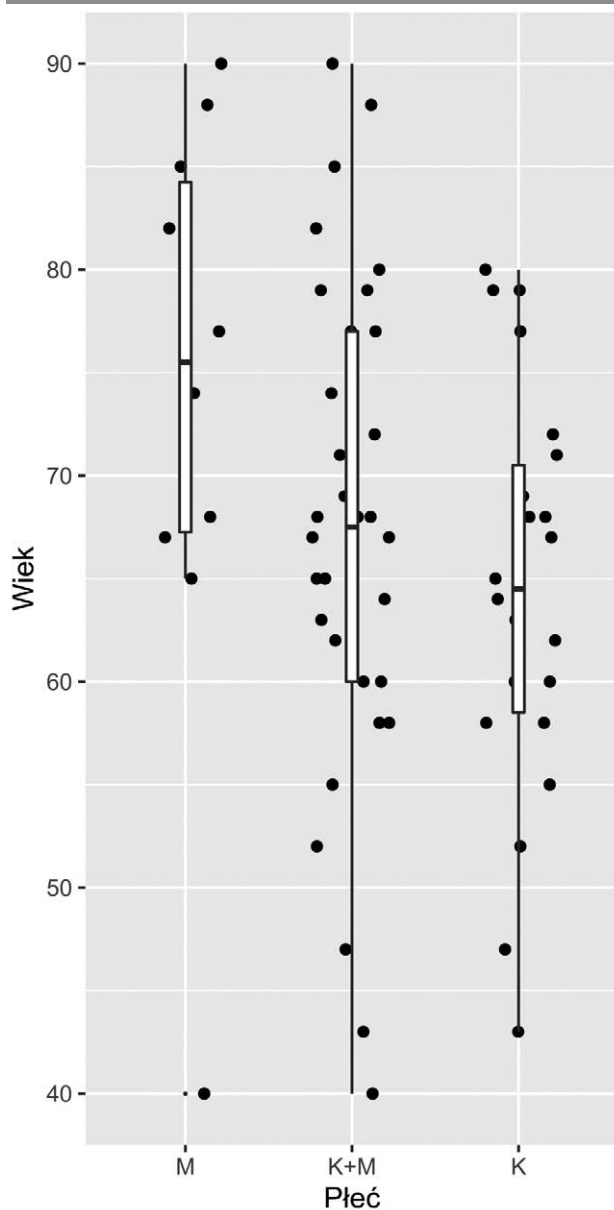
Punkt łzowy po usunięciu implantu.



sposób wykluczono jednego pacjenta, u którego mimo drożnych dróg łzowych po zabiegu występowało łzawienie na skutek mechanizmu obronnego, łzawienia odruchowego wywołanego jaskrą dokonaną i niereagującego na leczenie farmakologiczne. Jedna pacjentka w trakcie wizyty kontrolnej zrezygnowała z udziału w badaniu. Końcowo poddano analizie 59 oczu należących do 32 pacjentów, z czego 68,8% stanowiły kobiety (n = 22). Średnia wieku naszych pacjentów wyniosła 67,28 roku (minimum 40, maksimum 90 lat). Ich dane demograficzne zamieszczono na wykresie (ryc. 15).

RYCINA 15

Dane demograficzne pacjentów.



Badanie oparto na wynikach badania przedmiotowego, wykonanego podczas kwalifikacji do zabiegu oraz w trakcie wizyty kontrolnej. Dodatkowo w trakcie wizyty kontrolnej zapytano o subiektywną satysfakcję z leczenia, ocenianą w 11-stopniowej skali, gdzie 0 to brak satysfakcji i ciągle występowania patologicznego łzawienia, a 10 – maksymalna satysfakcja i ustąpienie wszystkich objawów nadmiernego łzawienia. Badanie przedmiotowe składało się m.in. z oceny powiek za pomocą lampy szczelinowej, testu rozluźnienia powieki dolnej, oceny rozluźnienia więzadła przyśrodkowego, testu zanikania fluoresceiny (DDT, *fluorescein dye disappearance test*), testu kanalikowego i testu refluksowego. Wyniki DDT zostały podane w skali od 1 do 4.

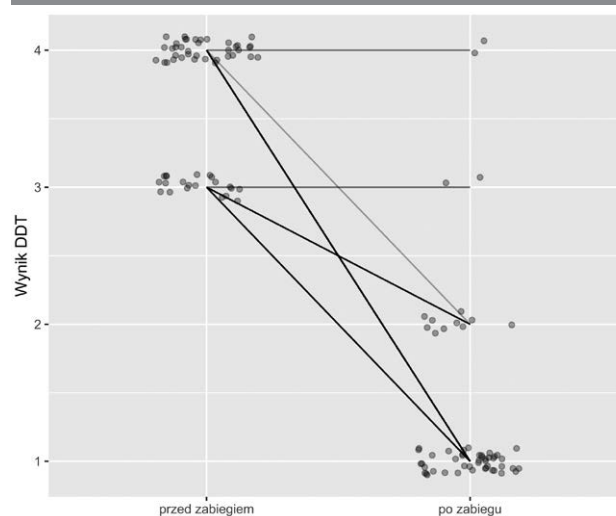
Analizę statystyczną przeprowadzono przy użyciu języka programowania R w wersji 4.1.2 (R Core Team, Wiedeń, Austria). Wykorzystano U-test Manna-Whitneya-Wilcoxon dla równości median.

WYNIKI

Wskutek zastosowanego leczenia u większości pacjentów uzyskano zmniejszenie patologicznego łzawienia (określane na podstawie wyniku zanikania fluoresceiny, DDT). Po zabiegu uzyskano ustąpienie objawów nadmiernego łzawienia u 93,8% badanych (n = 30, wynik dla obojga oczu), co odpowiada 93,2% oczu (n = 55). Ponadto u żadnego z pacjentów nie doszło do pogorszenia wyniku. Mediana wyniku testu DDT dla obojga oczu przed zabiegiem wynosiła 4, a po zabiegu – 1 (ryc. 16).

RYCINA 16

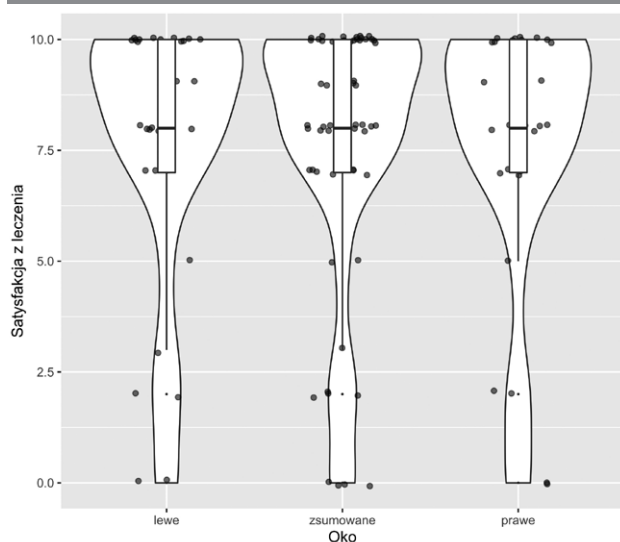
Wyniki testu zanikania fluoresceiny, przed zabiegiem i po zabiegu.



Doszło również do złagodzenia dolegliwości subiektywnych (ocenianych na podstawie indywidualnej satysfakcji z leczenia). Satysfakcję większą lub równą 5 pkt pacjenci zadeklarowali dla 84,7% oczu ($n = 50$), natomiast satysfakcję większą lub równą 8 pkt – dla 69,5% ($n = 41$) oczu, a średnia satysfakcja z leczenia wyniosła 7,6 pkt (mediana = 8) (ryc. 17).

RYCINA 17

Satysfakcja pacjentów po zabiegu.



Średnie wartości DDT zmniejszyły się istotnie statystycznie ($p < 0,001\%$) z 3,64 przed zabiegiem do 1,25 na koniec okresu obserwacji dla oka prawego oraz z 3,65 przed zabiegiem do 1,42 na koniec okresu obserwacji dla oka lewego.

PODSUMOWANIE

Nadmierne łzawienie oczu spowodowane zwężeniem zewnętrznych punktów łzowych stanowi istotną przyczynę pogorszenia jakości życia pacjentów okulistycznych. Wysoki menisk łzowy tworzy na brzegu powieki dodatkową soczewkę pryzmatyczną, która zmienia optykę oka. Pacjent przy skierowaniu oczu do dołu „patrzy przez łyż” i ma znacznie pogorszone widzenie. Pacjenci skarżą się, że nie mogą czytać, pisać i normalnie pracować. Zwężenie punktu łzowego powoduje, że wycierają oczy nawet 30 razy dziennie. Zużywają kilka opakowań chusteczek na dobę. Ciągłe wycieranie łez uniemożliwia również wykonywanie normalnych, codziennych czynności. Nie zawsze mają wolną rękę, żeby wytrzeć nadmiar łez. Prowadzenie auta, obsługa urządzeń, zakupy czy chodzenie po schodach, kiedy są zajęte obie ręce, mogą być nawet niebezpieczne. Należy zaznaczyć, że dotychczas nie wyznaczono złotego standardu postępowania terapeutycznego w stenozie punktu łzowego [9].

Implantacja silikonowych zatyczek perforowanych jest szybką i łatwą procedurą, którą można wykonać w znieczuleniu miejscowym. Kolejną przewagą tego zabiegu nad chirurgicznymi metodami stanowi zachowanie zwieracza punktu łzowego, co skutkuje mniejszym ryzykiem ponownego zwężenia, które mogłoby wystąpić w wyniku gojenia się rany. Implant w większości przypadków nie powoduje żadnych działań niepożądanych związanych z obecnością w tkance. Rzadko wywołuje uczucie ciała obcego, miejscowe podrażnienie czy ziarniniaka spojówki [7, 8, 10]. Mogą wystąpić migracja lub zranienie punktowe podczas implantacji [8]. Pacjenci poddani naszemu badaniu nie zgłaszali występowania dyskomfortu, podrażnienia czy bólu po zastosowaniu implantów. Wartości testu zanikania fluoresceiny zmniejszyły się u 93,8% pacjentów, a subiektywne odczucia satysfakcji z zabiegu na poziomie wyższym bądź równym 8 pkt na 10-stopniowej skali zadeklarowano dla 69,5% oczu.

W innych pracach można znaleźć analogiczne wnioski. Soiberman i wsp. [3] skuteczność leczenia, rozumianą jako ustąpienie łzawienia, powyższą metodą oceniali na 84,1%. Ozgur i wsp. [8] wykazali brak nadmiernego łzawienia u 91,1% pacjentów po 6 miesiącach od zabiegu. Natomiast rok po zabiegu odsetek ten wynosił 82,2%. Z kolei Chang i wsp. [11] ocenili skuteczność leczenia na 85%. Te wyniki wskazują na dobry skutek leczenia nadmiernego łzawienia implantacją zatyczek perforowanych. Pacjenci w większości odczuwają zmniejszenie uciążliwości bądź całkowite ich ustąpienie. Tylko u 17,8% pacjentów występuje nawrót choroby rok po zabiegu [8]. Procedura jest szybka, bezbolesna i ma znaczący wpływ na poprawę jakości życia. Należy jednak pamiętać o odpowiedniej kwalifikacji pacjenta, gdyż współistnienie u niego innych schorzeń gałki ocznej oraz aparatu ochronnego oka może spowodować, iż nie osiągniemy oczekiwanego efektu terapeutycznego. Skuteczność powyższego leczenia znacząco spada w przypadku wystąpienia rozluźnienia więzadła powiekowego i odwinięcia powieki dolnej czy samego punktu łzowego. Wówczas należy najpierw przeprowadzić zabiegi przywracające prawidłowe ustawienie powiek.

Skuteczność leczenia stentami mini-Monka®, rozumianą jako polepszenie w zakresie objawów, określa się na 82% [3]. Odchodzi się od leczenia metodą samego rozszerzenia bańki punktu łzowego ze względu na stosunkowo niską skuteczność, ocenianą na nieco ponad 50% sukcesu zmniejszenia nadmiernego łzawienia oraz oznaczającą dyskomfort pacjenta [3, 7]. W przypadku całkowitej agenezji punktu łzowego można rozważyć leczenie zabiegowe za pomocą sondy w kształcie świnińskiego ogona (*pigtail probe*) i intubację obu kanalików silikonowym stentem. Powyższa metoda pozwala na zlokalizowanie punktu łzowego i stosunkowo bezpieczne leczenie, które skutecznie zwalcza patologiczne łzawienie po roku od zabiegu, w 66,7% przypadków [12]. Zwyczajna

punktoplastyka mikrochirurgiczna wiąże się z dużym odsetkiem nawrotów [2]. W badaniu porównującym skuteczność leczenia zwężenia punktu łzowego perforowanymi zatyczkami w stosunku do plastyki punktu łzowego techniką trzech cięć wykazano, że implantacja zatyczek jest procedurą mniej inwazyjną i lepiej tolerowaną przez pacjentów [13]. Natomiast plastyka punktu łzowego techniką pojedynczego cięcia wiąże się z dużym odsetkiem niepowodzeń ze względu na wtórne do rany zarośnięcie punktu łzowego. Ponadto zabiegi chirurgiczne wiążą się z gorszym funkcjonowaniem drenażu łez ze względu na uszkodzenie fizjologicznego działania punktu i kanalika łzowego [2]. W leczeniu technikami dwóch i trzech cięć uzyskano sukces anatomiczny, odpowiednio w 91,1% i 94,1% przypadków [3]. Natomiast sukces funkcjonalny był bardziej prawdopodobny w technice dwóch cięć – 71,4% w stosunku do 62,5% dla techniki trzech cięć. Należy pamiętać, że większość badań nie była przeprowadzona na dużych grupach pacjentów, a bezpośrednie porównanie opisywanych przez nas metod jest niemożliwe

ze względu na odmienne metodologie badań. W związku z tym, zgodnie z obecną wiedzą, nie da się jednoznacznie wyznaczyć standardowego postępowania i konieczne są kolejne badania o ujednoliconej metodologii i w większej grupie chorych. Ozgur i wsp. [8], Kashkouli i wsp. [5] oraz Offutt i wsp. [14] zwrócili uwagę na przewagę kobiet wśród swoich pacjentów (odpowiednio 71%, 63,8% i 70%). Nasze obserwacje to potwierdzają, ponieważ kobiety stanowiły 68,8% (n = 22) pacjentów biorących udział w naszym badaniu. Za czynnik, który może być za to odpowiedzialny, uznaje się zmiany hormonalne występujące w organizmie po menopauzie oraz anatomicznie węższe drogi odpływu łez z dróg łzowych u kobiet [1, 5, 14].

Intubacja punktu łzowego zatyczkami perforowanymi jest szybką, skuteczną, powtarzalną i bezpieczną metodą leczenia patologicznego łzawienia w przypadku zdiagnozowanej nabytej stenozы punktu łzowego.

Źródło rycin: wszystkie ryciny pochodzą z materiałów własnych autorów.

ADRES DO KORESPONDENCJI

stud. med. Alan Chamernik

Centrum Medyczne Orbita w Warszawie
03-808 Warszawa, ul. Mińska 25a/lok. U10
e-mail: alan.chamernik@gmail.com

ORCID

Radosław Różycki – ID – <http://orcid.org/0000-0001-7040-026X>

Piśmiennictwo

1. Bukhari A. Prevalence of punctal stenosis among ophthalmology patients. *Middle East Afr J Ophthalmol.* 2009; 16(2): 85-7. <http://doi.org/10.4103/0974-9233.53867>.
2. Nadeem N, Patel BC. Punctal Stenosis In: StatPearls [Internet]. Treasure Island (FL): StatPearls Publishing; 2022.
3. Soiberman U, Kakizaki H, Selva D et al. Punctal stenosis: definition, diagnosis, and treatment. *Clin Ophthalmol.* 2012; 6: 1011-8. <http://doi.org/10.2147/OPHTH.S31904>.
4. Ulusoy MO, Atakan M, Kivanç SA. Prevalence and associated factors of external punctal stenosis among elderly patients in Turkey. *Arq Bras Oftalmol.* 2017; 80(5): 296-9. <http://doi.org/10.5935/0004-2749.20170072>.
5. Kashkouli MB, Beigi B, Murthy R et al. Acquired external punctal stenosis: etiology and associated findings. *Am J Ophthalmol.* 2003; 136(6): 1079-84. [http://doi.org/10.1016/S0002-9394\(03\)00664-0](http://doi.org/10.1016/S0002-9394(03)00664-0).
6. Tucker NA, Tucker SM, Linberg JV. The anatomy of the common canaliculus. *Arch Ophthalmol.* 1996; 114(10): 1231-4. <http://doi.org/10.1001/archophth.1996.01100140431010>.
7. Comez AT, Karakilic AV, Yildiz A. Silicone perforated punctal plugs for the treatment of punctal stenosis. *Arq Bras Oftalmol.* 2019; 82(5): 394-9. <http://doi.org/10.5935/0004-2749.20190077>.
8. Ozgur OR, Akcay L, Tutas N et al. Management of acquired punctal stenosis with perforated punctal plugs. *Saudi J Ophthalmol.* 2015; 29(3): 205-9. <http://doi.org/10.1016/j.sjopt.2015.04.001>.
9. Różycki R, Białas D, Rękas M et al. Zastosowanie zatyczek perforowanych w leczeniu nabytego zwężenia zewnętrznych punktów łzowych. *Okulistyka.* 2012; 1: 33-6.

10. Konuk O, Urgancioglu B, Unal M. Long-term success rate of perforated punctal plugs in the management of acquired punctal stenosis. *Ophthalmic Plast Reconstr Surg.* 2008; 24(5): 399-402. <http://doi.org/10.1097/IOP.0b013e318185a9ca>.
11. Chang M, Ahn SE, Baek S. The effect of perforated punctal plugs in the management of acquired punctal stenosis. *J Craniofac Surg.* 2013; 24(5): 1628-30. <http://doi.org/10.1097/SCS.0b013e318292c68b>.
12. Mandour SS, Said-Ahmed KE, Khairy HA et al. A Simple Surgical Approach for the Management of Acquired Severe Lower Punctal Stenosis. *J Ophthalmol.* 2019; 2019: 3561857. <http://doi.org/10.1155/2019/3561857>.
13. Tamer SS, Abdelghany AA, Elshafei AM et al. Three-snip punctoplasty versus perforated plugs for management of lacrimal punctal stenosis. *Eur J Ophthalmol.* 2021; 31(2): 796-803. <http://doi.org/10.1177/1120672120925035>.
14. Offutt WN 4th, Cowen DE. Stenotic puncta: microsurgical punctoplasty. *Ophthalmic Plast Reconstr Surg.* 1993; 9(3): 201-5. <http://doi.org/10.1097/00002341-199309000-00006>.

Wkład autorów:

Alan Chamernik: opracowanie koncepcji badania, zebranie grupy badawczej, badanie podmiotowe pacjentów, analiza danych, przygotowanie tabel i wykresów, przygotowanie rękopisu; Radosław Różycki: opracowanie koncepcji badania, badanie przedmiotowe pacjentów, korekta tekstu, wykonanie zdjęć do tekstu; Katarzyna Różycka: badanie podmiotowe pacjentów, pomoc w przygotowaniu rękopisu; Krystian Bakalarski: badanie podmiotowe pacjentów, pomoc w przygotowaniu rękopisu. Wszyscy autorzy przeczytali i zaaprobowali końcową wersję rękopisu.

Konflikt interesów:

Nie występuje.

Finansowanie:

Nie występuje.

Etyka:

Treści przedstawione w artykule są zgodne z zasadami Deklaracji Helsińskiej, dyrektywami EU oraz ujednoliconymi wymaganiami dla czasopism biomedycznych.

Authors' contributions:

Alan Chamernik: study concept development, recruitment of research participants, subjective examination of patients, data analysis, preparation of tables and charts, manuscript preparation; Radosław Różycki: study concept development, objective examination of patients, text editing, provision of images for the text; Katarzyna Różycka: subjective examination of patients, assistance in manuscript preparation; Krystian Bakalarski: subjective examination of patients, assistance in manuscript preparation. All authors have read and approved the final version of the manuscript.

Conflict of interest:

None.

Financial support:

None.

Ethics:

The content presented in the article complies with the principles of the Helsinki Declaration, EU directives and harmonized requirements for biomedical journals.