ARTYKUŁ PRZEGLĄDOWY REVIEW ARTICLE

DOI: 10.24292/01.OT.210323.4

Owrzodzenia rogówki w przebiegu układowych chorób o podłożu autoimmunologicznym. Rozpoznanie i leczenie

Corneal ulcers in the course of systemic autoimmune diseases. Diagnosis and treatment

Kinga Czarnacka[1], Alicja Chmura-Hołyst[1], Ismael Alsoubie[1], Oliwia Cwalina[1], Ada Pandey[1], Dominika Prokop[1], Małgorzata Gawlak[1], Bartosz Kuźlik[1], Katarzyna Guzek[1], Katarzyna Sajak-Hydzik[1, 2], Ilona Pawlicka[1, 2], Agnieszka Piskorz[1, 2], Maciej Kozak[1, 2], Anna Roszkowska[2]

[1] Wydział Lekarski i Nauk o Zdrowiu, Krakowska Akademia im. Andrzeja Frycza Modrzewskiego, Kraków
Dziekan: prof. dr hab. n. med. Filip Gołkowski

[2] Kliniczny Oddział Okulistyczny, Katedra Okulistyki, Wojewódzki Szpital Okulistyczny w Krakowie
Kierownik Katedry: prof. dr hab. n. med. Anna Roszkowska

NAJWAŻNIEJSZE

Owrzodzenie rogówki jest poważnym schorzeniem okulistycznym, które może powodować trwałe pogorszenie ostrości wzroku. Obwodowe wrzodziejące zapalenie rogówki jest stosunkowo rzadką jego postacią prowadzącą do ścieńczenia i niekiedy perforacji rogówki. Nieleczone może doprowadzić do utraty wzroku.

HIGHLIGHTS

Corneal ulceration is a serious ophthalmologic condition that may lead to decreased visual acuity. Peripheral ulcerative keratitis is a relatively rare form of corneal ulceration leading to corneal thinning and, sometimes, to perforation. If left untreated, it carries the risk of irreversible loss of sight.

STRESZCZENIE

Obwodowe wrzodziejące zapalenie rogówki jest stanem zapalnym, zwykle w kształcie półksiężyca, występującym w okolicy rąbka rogówki, gdzie zawsze wiąże się ze ścieńczeniem zrębu rogówki. Niejednokrotnie występuje w przebiegu chorób reumatoidalnych, natomiast najczęściej związane jest z reumatoidalnym zapaleniem stawów. Obwodowe wrzodziejące zapalenie rogówki obserwuje się także w: ziarniniakowatości z zapaleniem naczyń, guzkowatym zapaleniu tętnic, nawracającym zapaleniu chrząstek oraz w toczniu rumieniowatym układowym. Wymienione choroby opisano w odniesieniu do obwodowego wrzodziejącego zapalenia rogówki, z omówieniem poszczególnych metod leczenia w określonych przypadkach.

Słowa kluczowe: obwodowe wrzodziejące zapalenie rogówki, uszkodzenie rogówki, reumatoidalne zapalenie stawów, toczeń rumieniowaty układowy, ziarniniakowatość z zapaleniem naczyń

ABSTRACT

Peripheral ulcerative keratitis is an inflammatory condition, usually crescent shaped and occurring in the corneal stromal region, where it is always associated with corneal stromal thinning. Peripheral ulcerative keratitis often occurs in the course of rheumatic diseases but is most commonly associated with rheumatoid arthritis. Peripheral ulcerative keratitis is also seen in granulomatosis with polyangiitis, polyarteritis nodosa, relapsing chondritis, and systemic lupus erythematosus. These diseases are analyzed in the article in relation to peripheral ulcerative keratitis with a discussion of individual treatment methods in specific cases.

Key words: peripheral ulcerative keratitis, corneal damage, rheumatoid arthritis, systemic lupus erythematosus, granulomatosis with polyangiitis

© Medical Education. For private and non-commercial use only. Downloaded from https://www.journalsmededu.pl/index.php/ophthatherapy/index: 09.08.2025; 01:15,13

WSTĘP

Rogówka stanowi pierwszy ośrodek skupiający promienie świetlne układu optycznego oka. Oś widzenia przechodzi przez szczyt rogówki, a na granicy z twardówką znajduje się rąbek rogówki, w pobliżu którego często zachodzą zmiany na tle immunologicznym. W naczyniach włosowatych rąbka odkładają się kompleksy immunologiczne. Zapalenia rogówki mogą występować w chorobach układowych oraz być efektem miejscowych lub ogólnoustrojowych mechanizmów immunologicznych. Znaczny odsetek uszkodzeń rogówki występuje w przebiegu chorób reumatologicznych na tle przewlekłego procesu autoimmunologicznego.

OBWODOWE WRZODZIEJĄCE ZAPALENIE ROGÓWKI

Obwodowe wrzodziejące zapalenie rogówki (PUK, *peripheral ulcerative keratitis*), w którego przebiegu obserwuje się owrzodzenie i ścieńczenie obwodowej części rogówki, może być następstwem schorzeń układowych o podłożu autoimmunologicznym. Chorobą autoimmunologiczną, w której najczęściej możemy zaobserwować PUK, jest reumatoidalne zapalenie stawów, natomiast znacznie rzadziej schorzenie to występuje w toczniu rumieniowatym układowym, w ziarniniakowatości z zapaleniem naczyń, guzkowym zapaleniu tętnic czy nawracającym zapaleniu chrząstek. W patogenezie obwodowego wrzodziejącego zapalenia rogówki duże znaczenie mają mediatory reakcji zapalnej, a także nieprawidłowa odpowiedź limfocytów T z następową produkcją przeciwciał odpowiedzialnych za odkładanie się kompleksów immunologicznych w rąbku, czynniki te mogą powodować zarostowe zapalenie naczyń z wtórnym zapaleniem rogówki [1].

CHOROBY ZE WSPÓŁWYSTĘPUJĄCYM OBWODOWYM WRZODZIEJĄCYM ZAPALENIEM ROGÓWKI

Reumatoidalne zapalenie stawów

Reumatoidalne zapalenie stawów (RZS, łac. *arthritis rheumatoidea*, *polyarthritis chronica evolutiva*) to ogólnoustrojowa choroba o nieznanej przyczynie. Schorzenie związane jest zazwyczaj z chorobami zapalnymi stawów, choć zmiany występują także w szeregu innych narządów, m.in. w płucach, nerkach, naczyniach małych i średnich, w układzie nerwowym, jak również w układzie wzrokowym. PUK jest rzadkim schorzeniem, najczęściej związanym z RZS oraz cięższym powikłaniem RZS [2]. Do powikłań w narządzie wzroku w przebiegu RZS można również zaliczyć suche zapalenie rogówki i spojówki, które jest najczęstszym w narządzie wzroku objawem RZS. Nierzadko RZS współwystępuje z zespołem Sjögrena [3]. W narządzie wzroku może się rozwinąć także zapalenie twardówki i nadtwardówki. Powyższe zmiany w narządzie wzroku występują u ok. 30% pacjentów [3].

W przypadku gdy PUK towarzyszy RZS, leczeniem pierwszego wyboru jest stosowanie leków systemowych, np. glikokortykosteroidów (GKS). Należy unikać miejscowych GKS, ponieważ hamują wytwarzanie włókien kolagenowych, co może doprowadzić do perforacji rogówki. Początkowo podaje się 1 mg/kg mc./24 h prednizolu. W przypadku opornej postaci choroby z dużym ryzykiem utraty wzroku zaleca się stosowanie metyloprednizolonu w dawce 1 g/24 h i.v. przez następne 3 dni, a na kolejnym etapie przeprowadzenie terapii doustnej [4]. Same GKS często są niewystarczające i należy podawać je w połączeniu z lekami immunosupresyjnymi, przy czym lekiem pierwszego wyboru z tej grupy jest cyklofosfamid. Innymi lekami, także o korzystnym działaniu, są: metotreksat, azatiopryna i cyklosporyna. Czas trwania leczenia jest zależny od ustępowania objawów choroby [5, 6]. Należy pamiętać o każdorazowym podaniu pacjentowi środków nawilżających na zewnętrzną powierzchnię oka, co pomaga w usuwaniu białek i mediatorów stanu zapalnego. Wskazaniem do leczenia chirurgicznego PUK (keratoplastyki) jest perforacja rogówki [4].

RYCINA 1

Wrzód rogówki u pacjenta z RZS.

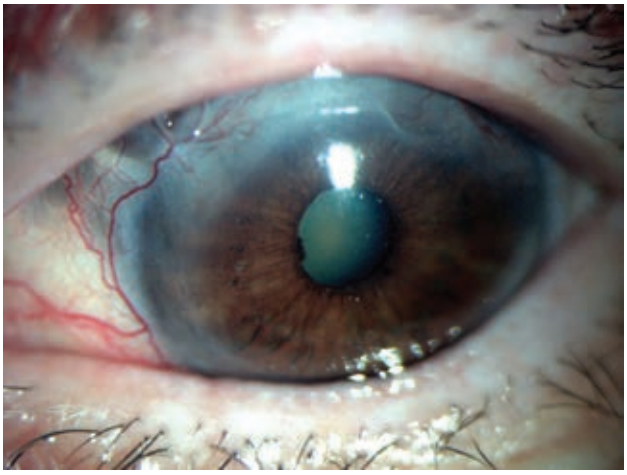

Toczeń rumieniowaty układowy

PUK może mieć związek z toczniem rumieniowatym układowym (SLE, *systemic lupus erythematosus*). SLE rozwija się jako następstwo defektów układu odpornościowego. Uszkodzenia wywołują stany zapalne w wielu tkankach i narządach. SLE ma szeroki wachlarz obrazów klinicznych, natomiast objawy oczne mogą dotknąć każdej części oka, przy czym częstość ich występowania u pacjentów to 33–50%. Do najczęstszych powikłań SLE w narządzie wzroku można zaliczyć suche zapalenie rogówki i spojówki (zespół suchego oka – 35%), zaburzenia ruchu gałek ocznych (30%) i retinopatie (15%). Znacznie rzadszymi powikłaniami są:

© Medical Education. For private and non-commercial use only. Downloaded from https://www.journalsmededu.pl/index.php/ophthatherapy/index: 09.08.2025; 01:15,13

obwodowe wrzodziejące zapalenie rogówki, które może występować w przebiegu aktywnego układowego zapalenia naczyń, śródmiąższowe zapalenie rogówki oraz zapalenie rogówki i śródbłonka [7]. Leczenie tocznia rumieniowego układowego jest bardzo podobne do terapii RZS. Można zastosować zarówno leczenie systemowe: GKS, leki immunosupresyjne, jak i leczenie chirurgiczne. Według badań leczenie biologiczne rytuksymabem i belimumabem daje bardzo dobre efekty w SLE [8].

RYCINA 2

Wrzód rogówki.

Ziarniniakowatość z zapaleniem naczyń

Ziarniniakowatość z zapaleniem naczyń (GPA, *granulomatosis with polyangiitis*; dawniej ziarniniak Wegenera) jest układowym zapaleniem naczyń, które najczęściej zajmuje małe tętnice oraz żyły w obrębie górnych i dolnych dróg oddechowych, jak również nerki [8]. Wyróżniamy także postać ograniczoną, która charakteryzuje się zajęciem tylko jednego lub dwóch narządów bez zajęcia nerek. Obwodowe wrzodziejące zapalenie rogówki w ziarniniakowatości z zapaleniem naczyń przebiega we wcześniejszych stadiach choroby i stanowi jeden z jej pierwszych objawów [9]. PUK można wykryć w GPA nawet w ciągu 6 miesięcy od rozpoznania choroby, w przeciwieństwie do RZS, w którego przypadku jest późną cechą, występującą średnio 19 lat po potwierdzeniu diagnozy [10]. PUK związane z GPA może być przyczyną martwiczego zapalenia naczyń [11]. W ziarniniakowatości z zapaleniem naczyń objawy oczne są zwykle powszechne i sięgają 16% przypadków. U dzieci zajęcie oczu występuje znamiennie częściej niż u dorosłych [12].
Leczenie miejscowe w przypadku ziarniniakowatości połączonej z PUK jest nieskuteczne, natomiast leczenie chirurgiczne daje dobre efekty, ale w przypadku opornego na leczenie GPA może być utrudnione. Najlepsze rozwiązanie w tym przypadku stanowi wycięcie spojówki z uzupełniającą krioterapią w połączeniu z leczeniem systemowym cyklofosfamidem oraz GKS stosowanym dożylnie i doustnie [8].

LECZENIE

Główny cel leczenia obwodowego wrzodziejącego zapalenia rogówki stanowią: zmniejszenie stanu zapalnego, wspomaganie w gojeniu owrzodzeń oraz zapobieganie zakażeniom i perforacji rogówki. Można rozważyć leczenie miejscowe farmakologiczne, chirurgiczne, a także leczenie systemowe, choć w niektórych przypadkach leczenie miejscowe jest wystarczające. Wówczas stosuje się miejscowe GKS, antybiotyki, a także leki immunosupresyjne w połączeniu z resekcją chirurgiczną spojówki i miejsc objętych stanem zapalnym oraz przeszczepieniem błony owodniowej. W sytuacji, gdy występuje ryzyko perforacji, można zastosować klej cyjanoakrylowy, który nakładamy na wrota owrzodzenia. Miejscowe GKS nie powodują ogólnoustrojowych skutków ubocznych, natomiast mogą prowadzić do zahamowania gojenia się rany. Leki immunosupresyjne, takie jak cyklosporyna podawana miejscowo, pozwalają uniknąć nefrotoksyczności. Miejscowe leczenie farmakologiczne powinno się rozważać indywidualnie, ponieważ w niektórych przypadkach może ono być przyczyną perforacji rogówki. W leczeniu systemowym podaje się GKS i leki immunosupresyjne. Terapię GKS należy rozpocząć od dawki prednizonu 1 mg/kg mc./24 h lub metyloprednizolonu 1 g/24 h przez 3 dni. W przypadku braku poprawy dodaje się leki immunosupresyjne, takie jak: cyklofosfamid, metotreksat, azatiopryna czy cyklosporyna. Odpowiednie leczenie i dawki powinny być rozpatrywane indywidualnie. W przypadku perforacji rogówki lub jej nadmiernego ścieńczenia wskazana jest interwencja chirurgiczna. Można rozważyć kilka rodzajów operacji: keratoplastykę

RYCINA 3

Błona owodniowa.

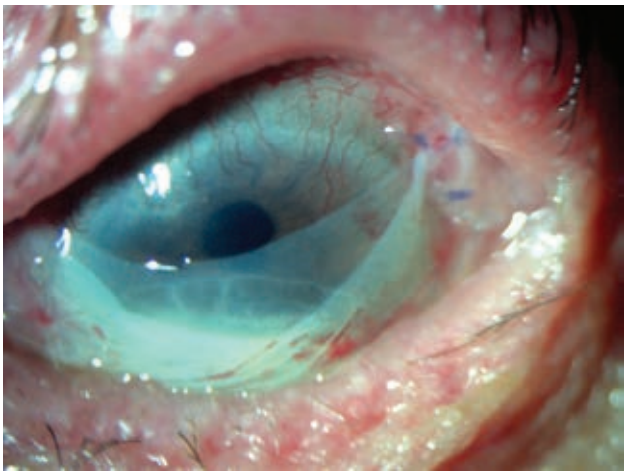

For non-commercial use only

© Medical Education. For private and non-commercial use only. Downloaded from
https://www.journalsmededu.pl/index.php/ophthatherapy/index: 09.08.2025; 01:15,13

warstwową, penetrującą lub półksiężycową [13]. W przypadku dużej perforacji (o średnicy ≥ 3 mm) wymagana jest keratoplastyka penetrująca [8]. Podczas leczenia i rekonwalescencji pacjent powinien być pod stałym nadzorem na wypadek pojawienia się nawrotów, zakażenia, progresji choroby lub odrzucenia przeszczepu. Niezależnie od tego, któremu z wariantów leczenia zostanie poddany, należy stosować środki nawilżające do oczu, które mają za zadanie usunąć szkodliwe białka i mediatory stanu zapalnego [4].

PODSUMOWANIE

W pracy omówiono obwodowe wrzodziejące zapalenie rogówki w przebiegu układowych chorób o podłożu autoimmunologicznym, takich jak: reumatoidalne zapalenie stawów, toczeń rumieniowaty układowy oraz ziarniniakowatość z zapaleniem naczyń. Ponadto, na podstawie literatury przedmiotu, przedstawiono pośrednie i bezpośrednie metody leczenia PUK, których dobór zależy od stopnia zaawansowania choroby.

Źródło rycin: wszystkie ryciny pochodzą z materiałów własnych.

ADRES DO KORESPONDENCJI
stud. Kinga Czarnacka
Wydział Lekarski i Nauk o Zdrowiu,
Krakowska Akademia im. Andrzeja Frycza Modrzewskiego
30-705 Kraków, ul. Gustawa Herlinga-Grudzińskiego 1
e-mail: kinga.czarnacka@gmail.com

ORCID
Ada Pandey – ID – http://orcid.org/0000-0001-9467-1005
Alicja Chmura-Hołyst – ID – http://orcid.org/0000-0003-0733-1542
Dominika Prokop – ID – http://orcid.org/0000-0001-7318-7716
Oliwia Cwalina – ID – http://orcid.org/0000-0002-7071-0273
Ismael Alsoubie – ID – http://orcid.org/0000-00020974-3025
Bartosz Kuźlik – ID – http://orcid.org/0000-0001-8028-5525
Katarzyna Guzek – ID – http://orcid.org/0000-0003-1790-8667
Kinga Czarnacka – ID – http://orcid.org/0000-0002-6889-6507
Małgorzata Gawlak – ID – http://orcid.org/0000-0003-4573-1379
Maciej Kozak – ID – http://orcid.org/0000-0001-7993-2588
Ilona Pawlicka – ID – http://orcid.org/0000-0003-1556-7678
Katarzyna Sajak-Hydzik – ID – http://orcid.org/0000-0002-1973-2717
Agnieszka Piskorz – ID – http://orcid.org/0000-0003-4553-0497
Anna Roszkowska – ID – http://orcid.org/0000-0002-8083-3437

For non-commercial use only

Piśmiennictwo

1. Gupta Y, Kishore A, Kumari P et al. Peripheral ulcerative keratitis. Surv Ophthalmol. 2021; 66(6): 977-98. http://doi.org/10.1016/j.survophthal.2021.02.013.
2. Bonnet I, Rousseau A, Duraffour P et al. Efficacy and safety of rituximab in peripheral ulcerative keratitis associated with rheumatoid arthritis. RMD Open. 2021; 7(1): e001472. http://doi.org/10.1136/rmdopen-2020-001472.
3. Bhamra MS, Gondal I, Amarnani A et al. Ocular Manifestations of Rheumatoid Arthritis: Implications of Recent Clinical Trials. Int J Clin Res Trials. 2019; 4(2): 139. http://doi.org/10.15344/2456-8007/2019/139.
4. Benchérifa S, Amine B, El Binoune I et al. Two cases of perforated corneal ulcers complicating rheumatoid arthritis treated successfully by biological therapy. BMC Rheumatol. 2020; 4: 6. http://doi.org/10.1186/s41927-019-0108-1.
5. Squirrell DM, Winfield J, Amos RS. Peripheral ulcerative keratitis `corneal melt' and rheumatoid arthritis: a case series. Rheumatology. 1999; 38(12): 1245-8.
6. Sule A, Balakrishnan C, Gaitonde S et al. Rheumatoid corneal melt. Rheumatology. 2002; 41(6): 705-6.
7. Palejwala NV, Walia HS, Yeh S. Ocular manifestations of systemic lupus erythematosus: a review of the literature. Autoimmune Dis. 2012; 2012: 290898. http://doi.org/10.1155/2012/290898.
8. Cao Y, Zhang W, Wu J et al. Peripheral Ulcerative Keratitis Associated with Autoimmune Disease: Pathogenesis and Treatment. J Ophthalmol. 2017; 2017: 7298026. http://doi.org/10.1155/2017/7298026.
9. Gomes BA, Santhiago MR, Jorge PA et al. Corneal involvement in systemic inflammatory diseases. Eye Contact Lens. 2015; 41(3): 141-4. http://doi.org/10.1097/ICL.0000000000000141.
10. McKibbin M, Isaacs JD, Morrell AJ. Incidence of corneal melting in association with systemic disease in the Yorkshire Region, 1995-7. Br J Ophthalmol. 1999; 83(8): 941-3. http://doi.org/10.1136/bjo.83.8.941.

© Medical Education. For private and non-commercial use only. Downloaded from https://www.journalsmededu.pl/index.php/ophthatherapy/index: 09.08.2025; 01:15,13

11. Luqmani RA, Bacon PA, Beaman M et al. Classical versus non-renal Wegener's granulomatosis. Q J Med. 1994; 87(3): 161-7.
12. Vislisel JM, Lenci L, Goins KM. Peripheral Ulcerative Keratitis (PUK). EyeRounds.org. August 25, 2014. http://EyeRounds.org/cases/194-PUK.htm (access: 16.02.2023).
13. Feldman BH, Stenz JM, Bunya VY et al. Peripheral Ulcerative Keratitis, June 21, 2022, ICD9 370.00.

For non-commercial use only

Wkład autorów:
Wszyscy autorzy mają taki sam wkład w opracowanie idei i konstrukcji artykułu.

Konflikt interesów:
Nie występuje.

Finansowanie:
Nie występuje.

Etyka:
Treści przedstawione w artykule są zgodne z zasadami Deklaracji Helsińskiej, dyrektywami EU oraz ujednoliconymi wymaganiami dla czasopism biomedycznych.

Authors' contributions:
All authors have equal contribution to the paper.

Conflict of interest:
None.

Financial support:
None.

Ethics:
The content presented in the article complies with the principles of the Helsinki Declaration, EU directives and harmonized requirements for biomedical journals.

© Medical Education. For private and non-commercial use only. Downloaded from https://www.journalsmededu.pl/index.php/ophthatherapy/index: 09.08.2025; 01:15,13