

Skuteczność doustnej steroidoterapii w leczeniu ostrej makulopatii będącej powikłaniem choroby dłoni, stóp i ust w oparciu o analizę trzech przypadków

Efficacy of oral steroid therapy in the treatment of acute maculopathy in the course of hand, foot and mouth disease – 3 case reports



Adam Cywiński¹, Daniela Ferda-Lewińska¹, Marcin Gacek^{1,2}

¹ Śląskie Centrum Leczenia Oczu w Żorach
Kierownik: dr n. med. Adam Cywiński

² Katedra Fizyki, Wydział Inżynierii Produkcji i Technologii Materiałów, Politechnika Częstochowska
Kierownik: dr hab. inż. Jan Świerczek, prof. PCz

NAJWAŻNIEJSZE

Nagła, głęboka utrata widzenia, także w zakresie rozróżniania barw, będąca następstwem ostrej makulopatii w przebiegu choroby rąk, stóp i ust dorosłych, ma w większości charakter odwracalny. Steroidoterapia doustna zastosowana we właściwej dawce i czasie pozwala odzyskać widzenie nawet po kilku dniach od jej wdrożenia.

HIGHLIGHTS

Sudden, profound loss of vision, also in terms of color discrimination, resulting from acute maculopathy in the course of adult hand, foot and mouth disease is mostly reversible. Oral steroid therapy used in the right dose and time allows regaining vision even after a few days from its implementation.

STRESZCZENIE

U trzech pacjentów z objawami skórnymi, u których rozpoznano chorobę dłoni, stóp i jamy ustnej (HMFED, *hands, mouth and foot disease*, potocznie zwaną „bostonką”) i u których w jej przebiegu doszło do jednostronnego, gwałtownego pogorszenia widzenia, zastosowano steroidoterapię doustną. Każdy z pacjentów miał wcześniej kontakt osobą chorą. Hospitalizacja pierwszego pacjenta, w trakcie której zastosowano ogólną antybiotykoterapię, leki przeciwwirusowe oraz krótkotrwałą dożylną steroidoterapię, przyniosła tylko nieznaczną poprawę ostrości wzroku. Ze względu na towarzyszącą dysfunkcję w zakresie rozróżniania barw u tego pacjenta wprowadzono doustną steroidoterapię już w trybie leczenia ambulatoryjnego. Przyniosła ona w krótkim czasie znaczącą poprawę ostrości wzroku oraz przywróciła możliwość rozróżniania barw. Tę formę leczenia zastosowano u kolejnych dwóch pacjentów, z podobnym, korzystnym efektem.

Słowa kluczowe: bostonka, zapalenie siatkówki, steroidoterapia, nagła utrata widzenia

ABSTRACT

Oral steroid therapy was administered in three patients with skin symptoms, diagnosed with hands, mouth and foot disease (HMFED, commonly known as “Boston’s disease”) and in the course of which there was a rapid deterioration of vision in one eye. Each of the patients had previous contact with a person with disease. Hospitalization of the first patient, during which general antibiotic therapy, antiviral drugs and short-term intravenous steroid therapy were used, brought only a slight improvement in visual acuity. Given the accompanying

colour discrimination dysfunction, oral steroid therapy was introduced in this patient, already in the outpatient setting. The therapy brought a significant improvement in visual acuity in a short time and restored the ability to distinguish colours. This form of treatment was used in another two patients with similar, good result.

Key words: hand, foot and mouth disease, retinitis, steroid therapy, sudden visual loss

WSTĘP

Bostonka to potoczne określenie schorzenia zwanego także *chorobą brudnych rąk*. U jej podstaw leży infekcja wirusowa. Prawidłowa medyczna nazwa to *choroba dłoni, stóp i ust* (HFMD, *hand, foot and mouth disease*), co stanowi odwołanie do charakterystycznej wysypki zlokalizowanej w tych miejscach. Bardzo często jest mylona z ospą wietrzną ze względu na występowanie tejże wysypki. Inne określenia schorzenia to: *wysypka pęcherzykowa*, *enterowirusowe pęcherzowe zapalenie jamy ustnej z wypryskiem* czy po prostu *choroba stóp, rąk i ust*. W odróżnieniu od ospy wietrznej bostonkę wywołują wirusy *Coxsackie*, należące do grupy enterowirusów.

Choroba najczęściej dotyka małe dzieci, rzadziej zaś osoby dorosłe. Rozprzestrzenia się przede wszystkim drogą kropelkową. Kontakt ze stolcem zarażonej osoby, np. podczas wizyty dziecka w toalecie, to także możliwa droga zakażenia. Bostonka rozprzestrzenia się głównie w miejscach pobytu dzieci poniżej 5. r.ż., tj. w żłobkach i w przedszkolach. Szczyt zachorowań przypada na miesiące letnie. Choroba ma charakterystyczny przebieg, w którym wyróżnia się cztery fazy:

1. **Faza latentna** – to okres wylegania się choroby. Bez objawów klinicznych. Trwa 3–5 dni. W tym okresie wirus przenika do układu chłonnego.
2. **Faza prodromalna** – trwa 2–3 dni i charakteryzuje się występowaniem objawów grypopodobnych lub charakterystycznych dla ostrej choroby reowirusowej. Gorączka może sięgać 40°C. Towarzyszą jej dreszcze, bóle kostno-stawowe oraz głowy, złe samopoczucie, zaburzenia łaknienia. W niektórych przypadkach już w tej fazie można zaobserwować czerwone punkciki na błonie śluzowej jamy ustnej, dłoniach oraz stopach. W tej fazie wirus przenika z układu chłonnego do krwi i rozpoczyna się nagły wzrost wirerii.
3. **Faza właściwa** – trwa 7–10 dni. W tym czasie obserwuje się typowe dla bostonki przebarwienia i pęcherze. Zmiany skórne na rękach czy stopach są niewielkie, o średnicy 5–19 mm. Przyjmują barwę łososiową. Dodatkowo mogą im towarzyszyć stany zapalne gardła oraz migdałków podniebiennych. Zmiany te są bolesne i odczuwalne przede wszystkim podczas spożywania

pokarmów i przełykania śliny. Wysypka ustępuje mniej więcej po tygodniu.

4. **Faza zdrowienia** – z reguły trwa ok. 4 tygodni, ale może się przedłużać. W tym okresie zmiany skórne oraz słuchowe ustępują.

Leczenie celowane – brak, stosuje się głównie leki przeciwgorączkowe oraz odpowiednie nawodnienie. Nie wdraża się antybiotykoterapii z uwagi na jej nieskuteczność.

Powikłania występują rzadko. Najczęstsze z nich to gorączka, odwodnienie będące następstwem odmowy przyjmowania płynów spowodowanej bólem przy przełykaniu, czasem biegunka. Nadkażenia bakteryjne pojawiają się głównie u dzieci rozdrapujących zmiany skórne z powodu nasilonego świądu. Powikłania neurologiczne są bardzo rzadkie, ich zakres obejmuje zapalenie opon mózgowo-rdzeniowych, zapalenie mózgu, porażenie wiotkie [1–8]. Jaki jest związek bostonki ze schorzeniem oczu? U niektórych dorosłych mających kontakt z tą chorobą pojawiają się zmiany zapalne w obrębie siatkówki i/lub naczyńki.

CEL PRACY

Retrospektywna ocena zmian klinicznych oraz skuteczności doustnej steroidoterapii wdrożonej u trzech pacjentów z ocznymi powikłaniami bostonki, u których wcześniejsza hospitalizacja nie przyniosła korzystnych rezultatów.

MATERIAŁ I METODA

Trzech pacjentów, w tym dwie kobiety, w wieku 24–32 lata zgłosiło się do Śląskiego Centrum Leczenia Oczu w Żorach w ciągu 4 tygodni z powodu znacznego pogorszenia ostrości wzroku trwającego ok. 7–10 dni. Dwoje pacjentów było wcześniej hospitalizowanych.

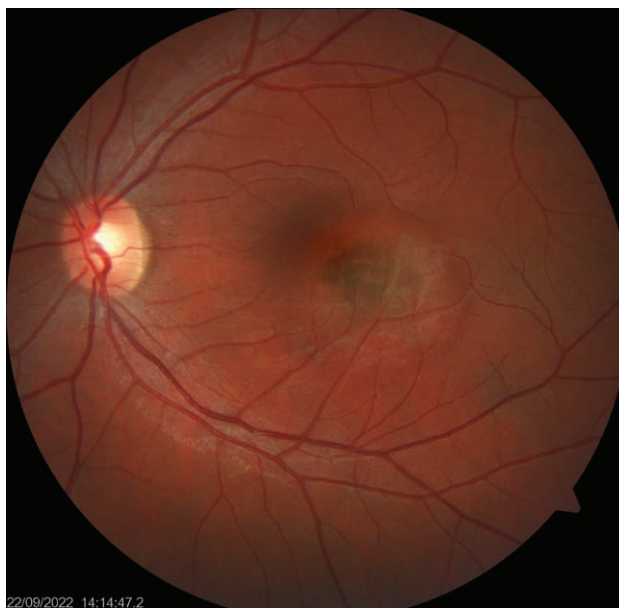Wywiad

Główną przyczyną zgłoszenia się do lekarza, a następnie hospitalizacji było pojawienie się centralnej plamy w polu widzenia w jednym oku, czemu towarzyszyły znaczny spadek ostrości wzroku oraz utrata widzenia barwnego. Wszyscy pacjenci mieli wcześniej kontakt z dzieckiem chorym na

bostonkę. Utracie widzenia towarzyszyła obecność zmian skórnych w charakterystycznych dla bostonki lokalizacjach ciała. W trakcie hospitalizacji w jednym przypadku rozpoznano ostrą idiopatyczną makulopatię, a w pozostałych zapalenie siatkówki centralnej. Pacjenci otrzymali ogólną antybiotykoterapię oraz krótkotrwałą dożylną steroidoterapię. Dwóm pacjentom zalecono preparat zawierający acyklowir do stosowania doustnego. Ostrość wzroku do dali przy przyjęciu do szpitala nie przekraczała rozpoznawania największego optotypu na tablicach Snellena w ocenie z odległości 1 m. Przy wypisie ostrość wzroku do dali osiągnęła poziom 0,1–0,7 (logMar), zaś do bliży 1,5–2,0 (Snellen). W trakcie hospitalizacji zostały wykonane badania diagnostyczne, w tym angiografia fluoresceinowa oraz badanie optycznej topografii koherentnej (OCT, *optical coherence tomography*) płamki. Angiografia fluoresceinowa wykazała obecność przecieku o charakterze zapalnym w obrębie płamki. W OCT widać było obrzęk siatkówki neurosensorycznej, głównie jej warstw zewnętrznych. U jednej z pacjentek wykonano badanie wzrokowych potencjałów wywołanych (VEP, *visual evoked potentials*) (*flash* i *pattern*) z powodu zaburzeń rozpoznawania barw. Badanie nie wykazało cech zapalenia nerwu wzorkowego. Brak dostępu do badań (informacje tylko w wypisach szpitalnych) nie pozwolił na inną formę ich interpretacji oraz wizualizacji. U pacjentki (lat 30), która jako pierwsza zgłosiła się do konsultacji w Żorach (pacjentka zerowa), bezpośrednio po wyjściu ze szpitala ostrość wzroku do dali w chorym lewym oku osiągnęła wartość 0,7 (logMar), a do bliży D-2,0 (Snellen). Dodatkowo towarzyszyło temu zaburzenie widzenia w zakresie rozpoznawania barw (w oku prawym ostrość wzroku oraz rozpoznawanie barw były prawidłowe). Standardowo wykonywana fotografia barwna dna oka wykazała przegrupowania barwnika w rzucie płamki o nieregularnym kształcie (ryc. 1). Badanie OCT płamki lewego oka uwidocznilo delikatne uniesienia warstwy fotoreceptorów, przegrupowania barwnika w obrębie nabłonka barwnikowego (RPE, *retinal pigment epithelium*) oraz nieznaczny obrzęk warstw zewnętrznych siatkówki (ryc. 2). Podobne zmiany stwierdzono u pozostałych dwóch pacjentów, przy czym były one bardziej nasilone u pacjentki, u której ostrość wzroku do dali była znacznie obniżona – do poziomu 1,0 (logMar). Fotografia barwna dna oka wykazała różnice w natężeniu zmian w obrębie RPE na niekorzyść pacjentki ze słabszą ostrością wzroku (ryc. 3). Co ciekawe, u tej pacjentki nie stosowano steroidoterapii ogólnej w trakcie hospitalizacji, a jedynie antybiotykoterapię oraz lek acyklowir. Warto wspomnieć, iż we wszystkich przypadkach ostrość wzroku i rozpoznawanie barw w drugim oku było prawidłowe. Z uwagi na zaburzenia w zakresie rozpoznawania barw pacjentce zerowej zalecono wykonanie badań VEP (*flash* oraz *pattern*). Nie wykazały one odchylenia od stanu prawidłowego (ryc. 4A, B). Wobec braku jednoznacznej zależności

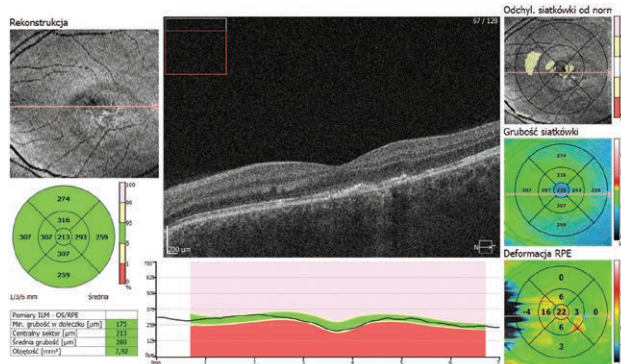
RYCINA 1

Fotografia barwna dna oka lewego w zakresie do 45°. Pacjentka zerowa. Kilka dni po wystąpieniu gwałtownej utraty widzenia zauważalne przegrupowanie zagęszczenia barwnika o nieregularnym kształcie obejmujące dotek. Zmiana otoczona kołnierzem przejaśnienia. Ostrość wzroku do dali 0,7 (logMar), do bliży D-0,5 (Snellen). Pacjentka otrzymała m.in. 3-dniową steroidoterapię dożylną w trakcie hospitalizacji.



RYCINA 2

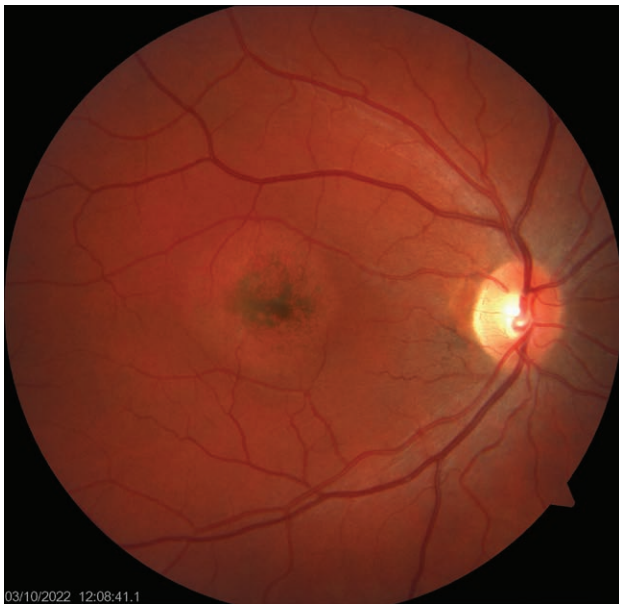OCT płamki oka lewego wykonane w tym samym dniu co fotografia barwna z ryciny 1. Widoczne łagodne uniesienia warstwy fotoreceptorów, przegrupowania barwnika w obrębie nabłonka barwnikowego (RPE) oraz nieznaczny obrzęk warstw zewnętrznych siatkówki.



między obrazem anatomicznym dna oka (zmiany łagodne) a znacznym spadkiem ostrości wzroku w połączeniu z zaburzeniami w zakresie rozpoznawania barw zalecono wdrożenie steroidoterapii doustnej z zachowaniem rygoru dawki.

RYCINA 3

Fotografia barwna dna oka prawego w zakresie do 45°. Kilka dni po wystąpieniu gwałtownej utraty widzenia widoczne przegrupowanie oraz zagęszczenie barwnika obejmujące dołek, otoczone pierścieniem przejaśnienia. Zmiana otoczona kołnierzem przejaśnienia. Ostrość wzroku do dali = 1,0 (logMar), do bliży D-2,0 (Snellen). U pacjentki nie włączono steroidoterapii w trakcie hospitalizacji.



WYNIKI

Pacjentka zerowa otrzymała dawkę wyjściową preparatu zawierającego 64 mg metyloprednizolonu, z zaleceniem jej zmniejszania według schematu. Wizyta kontrolna, która odbyła się 5 dni później, wykazała znaczącą poprawę ostrości wzroku do dali i do bliży oraz powrót widzenia barw w chorym oku. Widzenie do dali uległo zmianie z 0,7 do 0,1 (logMar), a do bliży z wartości D-2,0 do D-0,5 (Snellen). Doustną steroidoterapię zalecono kolejnym dwóm pacjentom. U mężczyzny widzenie do dali poprawiło się w ciągu 5–7 dni z wartości 0,8 do 0,1 (logMar). W przypadku drugiej pacjentki czas poprawy od wartości 0,9 do 0,1 (logMar) wynosił ok. 3 tygodni. W tym okresie pacjentka ciągle przyjmowała preparat z metyloprednizolonem. Obraz płamki w badaniu OCT praktycznie nie uległ zmianie (ryc. 5). Lokalizacja zmiany w OCT pokrywa się ze zmianą widoczną na fotografii barwnej dna oka wykonanej miesiąc od wdrożenia steroidoterapii. Oprócz nagromadzenia barwnika w rzucie dołka widoczne jest nieznaczne przejaśnienie w obrębie płamki otaczające zmianę u dołu (ryc. 6). U tej pacjentki stwierdzono obecność zaburzeń w zakresie odpowiedzi VEP *pattern* przed wdrożeniem doustnej steroidoterapii (ryc. 7A, B).

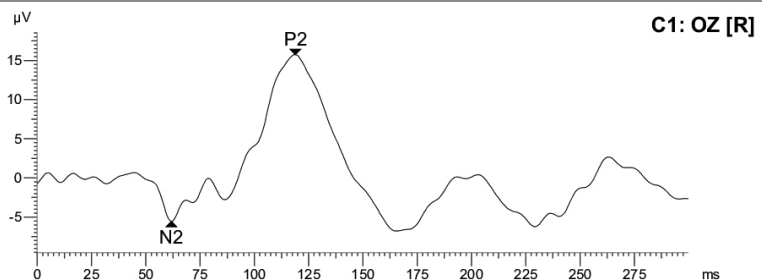
W trakcie pierwszej wizyty konsultacyjnej w Żorach u żadnego z pacjentów nie zaobserwowano już zmian skórnych charakterystycznych dla choroby dłoni, stóp i ust.

RYCINA 4

A. Wynik badania VEP *flash* wraz z opisem u pacjenta zerowego. B. Wynik badania VEP *pattern* wraz z opisem u tego samego pacjenta.

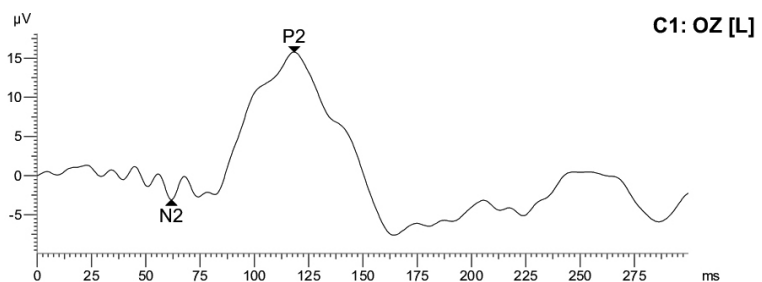
1.Step: trans. 2.0

Meas. range: ±400µV
 Sample freq.: 2.01kHz (498µs)
 Meas. filter: 1Hz - 100Hz
 Impedance: (+) 5KΩ (-) 6KΩ
 Background: dark
 Stimulator: int.LED 2cd/m² white
 Avg's/Artef.: 80 / 0
 Marker N2: 61.7ms -5.6µV
 Marker P2: 118.9ms 21.3µV



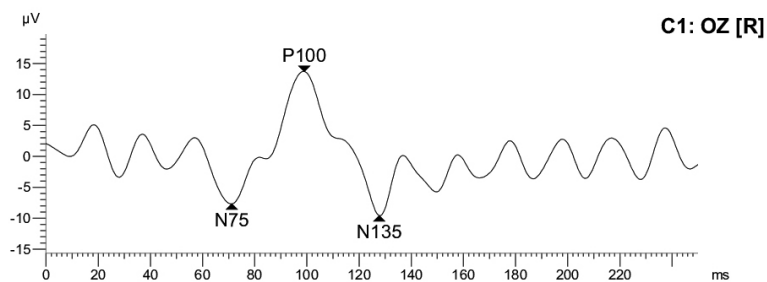
2.Step: trans. 2.0

Meas. range: ±400µV
 Sample freq.: 2.01kHz (498µs)
 Meas. filter: 1Hz - 100Hz
 Impedance: (+) 5KΩ (-) 6KΩ
 Background: dark
 Stimulator: int.LED 2cd/m² white
 Avg's/Artef.: 80 / 0
 Marker N2: 61.7ms -3.1µV
 Marker P2: 118.4ms 18.9µV



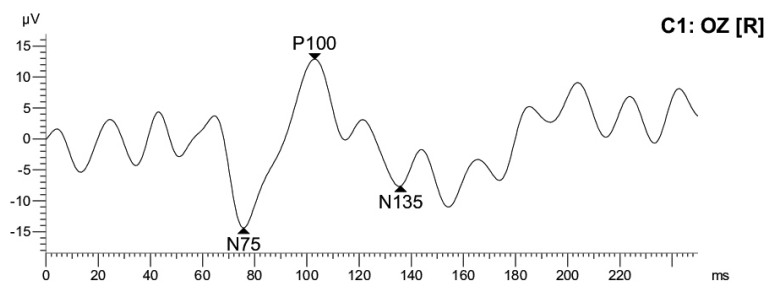
1.Step: Patt 1.0°

Meas. range:	±400µV
Sample freq.:	1.98kHz (505µs)
Meas. filter:	1Hz - 100Hz
Impedance:	(+) 6KΩ (-) 6KΩ
Stimulator:	ext. CRT/Checkerboard/PattRev
Pattern:	48pix/21x21/1.01°
Ext.light:	610Lux
Avg's/Artef.:	80 / 0
Marker N75:	71.2ms -7.7µV
Marker P100:	99.0ms 21.4µV
Marker N135:	127.7ms -9.6µV



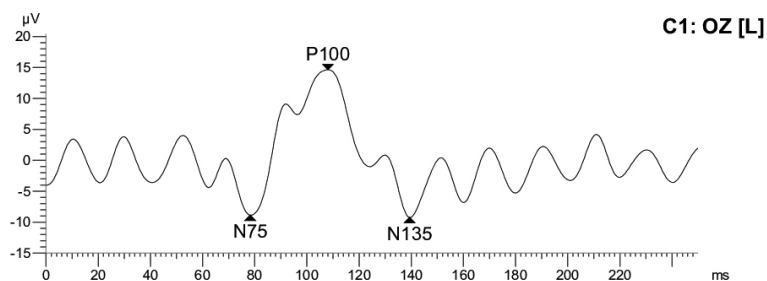
2.Step: Patt 0.3°

Meas. range:	±400µV
Sample freq.:	1.98kHz (505µs)
Meas. filter:	1Hz - 100Hz
Stimulator:	ext. CRT/Checkerboard/PattRev
Pattern:	14pix/73x73/0.29°
Ext.light:	610Lux
Avg's/Artef.:	80 / 0
Marker N75:	75.7ms -14.4µV
Marker P100:	103.0ms 27.3µV
Marker N135:	135.9ms -7.7µV



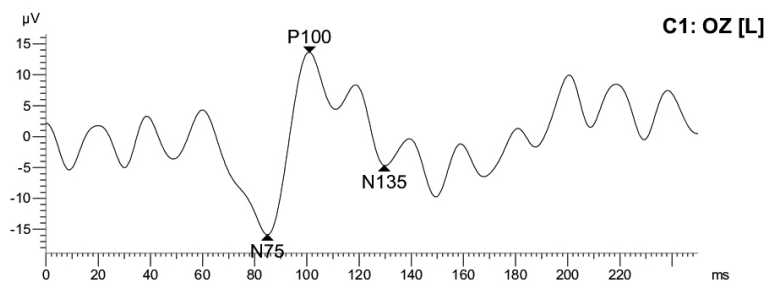
3.Step: Patt 1.0°

Meas. range:	±400µV
Sample freq.:	1.98kHz (505µs)
Meas. filter:	1Hz - 100Hz
Impedance:	(+) 6KΩ (-) 6KΩ
Stimulator:	ext. CRT/Checkerboard/PattRev
Pattern:	48pix/21x21/1.01°
Ext.light:	630Lux
Avg's/Artef.:	80 / 0
Marker N75:	78.3ms -8.9µV
Marker P100:	108.0ms 23.5µV
Marker N135:	139.3ms -9.2µV



4.Step: Patt 0.3°

Meas. range:	±400µV
Sample freq.:	1.98kHz (505µs)
Meas. filter:	1Hz - 100Hz
Stimulator:	ext. CRT/Checkerboard/PattRev
Pattern:	14pix/73x73/0.29°
Ext.light:	580Lux
Avg's/Artef.:	80 / 0
Marker N75:	84.8ms -15.9µV
Marker P100:	101.0ms 29.6µV
Marker N135:	129.7ms -4.7µV



OMÓWIENIE

Na podstawie analizy powyższych przypadków i w oparciu o informacje zawarte w ogólnodostępnych artykułach można stwierdzić, że mamy do czynienia z jednooczną, ostrą idiopatyczną makulopatią w przebiegu choroby dłoni, stóp i ust. Jak już wspomniano, choroba wywołana jest przez wirusy *Coxsackie*, należące do grupy enterowirusów. Choć tego typu przypadki nie są zbyt częste, to wydaje się, iż została ona dość dobrze opisana. Jej główni nosiciele to dzieci. Choroba, przechodząc na dorosłych, może doprowadzić do wystąpienia powikłań ocznych. I tutaj pojawia się dylemat dotyczący nazewnictwa. Przymiotnik *idiopatyczna* odnosi się właśnie do sytuacji, w której podłoże rozwoju dolegliwości pozostaje nieznane [9]. W tym przypadku związek przyczynowo-skutkowy wydaje się jasny.

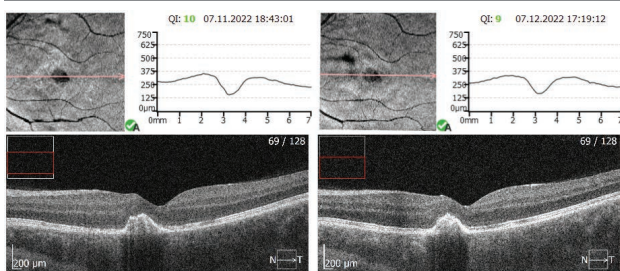
W *Atlasie Gassa* można znaleźć poniższe informacje na temat tego schorzenia:

1. Przejściowa, z czasem ustępująca dysfunkcja zewnętrznych warstw siatkówki, widoczna w badaniu elektroretinograficznym *flash*.
2. Angiografia indocyjaninowa może wykazywać zajęcie wewnętrznej naczyniówki jako następstwo rozprzestrzeniania się patologii.
3. Centralna część zmiany w badaniu autofluorescencji (FAF, *fundus autofluorescence*) jest hiperautofluorescencyjna, a zewnętrzna – hipoautofluorescencyjna [9].

Dla przypomnienia – badanie autofluorescencji daje nam informacje o stanie nabłonka barwnikowego. Umożliwia wykrycie i zarejestrowanie złogów lipofuscyny. Lipofuscyna jest naturalnie występującym wskaźnikiem metabolizmu w komórkach RPE. Analiza tego składnika daje ważne informacje dotyczące stanu siatkówki. Hiperautofluorescencja świadczy o wzmożonym metabolizmie w obrębie

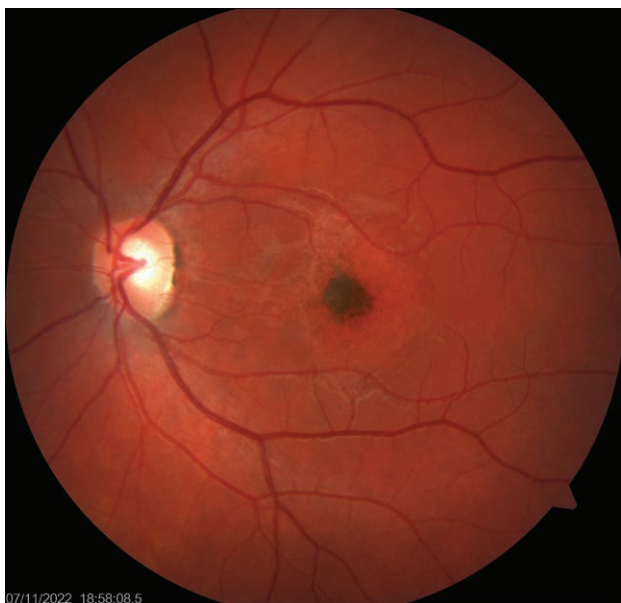RYCINA 5

OCT plamki oka lewego wykonane przed wdrożeniem steroidoterapii doustnej oraz 30 dni później. Zwraca uwagę lokalne wypuklenie – nagromadzenie barwnika w okolicy poddołkowej, powodujące częściowy obrzęk, zniekształcenie zarysu dołka. Pomimo braku widocznych zmian morfologicznych ostrość wzroku się poprawiła, do dali z wartości 1,0 do 0,1 (logMar), do bliży z D-2,0 do D-0,5 (Snellen). Czas powrotu widzenia znacznie przedłużony, do 3 tygodni. Pacjentka w trakcie hospitalizacji nie otrzymała steroidoterapii ogólnej.



RYCINA 6

Barwna fotografia w zakresie do 45° wykonana w oku z ryciny 5. Nagromadzenie barwnika jest bardziej skoncentrowane, otoczone kołnierzem przejaśnienia.



RPE, a hipoautofluorescencja – o obniżonym metabolizmie lub jego braku (czarne pola w badaniu FAF – ryc. 8). Falk i wsp. zwracają uwagę, iż w początkowym okresie zmian ocznych w badaniu biomikroskopii pośredniej można zauważyć obecność mikrotętniaków oraz krwotoków śródsiatkówkowych otaczających dołek. W badaniu OCT pojawiają się przerwanie i nieregularność nabłonka barwni-

kowego siatkówki zlokalizowane w centralnej części dołka. Zmiany te są następstwem wystąpienia zapalenia ogniskowego siatkówki i naczyńówki [10]. Inne zmiany widoczne w badaniu wziernikowym, w badaniu angiografii fluoresceinowej czy OCT, głównie w początkowych stadiach zapalenia, to: zapalenie siatkówki i naczyńówki, obecność wysięków na średnim obwodzie plamki, zapalenie naczyń siatkówki, poddołkowe, wysiękowe odwarstwienie siatkówki neurosensorycznej, zapalenie zewnętrznych warstw siatkówki i nieregularne okrągłe pola obrzęku siatkówki szarego koloru obejmujące plamkę [11, 12]. Kolejni autorzy, opisując zmiany w widzeniu, zwracają uwagę na gwałtowny, znacznego stopnia spadek ostrości wzroku występujący na początku choroby. Widzenie z czasem stopniowo się poprawia. Pomimo obecności zmian barwnikowych, widocznych w większości przypadków w rzucie plamki, ostateczny ubytek widzenia jest zwykle nieznaczny [11, 13].

Wziąwszy pod uwagę nieprawidłowości wykryte w badaniu VEP *flash* oraz *pattern*, zaburzenie widzenia w zakresie rozpoznawania barw, pojawia się pytanie, czy mamy do czynienia jedynie ze zmianami w obrębie siatkówki, czy jednak z patologią typu zapalenie siatkówki oraz komponentem zapalnym obejmującym dalsze elementy drogi wzrokowej, tj. drugi i trzeci neuron, czy już nerw wzrokowy.

Co w takim razie z leczeniem? Ponieważ choroba nie ma podłoża bakteryjnego, to antybiotykoterapia jest nieskuteczna, podobnie jak stosowanie preparatów przeciwwirusowych zawierających acyklowir [14]. Część autorów uważa, iż choroba oka sama się wycofuje i nie wymaga leczenia. Jak wskazują doświadczenia własne, wdrożenie steroidoterapii doustnej u dwojga z trojga pacjentów doprowadziło do bardzo szybkiego (praktycznie w ciągu 3–7 dni) powrotu ostrości wzroku do wartości prawie prawidłowych. Jedynie w trzecim przypadku, w którym *notabene* nie wdrożono nawet krótkotrwałej steroidoterapii w trakcie hospitalizacji (bezpośrednio po wystąpieniu nagłej utraty widzenia), a ostrość wzroku była najsłabsza, powrót do dobrego widzenia trwał o wiele dłużej. Widzenie poprawiło się po blisko 3 tygodniach, w trakcie kontynuacji steroidoterapii doustnej. Agrawal i wsp. w bardzo szczegółowym artykule opisującym przypadek ostrej idiopatycznej makulopatii u 35-letniej kobiety zwrócili uwagę na korzystny efekt długotrwałej steroidoterapii polegający na powrocie do prawidłowego stanu widzenia u pacjentki [12].

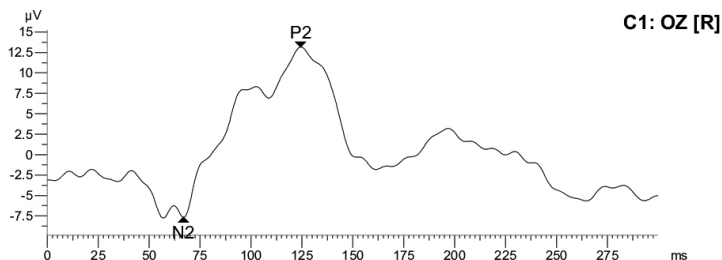
Warto podkreślić, iż decydując się na wdrożenie doustnej steroidoterapii, trzeba pamiętać o zastosowaniu właściwej dawki leku. Odpowiednio wysoka (czytaj: właściwa) dawka wyjściowa, a następnie stopniowe jej zmniejszanie to klucz do osiągnięcia zamierzonego efektu leczniczego. Nie można liczyć na to, iż pacjent, którego waga ciała to przykładowo 80 kg, odniesie korzyść leczniczą z zastosowania dawki np. 15 mg glikokortykosteroidu. Tego typu terapię można nazwać nieporozumieniem lub nieznaną zasadą le-

RYCINA 7

A. Wynik badania VEP *flash*, oko prawe – odpowiedź prawidłowa, oko lewe – na granicy normy. B. Wynik badania VEP *pattern*, po stymulacji 1 st. – odpowiedź w normie, po stymulacji 3 st. amplituda p100 obniżona do 80% normy w oku prawym, do 50% normy w oku lewym. Zmiany w plamkach. Bez cech zapalenia nerwu wzrokowego.

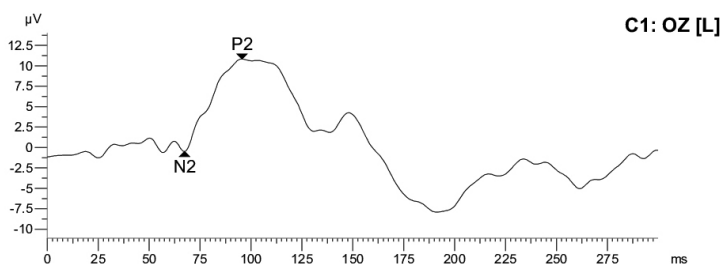
1.Step: trans. 2.0

Meas. range: $\pm 400\mu V$
 Sample freq.: 2.01kHz (498 μs)
 Meas. filter: 1Hz - 100Hz
 Impedance: (+) 5K Ω (-) 3K Ω
 Background: dark
 Stimulator: int.LED 2cd/m² white
 Avg's/Artef.: 80 / 0
 Marker N2: 66.8ms -7.7 μV
 Marker P2: 124.4ms 20.9 μV



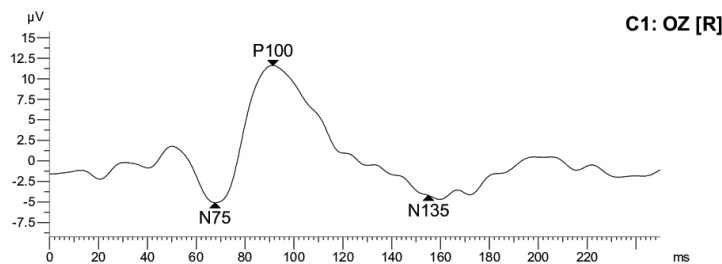
2.Step: trans. 2.0

Meas. range: $\pm 400\mu V$
 Sample freq.: 2.01kHz (498 μs)
 Meas. filter: 1Hz - 100Hz
 Impedance: (+) 4K Ω (-) 3K Ω
 Background: dark
 Stimulator: int.LED 2cd/m² white
 Avg's/Artef.: 80 / 0
 Marker N2: 67.4ms -0.5 μV
 Marker P2: 95.5ms 11.3 μV



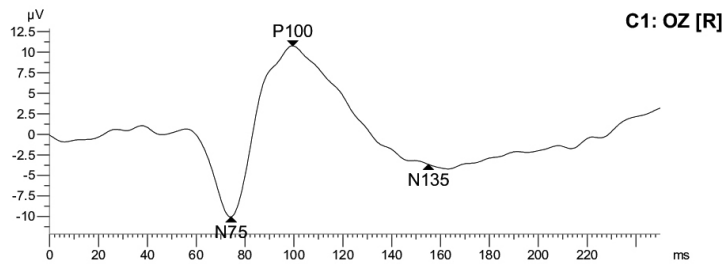
1.Step: Patt 1.0°

Meas. range: $\pm 400\mu V$
 Sample freq.: 1.98kHz (505 μs)
 Meas. filter: 1Hz - 100Hz
 Impedance: (+) 5K Ω (-) 3K Ω
 Stimulator: ext. CRT/Checkerboard/PattRev
 Pattern: 48pix/21x21/1.01°
 Ext.light: 600Lux
 Avg's/Artef.: 80 / 0
 Marker N75: 67.7ms -5.1 μV
 Marker P100: 91.4ms 16.7 μV
 Marker N135: 155.0ms -4.2 μV



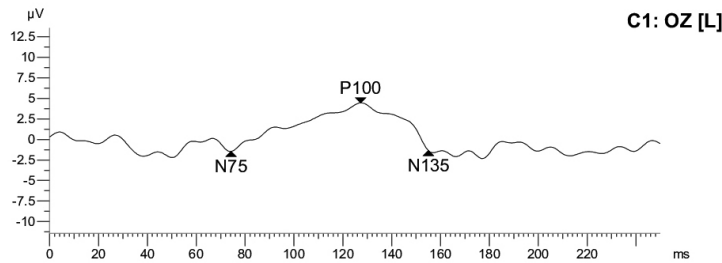
2.Step: Patt 0.3°

Meas. range: $\pm 400\mu V$
 Sample freq.: 1.98kHz (505 μs)
 Meas. filter: 1Hz - 100Hz
 Impedance: (+) 4K Ω (-) 3K Ω
 Stimulator: ext. CRT/Checkerboard/PattRev
 Pattern: 14pix/73x73/0.29°
 Ext.light: 600Lux
 Avg's/Artef.: 80 / 0
 Marker N75: 74.2ms -10.1 μV
 Marker P100: 99.5ms 20.8 μV
 Marker N135: 155.0ms -3.7 μV



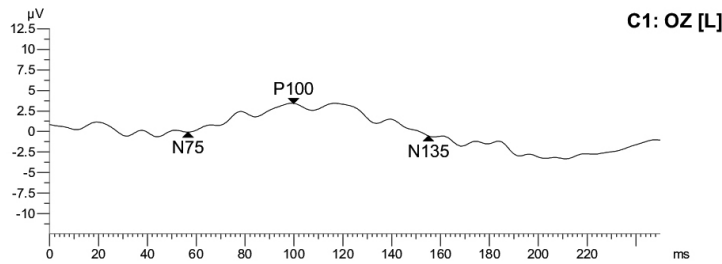
3.Step: Patt 1.0°

Meas. range: $\pm 400\mu V$
 Sample freq.: 1.98kHz (505 μs)
 Meas. filter: 1Hz - 100Hz
 Impedance: (+) 4K Ω (-) 3K Ω
 Stimulator: ext. CRT/Checkerboard/PattRev
 Pattern: 48pix/21x21/1.01°
 Ext.light: 550Lux
 Avg's/Artef.: 80 / 0
 Marker N75: 74.2ms -1.5 μV
 Marker P100: 127.2ms 5.9 μV
 Marker N135: 155.0ms -1.3 μV



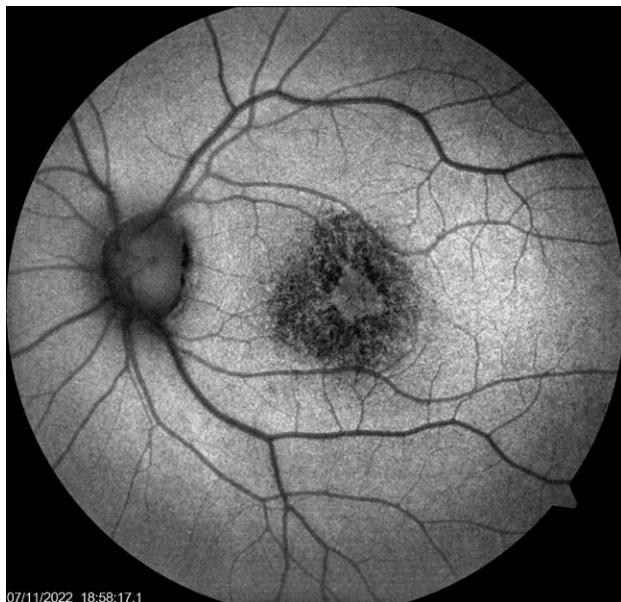
4.Step: Patt 0.3°

Meas. range: $\pm 400\mu V$
 Sample freq.: 1.98kHz (505 μs)
 Meas. filter: 1Hz - 100Hz
 Impedance: (+) 5K Ω (-) 3K Ω
 Stimulator: ext. CRT/Checkerboard/PattRev
 Pattern: 14pix/73x73/0.29°
 Ext.light: 600Lux
 Avg's/Artef.: 80 / 0
 Marker N75: 56.6ms -0.1 μV
 Marker P100: 99.8ms 3.5 μV
 Marker N135: 155.0ms -0.5 μV



RYCINA 8

Wynik badania autofluorescencji (FAF). W rzucie plamki naprzemienne pola hiper- oraz hipofluorescencji.



07/11/2022 18:58:17.1

czenia. Stosowanie nieadekwatnie niskich dawek glikokortykosteroidów sprawia, że terapia nimi nierzadko zostaje uznana za nieskuteczną, a tym samym zarzucona. Ponowny powrót do steroidoterapii, ale we właściwej dawce (np. 1 mg/1 kg mc.), daje oczekiwane korzyści [15].

W opisaney grupie trzech pacjentów terapię steroidową preparatem zawierającym metyloprednizolon rozpoczęto od dawki 1 mg/1 kg mc., a następnie stopniowo ją zmniejszano. Efekt leczenia był bardzo korzystny.

PODSUMOWANIE

Nagła, głęboka utrata ostrości wzroku, której towarzyszy utrata widzenia barwnego, najczęściej występująca jednostronnie, poprzedzona wystąpieniem zmian skórnych, charakterystycznych dla choroby dłoni, stóp i ust, potocznie zwanej bostonką, lub towarzysząca im, jest najprawdopodobniej następstwem wystąpienia ostrej makulopatii. Pomimo wirusowego podłoża tej choroby szybkie wprowadzenie doustnej steroidoterapii, oczywiście we właściwej dawce oraz czasie, pozwoliło na szybką normalizację widzenia, pomimo obserwowanych na dnie oka zmian barwnikowych, zlokalizowanych głównie w obrębie plamki.

Źródło rycin: wszystkie ryciny pochodzą z materiałów własnych autorów.

ADRES DO KORESPONDENCJI
dr n. med. Adam Cywiński
Śląskie Centrum Leczenia Oczu
44-240 Żory, ul. Okrężna 11
tel. +48 502 137 635
e-mail: adamcyw@gmail.com

ORCID

Adam Cywiński – ID – <http://orcid.org/0000-0001-8732-7396>
Marcin Gacek – ID – <http://orcid.org/0000-0002-1185-623X>

Piśmiennictwo

1. Nassef C, Ziemer C, Morrell DS. Hand-foot-and-mouth disease: a new look at a classic viral rash. *Curr Opin Pediatr.* 2015; 27(4): 486-91.
2. Jurek P, Wasilonek M. Bostonka atakuje. Dziwna wysypka to charakterystyczny objaw. Online: <https://www.medonet.pl/choroby-od-a-do-z/choroby-zakazne,choroba-bostonska--bostonka---wysypka--wirus--objawy--leczenie,artykul,1669641.html>.
3. Kuchciak-Brancewicz M, Bienias W, Kaszuba A. Choroba bostońska. *Dermatologia Praktyczna.* 2014; 1: 9-23.
4. Marczyńska M, Popielska J. Wysypki pęcherzykowe w infekcjach wirusowych. *Pediatrica po Dyplomie.* 2017; 2: 23-7.
5. Nassef C, Ziemer C, Morrell DS. Hand-foot-and-mouth disease: a new look at a classic viral rash. *Curr Opin Pediatr.* 2015; 27(4): 486-91.
6. Omaña-Cepeda C, Martínez-Valverde A, del Mar Sabater-Recolons M et al. A literature review and case report of hand, foot and mouth disease in an immunocompetent adult. *BMC Res Notes.* 2016; 9: 165.
7. Dziubek Z. Choroby zakaźne i pasożytnicze. PZWL, Warszawa 2003: 235-6.
8. Bienias W, Gutfreund K, Szewczyk A et al. Zespół dłoni, stóp i ust, czyli choroba bostońska: etiologia, obraz kliniczny i terapia. *Dermatologia Dziecięca.* 2013; 3: 18-21.
9. Agarwal A. Chapter 10: Infectious Diseases of the Retina and Choroid. In: Gass' Atlas of Macular Diseases. 5th ed. Elsevier 2013: 970.
10. Falk ZE, Malik KJ. Unilateral acute idiopathic maculopathy in a patient with hand-foot-mouth disease: a case report. *Retin Cases Brief Rep.* 2022; 16(5): 540-2. <http://doi.org/10.1097/ICB.0000000000001046>.
11. Duman R, Duman N, Kutluksaman B et al. A review of unilateral acute idiopathic maculopathy related to hand-foot-mouth disease with a representative case. *Int Ophthalmol.* 2016; 36(3): 445-52. <http://doi.org/10.1007/s10792-015-0147-6>.

12. Agrawal R, Bhan K, Balaggan K et al. Unilateral acute maculopathy associated with adult onset hand, foot and mouth disease: case report and review of literature. *J Ophthalmic Inflamm Infect.* 2015; 5: 2. <http://doi.org/10.1186/s12348-015-0034-3>.
13. Jung CS, Payne JF, Bergstrom CS et al. Multimodality diagnostic imaging in unilateral acute idiopathic maculopathy. *Arch Ophthalmol.* 2012; 130(1): 50-6. <http://doi.org/10.1001/archophthalmol.2011.359>.
14. Acyklowir, aciclovirum – zastosowanie, działanie, opis. Online: <https://www.doz.pl/leki/w1385-Acyklowir>.
15. Corticosteroid (Oral Route, Parenteral Route). Online: <https://www.mayoclinic.org/drugs-supplements/corticosteroid-oral-route-parenteral-route/proper-use/drg-2007049>.

Wkład autorów:

Adam Cywiński: koncepcja pracy, opracowanie diagnostyki, przegląd piśmiennictwa, napisanie pracy, uzupełnienie piśmiennictwa; Daniela Ferda Lewińska: opracowanie piśmiennictwa, opis zmian ocznych w obrębie siatkówki i naczyńówki; Marcin Gacek: opracowanie piśmiennictwa, opis chorób rąk stóp oraz ust.

Konflikt interesów:

Nie występuje.

Finansowanie:

Nie występuje.

Etyka:

Treści przedstawione w artykule są zgodne z zasadami Deklaracji Helsińskiej, dyrektywami EU oraz ujednoliconymi wymaganiami dla czasopism biomedycznych.

Authors' contributions:

Adam Cywiński: idea, development of diagnostics, literature review, writing a manuscript, supplementation of the literature; Daniela Ferda Lewińska: literature review, description of eye changes in the retina and choroid; Marcin Gacek: literature review, description of diseases of the hands, feet and mouth.

Conflict of interest:

None.

Financial support:

None.

Ethics:

The content presented in the article complies with the principles of the Helsinki Declaration, EU directives and harmonized requirements for biomedical journals.