

Męty w ciele szklistym – etiologia, diagnostyka i leczenie

Vitreous floaters – etiology, diagnostics and treatment



Joanna Skowronek¹, Anna Święch^{1,2}

¹ Klinika Chirurgii Siatkówki i Ciała Szklistego, Samodzielny Publiczny Szpital Kliniczny nr 1 w Lublinie
Kierownik: prof. dr hab. n. med. Jerzy Mackiewicz

² Centrum Okulistyczne OPTIMUM w Warszawie
Dyrektor Naukowy: dr n. med. Jaromir Wasyluk

NAJWAŻNIEJSZE

Artykuł szczegółowo omawia problem mętów w ciele szklistym, ich etiologię, mechanizm tylnego odłączenia ciała szklistego oraz diagnostykę i możliwości leczenia, uwzględniając rolę suplementacji preparatami zawierającymi antyoksydanty i aminokwasy egzogenne.

HIGHLIGHTS

The article discusses vitreous floaters, their aetiology, process of posterior vitreous detachment, also diagnostics and treatment including effects of supplementation with antioxidants and exogenous amino acids.

STRESZCZENIE

Męty w ciele szklistym są jedną z dolegliwości najczęściej zgłaszanych przez pacjentów okulistycznych. Etiologia mętów w ciele szklistym jest związana z naturalnym procesem starzenia się organizmu i zmianami zwyrodnieniowymi: pokrwotocznymi, pourazowymi czy pozapalnymi. Diagnostyka i leczenie zależą od nasilenia dolegliwości. Proces tylnego odłączenia ciała szklistego wymaga szczególnie uważnego monitorowania z uwagi na ryzyko powikłań: przedarć lub odwarstwień siatkówki. Suplementacja preparatami zawierającymi substancje o właściwościach antyglukacyjnych i antyoksydacyjnych pozwala na zmniejszenie nasilenia dolegliwości zgłaszanych przez pacjentów.

Słowa kluczowe: męty w ciele szklistym, ciało szkliste, PVD, tylne odłączenie ciała szklistego

ABSTRACT

Vitreous floaters are one of the most common complain of ophthalmological patients. The aetiology of floaters includes pathological process (vitreous haemorrhages, injuries, diabetics or uveitis) and also natural age-related changes in vitreous body. Diagnosis and treatment depends on the severity of the symptoms. Process of posterior vitreous detachment requires particularly careful monitoring, because of potential complications such as retinal tears or retinal detachment. Supplementation with anti-glycation and antioxidant substances allows to reduce complains of patients with vitreous floaters.

Key words: vitreous floaters, vitreous body, PVD, posterior vitreous detachment

WSTĘP

Męty w ciele szklistym to problem dotyczący duże grono osób w różnym wieku. Stanowią one przyczynę dyskomfortu podczas patrzenia zarówno do blizy, jak i do dali. Pacjenci zgłaszają problemy podczas czytania, korzystania z komputera, telefonu czy jazdy samochodem.

Męty są opisywane przez pacjentów jako muszki, chmurki, zygzaki, nitki, plamki lub punkty, które są najlepiej widoczne przy spoglądaniu na jasne tło. Zjawisko to nazywamy miodezopsją (ryc. 1).

RYCINA 1

Męty w ciele szklistym – widziane przez pacjentów, zwłaszcza przy patrzeniu na jasne tło.



Ciężkość zgłaszanych objawów zależy od wielkości mętów, ich rozmieszczenia, gęstości, odległości od siatkówki, położenia w osi widzenia oraz poziomu niepokoju pacjenta. Określenie dokładnej częstości występowania mętów w ciele szklistym jest trudne. Można szacować, że problem ten dotyka nawet 70% osób [1]. Częściej obserwujemy męty w oczach krótkowzrocznych i nadwzrocznych. Nawet młode osoby przed 30. r.ż. skarżą się na występowanie zaburzeń widzenia w postaci mętów.

U wielu pacjentów męty w ciele szklistym są przyczyną znacznego pogorszenia komfortu życia, a u niektórych pojawiają się na tym tle zaburzenia psychiczne.

SKŁAD CIAŁA SZKLISTEGO

Ciało szkliste zawiera w 99% wodę, ponadto kolagen typów II i IX oraz kwas hialuronowy i askorbinian. Stanowi ono ok.

80% objętości gałki ocznej. Pełni istotną funkcję jako ośrodek optyczny, zapewnia również napięcie gałki ocznej oraz amortyzuje wstrząsy, stanowiąc strukturalną podporę. Ciało szkliste umożliwia swobodną dyfuzję tlenu z naczyń siatkówki do pozostałych struktur przedniego odcinka gałki ocznej. Centralną część ciała szklistego zajmuje rdzeń, zbudowany z połączonych pęczków włókien kolagenowych oraz cząsteczek kwasu hialuronowego, między którymi swobodnie krąży woda. Rdzeń otoczony jest przez część korową ciała szklistego. Ciało szkliste jest połączone z tylną powierzchnią soczewki tzw. więzadłem Wiegera (zanika ono ok. 30. r.ż.), przestrzeń ograniczona przez nie nazywana jest przestrzenią Bergera. Od tyłu ciało szkliste przylega do siatkówki najsilniej w rejonie naczyń, na obwodzie tarczy nerwu wzrokowego oraz w obszarze okołodołkowym i przy części płaskiej ciała rzęskowego ok. 2 mm do przodu i 3–4 mm do tyłu od rąbka zębatego. Ułożone są tutaj gęsto i równolegle włókna kolagenowe. Ciało szkliste w tych miejscach ściśle przylega do przedniej powierzchni siatkówki – błony wewnętrznej granicznej – dzięki cząsteczkom lamininy oraz fibronektyny.

ETIOLOGIA MĘTÓW

Przyczynami powstania mętów w ciele szklistym są stany patologiczne, jak krwotoki spowodowane przez cukrzycę lub urazy, czy zapalenia błony naczyniowej, a ponadto postępujące fizjologicznie procesy starzenia związane ze zmianami strukturalnymi i odłączanie się ciała szklistego (PVD, *posterior vitreous detachment*).

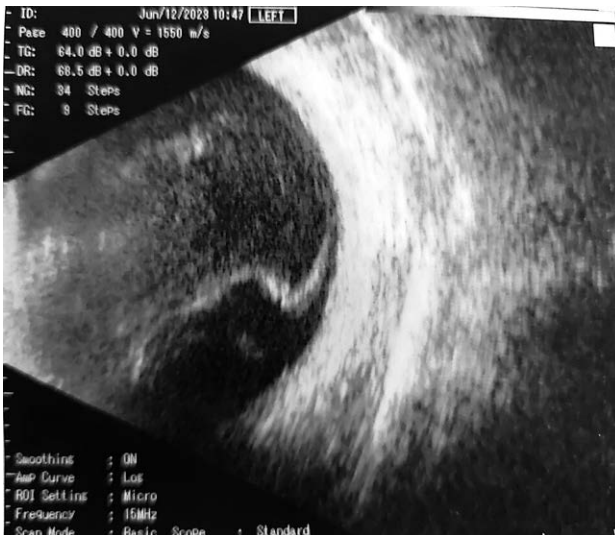Retinopatia cukrzycowa nieproliferacyjna jest częstą przyczyną występowania krwotoku w ciele szklistym, zazwyczaj w ciągu kilku tygodni możemy obserwować samoistne wchłanianie się zmian. Wskazana jest dokładna kontrola siatkówki pod kątem ewentualnych przedarć lub trakcji szklisko-siatkówkowych mogących prowadzić do odwarstwienia siatkówki. W przypadku gęstych krwotoków wykonywane jest badanie ultrasonograficzne gałki ocznej w celu dokładnego zobrazowania i ewentualnej interwencji chirurgicznej (ryc. 2). Witrektomia jest zabiegiem wskazanym w długo trwających, gęstych krwotokach w ciele szklistym.

Urazy gałki ocznej są również częstym powodem wystąpienia krwotoków w ciele szklistym, ważne jest znalezienie przyczyny powstania zmiany i odpowiednia interwencja. Zmętnienia pozapalne, w przebiegu amyloidozy oraz po zabiegu kapsulotomii czy po iniekcjach doszkliskowych są często przyczyną zgłaszanych przez pacjentów dolegliwości (ryc. 3).

Ciało szkliste z czasem ulega zmianom strukturalnym. Zwyrodnienie włókien kolagenowych rozpoczyna się od destabilizacji ich struktury w wyniku utraty połączeń z kwasem hialuronowym. Dochodzi wówczas do zjawiska rozpięty (synchysis) i zapadnięcia się (syneresis) ciała szklistego. Po-

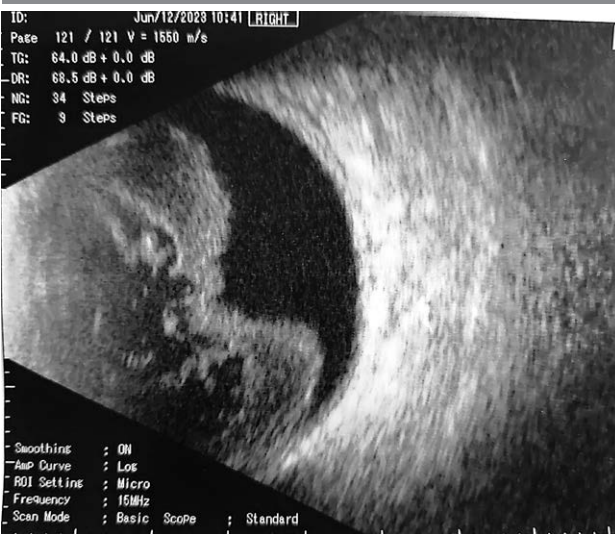RYCINA 2

Krwotok do ciała szklistego z niewielkimi trakcjami
w badaniu ultrasonograficznym gałki ocznej.



RYCINA 3

Gęste męty pozapalne w badaniu ultrasonograficznym gałki
ocznej.



czątkowo upłynnienie struktury ciała szklistego powstaje w związku z utratą wiązań kwasu hialuronowego z wodą. Następnie, wraz z narastającą agregacją włókien kolagenowych, prowadzi do tworzenia się ich pęczków zlokalizowanych w obrębie jam wypełnionych przez upłynnione ciało szkliste [2]. Po pojawieniu się pęknięcia w korowej części ciała szklistego dochodzi do przepływu płynu szkliskowego przez tę przestrzeń i oddzielenia się ciała szklistego od siatkówki.

PVD jest często występującym problemem zgłaszanym przez pacjentów z uwagi na towarzyszące mu dokuczliwe objawy. Częstość ich występowania szacuje się na ok. 60%

u pacjentów po 70. r.ż. Męty są opisywane jako ruchome zagęszczenia, widoczne zwłaszcza na jasnym tle.

PVD występuje u ok. 50% pacjentów po 50. r.ż. Częściej jest stwierdzane u kobiet niż u mężczyzn, co najprawdopodobniej ma związek ze zmianami hormonalnymi podczas menopauzy. Szacuje się, że występuje aż 7–10 razy częściej w oczach afakijnych niż w fakiijnych. Około 18–24 miesięcy po operacji zaćmy można zaobserwować rozwój PVD [3]. Mimo poprawy ostrości widzenia po operacji zaćmy wielu pacjentów skarży się na dyskomfort wynikający z obecności mętów w ciele szklistym [4].

Ze zmianami degeneracyjnymi w obrębie ciała szklistego jest związany stres oksydacyjny [5]. Odpowiada on za brak równowagi między procesami utleniania a aktywnością systemu antyoksydacyjnego. Wolne rodniki tlenowe (ROS, *reactive oxygen species*) powstające w wyniku tych procesów są neutralizowane przez enzymatyczne i nieenzymatyczne związki przeciwutleniające. Zaliczamy do nich tokoferol, kwas askorbinowy, glutation, karoten oraz dysmutazę ponadtlenkową, katalazę i peroksydazę glutationu. Wolne rodniki zaburzają strukturę włókien w ciele szklistym poprzez depolimeryzację kwasu hialuronowego oraz prowadzą do agregacji kolagenu. Proces stresu oksydacyjnego jest nasilany przez hiperglikemię, która powoduje nieenzymatyczne modyfikacje struktury kolagenu, jego glikację i glikooksydację. Zaburzenie funkcji kolagenu prowadzi do zmian degeneracyjnych w ciele szklistym, chorób styku szkliskowo-siatkówkowego oraz nieprawidłowości w mikrokrążeniu w przypadku retinopatii cukrzycowej [6]. W ostatnich latach na podstawie przeprowadzonych badań sugeruje się, że substancje antyoksydacyjne (takie jak kwas askorbinowy) oraz hamujące glikację włókien kolagenowych (l-lizyna, procyjanidyna) mogą wpływać na ograniczenie zgłaszanych zaburzeń widzenia związanych z mętami w ciele szklistym [7–9].

Stwierdzono, że l-lizyna i inozytol mają dobre właściwości antyglykacyjne ze względu na wychwyt glukozy i mogą mieć korzystny wpływ w szczególności w zaburzeniach szkliskowo-siatkówkowych. Postępujące usieciwienie z powodu glikooksydacji kolagenu może zostać zredukowane dzięki wpływowi inozytolu. Zmniejsza on tworzenie się wiązań poprzecznych, co może pomóc w utrzymaniu strukturalnej integralności kolagenu. Inozytol jest syntetyzowany w organizmie ludzkim, można go również znaleźć w takich produktach jak orzechy, fasola czy drożdże. L-lizyna należy do aminokwasów egzogennych, jej naturalnym źródłem są produkty spożywcze, takie jak sery, jajka, mleko, ryby, kakao, mięso i soja. Organizm nie ma możliwości jej syntezowania i musi ona być dostarczana ze środowiska zewnętrznego, w przeciwieństwie do aminokwasów endogennych. Potencjał antyglykacyjny l-lizyny jest silniejszy niż inozytolu. Badania przeprowadzone w ostatnich latach wskazują na istotny wpływ l-lizyny w zapobieganiu glikacji kolagenu oraz jej

ważną rolę w prewencji i terapii chorób oczu, zwłaszcza zaburzeń ciała szklistego [10].

Antyoksydanty (np. witaminy) również muszą być dostarczone ze środowiska zewnętrznego. Do najsilniejszych przeciwutleniaczy zaliczamy witaminę C, jej źródłem są przede wszystkim owoce i warzywa. Odpowiada ona za neutralizację wolnych rodników, a jej niedobór prowadzi do zaburzeń syntezy kolagenu, spadku odporności, zmęczenia czy niedokrwiłości. Selen jest pierwiastkiem kluczowym w budowie wielu enzymów, w tym peroksydazy glutationowej – silnego przeciwutleniacza. Znajdziemy go w owocach morza, rybach, ciecierzycy czy mleku. Niedobór selenu odpowiada za zaburzenia układu nerwowego, choroby tarczycy oraz zaburzenia układu odpornościowego i zwiększone ryzyko rozwoju chorób cywilizacyjnych czy nowotworów. Cynk jako pierwiastek budujący ok. 200 enzymów jest również niezwykle istotny dla prawidłowego funkcjonowania organizmu. Stanowi on składnik dysmutazy ponadtlenkowej – kolejnego istotnego przeciwutleniacza. Cynk znajdziemy w serach żółtych, kaszy, pestkach dyni czy nasionach słonecznika. Jego niedobór prowadzi do szeregu zaburzeń, m.in. zmian skórnych, pogorszenia gojenia ran, spadku odporności. Cynk pomaga w utrzymaniu prawidłowego widzenia.

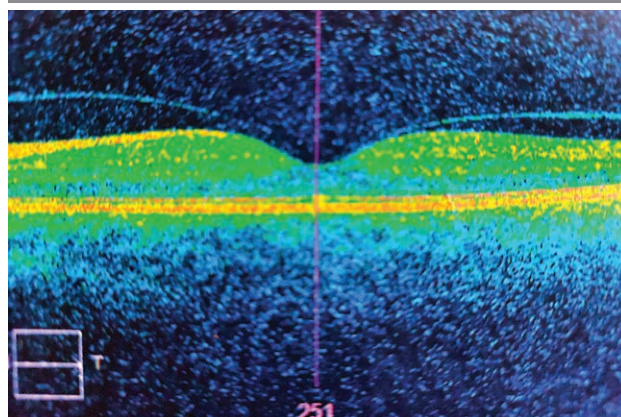
Skutki niedoboru antyoksydantów pokazują, jak bardzo ich obecność jest istotna dla prawidłowego funkcjonowania całego organizmu; dlatego warto zadbać o ich odpowiednią podaż w diecie, zarówno w produktach spożywczych, jak i rozważyć dodatkową suplementację. Na rynku dostępne są gotowe preparaty zawierające niezbędne składniki: antyoksydanty oraz hamujące glikację białek flawonoidy i l-lizyna. W ostatnich latach coraz częściej dostrzega się pozytywną rolę prawidłowo skomponowanej diety w zapobieganiu wielu schorzeniom, w tym chorobom oczu. Badaniem przeprowadzonym w 2018 r. objęto 463 pacjentów (334 kobiety i 129 mężczyzn) w wieku od 14 do 61 lat zgłaszających występowanie zaburzeń widzenia związanych z mętami w ciele szklistym. Badaną grupę poddano 3-miesięcznej suplementacji – pacjenci otrzymywali 1 kapsułkę dziennie zawierającą l-lizynę (w dawce 125 mg), hesperydynę z ekstraktu z gorzkiej pomarańczy, proantocyjanidynę z wyciągu z winogron (23,75 mg), witaminę C (40 mg) i cynk (5 mg). Na podstawie subiektywnej oceny w ankiecie u niemal 91% badanych stwierdzono zmniejszenie zgłaszanych dolegliwości – u 25,9% niewielką, u 27,6% umiarkowaną, u 28,4% znaczną, a u 8,7% osób bardzo znaczącą poprawę. Zaobserwowano korzystne rezultaty zarówno u kobiet, jak i u mężczyzn, zwłaszcza w grupie przed 50. r.ż. [11].

Opisywano również poprawę komfortu widzenia po zastosowaniu kropli do oczu z jodem potasu w przypadku dokuczliwych mętów w ciele szklistym [12]. Rola tego antyoksydantu jest też wskazywana przy zaburzeniach ciała szklistego w postaci mętów pokrwotocznych – ma przy-

spieszać ich wchłanianie [13]. Wiąże on wolne rodniki, przyspiesza metabolizm oraz działa przeciwzapalnie, stąd już od dawna jest stosowany w terapii wielu schorzeń oczu. Jod to pierwiastek niezbędny w prawidłowej syntezie hormonów fT_3 i fT_4 , jego niedobór może prowadzić do rozwoju niedoczynności tarczycy. Zapotrzebowanie na jod jest zależne od wieku, płci czy trybu życia, zwiększonej podaży wymaga podczas ciąży i okresu laktacji. Źródłem jodu są ryby, zwłaszcza morskie, skorupiaki, jaja i nabiał. Warto rozważyć dołączenie dostępnych na rynku kropli do oczu z jodem potasu, zwłaszcza u pacjentów z pokrwotocznymi zmianami w ciele szklistym. PVD jest procesem długotrwałym, może utrzymywać się nawet kilka miesięcy. Wyróżniamy częściowe i całkowite PVD (ryc. 4–6). Przebieg może być przewlekły lub ostry. Zgłaszane przez pacjentów objawy, które wymagają pilnej kontroli okulistycznej, to: błyski (fotopsje), męty czy nieostre widzenie. PVD może towarzyszyć również krwotokom do ciała szklistego wymagającym starannej oceny siatkówki w celu wykluczenia ewentualnych przedarć. Zaleca się okresową kontrolę oku-

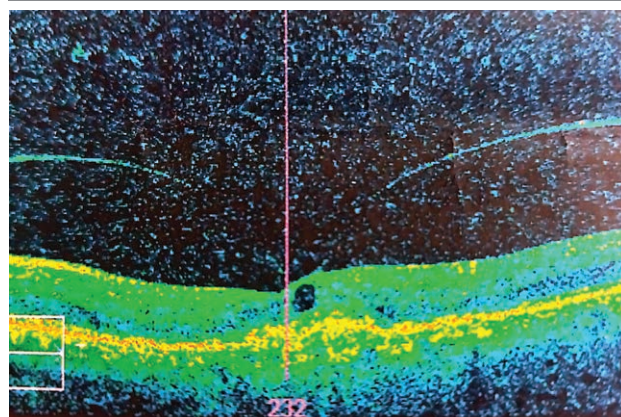
RYCINA 4

Odłączanie się ciała szklistego, przylegające w okolicy plamki – w badaniu OCT.



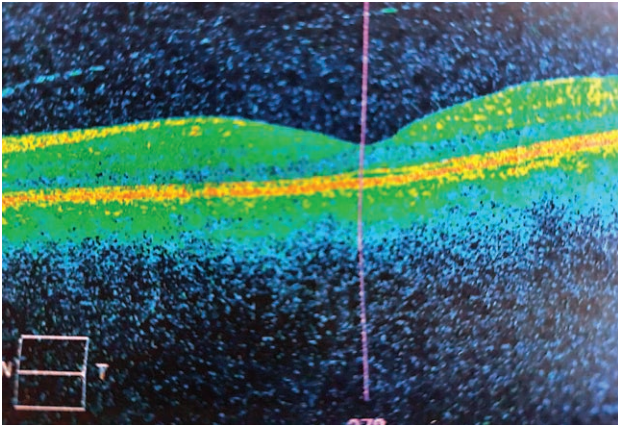
RYCINA 5

Trakcje szklistkowo-siatkóvkowe w badaniu OCT.



RYCINA 6

Całkowicie odłączone ciało szkliste uwidocznione w badaniu OCT.



listyczną w celu monitorowania postępu zmian i możliwości jak najszybszej interwencji. W przypadku stwierdzenia przedarcia siatkówki należy zabezpieczyć takie miejsce laserem. To wskazanie do pilnej fotokoagulacji, gdyż niezabezpieczone przedarcie siatkówki może prowadzić do jej odwarstwienia. Opisane powikłania występują u ok. 1/5 pacjentów zgłaszających się z objawowym tylnym PVD.

DIAGNOSTYKA

Diagnostyka mętów w większości przypadków opiera się na biomikroskopii. W rzucie nerwu wzrokowego uwidocznić można tzw. pierścień Weissa – pacjenci często opisują go jako jednolite przymglenie obrazu. W badaniu ultrasonograficznym w projekcji B gałki ocznej PVD opisywane jest jako delikatna, hiperrefleksyjna linia na granicy ciała szklistego. W badaniu optycznej koherentnej tomografii (OCT, *optical coherence tomography*) można dostrzec odłączenie szklistki od bieguna tylnego.

LECZENIE

Leczenie mętów w ciele szklistym nie jest łatwym procesem, brak bowiem jednoznacznych wytycznych. W przypadku szczególnie uciążliwych dla pacjentów dolegliwości możemy zalecić terapię z wykorzystaniem witreolizy laserowej, a w szczególnych przypadkach nawet witrektomię [14]. Witreoliza laserowa Nd:YAG wykorzystuje zjawisko optycznego przebiccia, prowadzi do obkurczenia, przesunięcia z osi optycznej oraz przecięcia i odparowania zmętnień [15]. Zabieg niejednokrotnie wymaga powtó-

rzenia w celu uzyskania lepszych rezultatów. Witreoliza jest zalecana zwłaszcza w terapii pojedynczych, centralnie ulokowanych mętów [16], w odległości powyżej 3 mm od siatkówki. Przeciwwskazania do wykonania witreolizy to: młody wiek pacjenta, jaskra, niewielkie męty położone obwodowo lub zbyt blisko siatkówki, duża ilość drobnych mętów czy aktywny proces zapalny ciała szklistego. Niewątpliwą zaletą jest wykonywanie zabiegu w warunkach ambulatoryjnych oraz stosunkowo krótki czas trwania witreolizy. Odsetek pozytywnych rezultatów sięga nawet 90%. Ryzyko ewentualnych powikłań jest stosunkowo niewielkie i związane z użyciem soczewki nagałkowej: ból oka, przejściowy wzrost ciśnienia wewnątrzgałkowego, kilkugodzinne pogorszenie widzenia, obrzęk płamki, krwotok do ciała szklistego czy odwarstwienie siatkówki [17].

Witrektomia jest zabiegiem operacyjnym wdrażanym przede wszystkim w przypadku schorzeń związanych z występowaniem dużej ilości mętów w ciele szklistym z uwagi na potencjalne ryzyko, jakie niesie ze sobą ta interwencja [18, 19].

Leczenie chirurgiczne jest wskazane, jeśli obecność zmętnień w ciele szklistym uniemożliwia diagnostykę patologicznych zmian siatkówki. Przeprowadzenie witrektomii należy rozważyć również u pacjentów zgłaszających uporczywe dolegliwości wpływające niekorzystnie na jakość życia.

Do powikłań witrektomii należą: zaćma jądrowa, podniesione ryzyko rozwoju jaskry pierwotnie otwartego kąta, przedarcie lub odwarstwienie siatkówki, krwotok do ciała szklistego oraz zapalenie wnętrza gałki ocznej.

Rezultaty zabiegu są bardzo dobre, ok. 90% pacjentów zgłasza poprawę, zmniejszenie lub ustąpienie dolegliwości. Decyzja o podjętym leczeniu powinna być podjęta wspólnie z pacjentem po rozważeniu możliwych powikłań i korzyści wynikających z zabiegu operacyjnego.

PODSUMOWANIE

Męty w ciele szklistym negatywnie wpływają na jakość życia związaną ze zdrowiem [20]. Wymagają uwagi i interwencji nie tylko z racji częstości zgłaszania problemu, ale również ze względu na poziom frustracji pacjentów [21, 22]. W praktyce okulistycznej często można spotkać osoby, dla których ten problem stanowi istotną przyczynę obniżenia komfortu widzenia. W tych przypadkach należy podejść ze zrozumieniem do pacjenta, zaproponować mu odpowiednią suplementację o udowodnionej skuteczności, a w powikłanych przypadkach – zastosować odpowiednią terapię.

Źródło rycin: wszystkie ryciny pochodzą z materiałów własnych autorów.

ADRES DO KORESPONDENCJI

Ilek. Joanna Skowronek

Klinika Chirurgii Siatkówki i Ciała Szklistego,
Samodzielny Publiczny Szpital Kliniczny nr 1 w Lublinie
20-079 Lublin, ul. Chmielna 1
e-mail: joanna.skowronek89@gmail.com

ORCID

Anna Świąch – ID – <http://orcid.org/0000-0002-2238-6966>

Piśmiennictwo

1. Webb BF, Jadon R, Schroeder MC et al. Prevalence of vitreous floaters in a community sample of smartphone users. *Int J Ophthalmol.* 2013; 6(3): 402-5.
2. Jamroz-Witkowska A, Łukasik U, Skonieczna K et al. Zmiany w ciele szklistym związane z wiekiem – patogeneza, objawy i leczenie. *Okulistyka.* 2015; 1: 11-3.
3. de Smet MD, Gad Elkareem AM, Zwinderman AH. The Vitreous, the Retinal Interface in Ocular Health and Disease. *Ophthalmologica.* 2013; 230: 165-78.
4. Kim J, Lee HJ, Park IW et al. Comparison of Floaters after Cataract Surgery with Different Viscoelastics. *Int J Med Sci.* 2018; 15(3): 223-7.
5. Ankamah E, Sebag J, Ng E et al. Vitreous antioxidants, degeneration, and vitreo-retinopathy: exploring the links. *Antioxidants.* 2020; 9: 7.
6. Kamińska A, Dudek A. Rola ciała szklistego w procesie widzenia. *Okulistyka.* 2019; 3(XXII): 48-51.
7. Ankamah E, Green-Gomez M, Roche W et al. Dietary Intervention With a Targeted Micronutrient Formulation Reduces the Visual Discomfort Associated With Vitreous Degeneration. *Transl Vis Sci Technol.* 2021; 10(12): 19.
8. Deguine V, Menasche M, Ferrari P et al. Free radical depolymerization of hyaluronan by Maillard reaction products: role in liquefaction of aging vitreous. *Int J Biol Macromol.* 1998; 22: 17-22.
9. Deguine V, Labat-Robert J, Ferrari P et al. Aging of the vitreous body. Role of glycation and free radicals. *Pathol Biol (Paris).* 1997; 45: 321-30.
10. Sulochana KN, Ramprasad S, Coral K et al. Glycation and glycoxidation studies in vitro on isolated human vitreous collagen. *Med Sci Monit.* 2003; 9(6): BR260-4.
11. Sobol M, Oseka M, Kaercher Th et al. (BON 030) The effect of oral supplementation with L-lysine, hesperidin, proanthocyanidins, vitamin C and zinc on the subjective assessment of the quality of vision in patients with vitreous floaters. *J Alzheimers Dis.* 2018; 3(64): 1034.
12. Raczyńska K, Kokot W, Krajka-Lauer J et al. Jod w leczeniu zwyrodnienia ciała szklistego. *Klin Oczna.* 2004; 3(Supplement): 518-20.
13. Winkler R. Iodine – A Potential Antioxidant and the Role of Iodine/Iodide in Health and Disease. *Nat Sci.* 2015; 7: 548-57.
14. Broadhead GK, Hong T, Chang AA. To Treat or Not to Treat: Management Options for Symptomatic Vitreous Floaters. *Asia Pac J Ophthalmol (Phila).* 2020; 9(2): 96-103.
15. Souza CE, Lima LH, Nascimento H et al. Objective assessment of YAG laser vitreolysis in patients with symptomatic vitreous floaters. *Int J Retina Vitreous.* 2020; 6: 1.
16. Brasse K, Schitz-Valckenberg S, Junemann A et al. YAG laser vitreolysis for treatment of symptomatic vitreous opacities. *Ophthalmologe.* 2019; 116(1): 73-84.
17. Sobolewski P. Witreoliza i zwyrodnienie ciała szklistego – zapobieganie, leczenie i rozpoznawanie. *Okulistyka po Dyplomie.* 2015; 1: 11-3.
18. Milston R, Madigan MC, Sebag J. Vitreous floaters: Etiology, diagnostics, and management. *Surv Ophthalmol.* 2016; 61(2): 211-27.
19. Mason JO 3rd, Neimkin MG, Mason JU 4th et al. Safety, efficacy, and quality of life following sutureless vitrectomy for symptomatic vitreous floaters. *Retina.* 2014; 34(6): 1055-61.
20. Wagle AM, Lim W-Y, Yap T-P et al. Utility values associated with vitreous floaters. *Am J Ophthalmol.* 2011; 152(1): 60-5.
21. Sebag J. Floaters and the quality of life. *Am J Ophthalmol.* 2011; 152(1): 3-4.e1.
22. Kim Y-K, Young Moon S, Mi Yim K. Psychological Distress in Patients with Symptomatic Vitreous Floaters. *J Ophthalmol.* 2017; 2017: 3191576.

Wkład autorów:

Joanna Skowronek: koncepcja pracy, zebranie piśmiennictwa, napisanie manuskryptu;
Anna Świąch: zredagowanie artykułu.

Konflikt interesów:

Nie występuje.

Finansowanie:

Nie występuje.

Etyka:

Treści przedstawione w artykule są zgodne z zasadami Deklaracji Helsińskiej, dyrektywami EU oraz ujednoliconymi wymaganiami dla czasopism biomedycznych.

Authors' contributions:

Joanna Skowronek: idea of the project, collecting the literature, preparation of the manuscript; Anna Świąch: edition of the manuscript.

Conflict of interest:

None.

Financial support:

None.

Ethics:

The content presented in the article complies with the principles of the Helsinki Declaration, EU directives and harmonized requirements for biomedical journals.