

# Jaskra złośliwa: przebieg choroby i leczenie

*Malignant glaucoma: disease course and treatment*



**Natalie Papachristoforou<sup>1</sup>, Ismael Alsubie<sup>1</sup>, Anthony Ueno<sup>1</sup>,  
Aneta Pyza<sup>1</sup>, Julia Kaczmarek<sup>1</sup>, Natalia Wolińska<sup>1</sup>, Jakub Piórek<sup>1</sup>,  
Katarzyna Sajak-Hydzik<sup>1,2</sup>, Ilona Pawlicka<sup>1,2</sup>, Agnieszka Piskorz<sup>1,2</sup>,  
Maciej Kozak<sup>1,2</sup>, Anna Maria Roszkowska<sup>1,3</sup>**

<sup>1</sup> Wydział Lekarski i Nauk o Zdrowiu, Collegium Medicum, Krakowska Akademia im. Andrzeja Frycza Modrzewskiego  
Dziekan: prof. KAAFM dr Janusz Ligęza

<sup>2</sup> Kliniczny Oddział Okulistyczny, Wojewódzki Szpital Okulistyczny w Krakowie  
Kierownik Odcinka „A”: dr n. med. Maciej Kozak

<sup>3</sup> Department of Biomedical and Dental Sciences and Morphofunctional Imaging, University of Messina, Italy  
Kierownik: prof. Sergio Baldari

## NAJWAŻNIEJSZE

Charakterystyczne dla jaskry złośliwej jest wysokie i niekontrolowane ciśnienie wewnątrzgałkowe w konsekwencji przebytych operacji wewnątrzgałkowych. Nieleczona lub nieodpowiednio leczona może prowadzić do utraty wzroku.

## HIGHLIGHTS

The defining characteristics of malignant glaucoma is the occurrence of an increased and uncontrolled intraocular pressure, as a consequence of prior intraocular surgeries. If left untreated or treated inadequately, it can lead to vision loss.

## STRESZCZENIE

Diagnoza jaskry złośliwej stanowi wyzwanie ze względu na subtelne objawy we wczesnych stadiach choroby, co sprawia, że zwiększone ciśnienie wewnątrzgałkowe i spływanie przedniej komory są kluczowymi wskaźnikami, którym często towarzyszy stan zapalny oraz obrzęk rogówki. Metody diagnostyczne, w tym biomikroskopia ultradźwiękowa i optyczna koherentna tomografia przedniego odcinka, odgrywają kluczową rolę w wizualizacji zmian anatomicznych w ciele rzęskowym i komorze przedniej. Podstawowym narzędziem diagnostycznym pozostaje klasyczne badanie lampą szczelinową, uzupełnione tonometrią. Niezbędne jest stopniowe podejście terapeutyczne, rozpoczynające się od interwencji farmakologicznych mających na celu zmniejszenie ciśnienia wewnątrzgałkowego, a następnie odbudowę komory przedniej. Terapie laserowe, takie jak irydotomia, kapsulotomia i hialidotomia przednia, leczenie laserem Nd:YAG, mogą rozwiązać problem zamknięcia kąta. W przypadkach opornych na leczenie rozważa się interwencje chirurgiczne, w tym irydo-zonulo-hialidotomię.

**Słowa kluczowe:** jaskra, jaskra złośliwa, ciśnienie wewnątrzgałkowe, nieprawidłowy przepływ cieczy wodnistej, irydo-zonulo-hialidotomia, irydo-zonulo-hialoido-witrektomia

## ABSTRACT

Diagnosis of malignant glaucoma presents a challenge due to subtle symptoms in early stages of the disease, making increased intraocular pressure a pivotal indicator, often accompanied by inflammation and corneal edema. Diagnostic modalities, including ultrasound biomicroscopy and anterior segment optical

coherence tomography, play crucial roles in visualizing anatomical changes in the ciliary body and anterior chamber. The classic slit lamp examination, complemented by tonometry, remains a fundamental diagnostic tool. A stepwise therapeutic approach is essential, beginning with pharmacological interventions aimed at intraocular pressure reduction and subsequent restoration of the anterior chamber configuration. The first stage of treatment is pharmacotherapy. Laser therapies, such as iridotomy and Nd:YAG laser treatment, address angle closure. In resistant cases, a surgical approach, such as irido-zonulo-hyaloidotomy may be considered.

**Key words:** glaucoma, malignant glaucoma, intraocular pressure, aqueous misdirection syndrome, irido-zonulo-hyaloidotomy, irido-zonulo-hyaloido-vitrectomy

## WSTĘP

W XIX w. Albrecht von Gräfe, niemiecki okulista, podjął się opisanie jaskry złośliwej [1]. Jest to rzadka choroba, która pomimo wieloletnich obserwacji wciąż wzbudza zainteresowanie w świecie okulistycznym. W schorzeniu tym obserwuje się wysokie ciśnienie wewnątrzgałkowe (CWG), a także płytką przednią komorę oka. Pacjenci, którzy przeszli operacje wewnątrzgałkowe, są narażeni na wystąpienie tej choroby. Jaskra złośliwa może prowadzić do utraty wzroku. Jednoznaczne określenie etiopatogenezy jaskry złośliwej jest bardzo trudne, dlatego też uznawana jest ona za chorobę wieloczynnikową [2].

## JASKRA

Jaskra to termin określający grupę chorób, których cechą charakterystyczną jest postępująca neuropatia nerwu wzrokowego. Komórki zwojowe siatkówki ulegają zwyrodnieniu, przez co następnie dochodzi do zmian w obrębie tarczy nerwu wzrokowego [3].

Głównym czynnikiem ryzyka wystąpienia choroby jest zbyt wysokie CWG, które uszkadza komórki zwojowe. Przyjętą normą CWG jest zakres wartości między 10 mmHg a 21 mmHg. Wyróżniamy również inne czynniki ryzyka choroby: starszy wiek, rasa czarna, dodatni wywiad rodzinny, cukrzyca, krótkowzroczność, stosowanie antykoncepcji hormonalnej, choroby sercowo-naczyniowe [4].

Wyróżniamy wiele typów jaskry, które definiowane są na podstawie przyczyn powstania oraz postępu neuropatii jaskrowej [5]. Stosuje się również podział uwzględniający kąt przesączania, a także obecność lub brak czynników wzrostu CWG i czas pojawienia się choroby [6].

## JASKRA ZŁOŚLIWA

Jaskra złośliwa, zwana również zespołem nieprawidłowego przepływu cieczy wodnistej (*aqueous misdirection syndrome*), to stosunkowo rzadka choroba, która najczęściej rozwija się kilka dni po zabiegu okulistycznym oraz jest

powikłaniem operacji wewnątrzgałkowych [7]. W szczególności dotyka osób, które zmagają się z jaskrą zamkniętego lub wąskiego kąta. Należy podkreślić, iż odnotowano, że znacząca większość pacjentów z pooperacyjną jaskrą złośliwą to chorzy rasy białej z pierwotną jaskrą zamkniętego kąta [8].

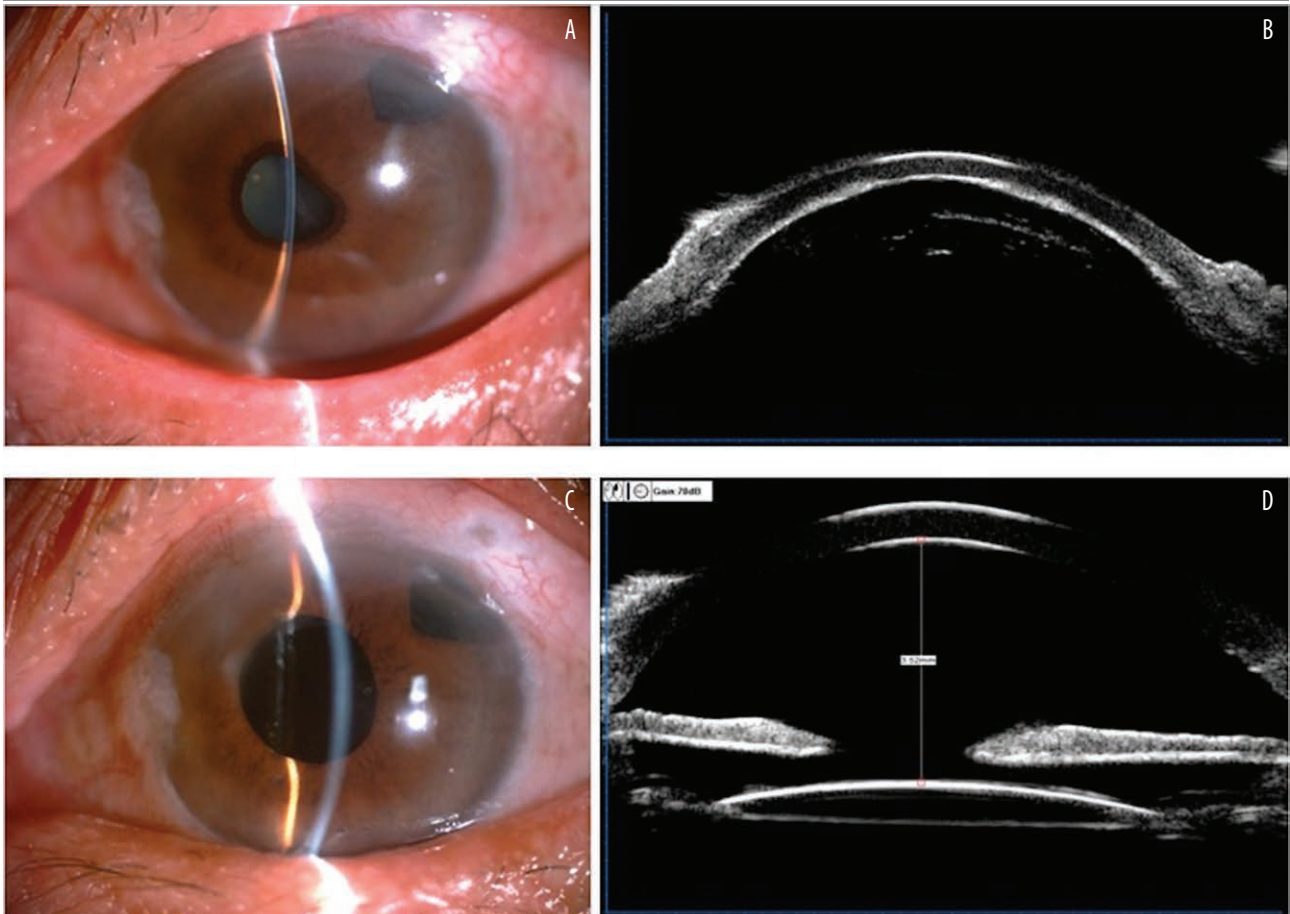
Cechami charakterystycznymi jaskry złośliwej są wzrost CWG i spłycone przednie komory (spowodowane gromadzeniem się cieczy wodnistej za ciałem rzęskowym, tylną torebką soczewki oraz przednią granicą ciała szklanego). Patomechanizm ten powoduje zablokowanie samoistnego przepływu cieczy wodnistej ku przedniej komorze, czego efektem jest zmiana położenia przepony soczewkowo-tęczówkowej lub tęczówkowo-szkliskowej ku przodowi, a także zamknięcie kąta przesączania [9, 10].

Sformułowano różne hipotezy mające jednoznacznie wyjaśnić przyczyny powstawania jaskry złośliwej. Wzięto pod uwagę czynniki takie jak błędny kierunek przepływu cieczy wodnistej czy bezpośrednie zamknięcie kąta [11]. Zabiegi, które powodują wysokie ryzyko powstania jaskry złośliwej, to m.in. trabekulektomia i inne inwazyjne zabiegi przeciwjaskrowe. Zabiegi, które uznawane są za rutynowe, takie jak operacja zaćmy, lub bardziej skomplikowane, takie jak witrektomia czy przeszczepienie rogówki, również sprzyjają wystąpieniu jaskry złośliwej. Wszystkie procedury, którym towarzyszy spłylenie komory przedniej, są zabiegami wyższego ryzyka [2].

Jaskra złośliwa to choroba mogąca stanowić dla lekarza wyzwanie, gdyż jej objawy nie są jednoznaczne, zwłaszcza w początkowym stadium. Przy braku wzrostu CWG diagnoza jest trudna do postawienia. Na początku może nastąpić poprawa widzenia do bliży, wynikająca z przesunięcia refrakcji wskutek przemieszczenia ku przodowi przepony soczewkowo-tęczówkowej. Z powodu wysokich wartości CWG, często znacznie przekraczających 21 mmHg, pacjenci zgłaszają ból gałki ocznej, a przy badaniu fizykalnym rozpoznawany jest stan zapalny oraz rozwijający się obrzęk rogówki [8].

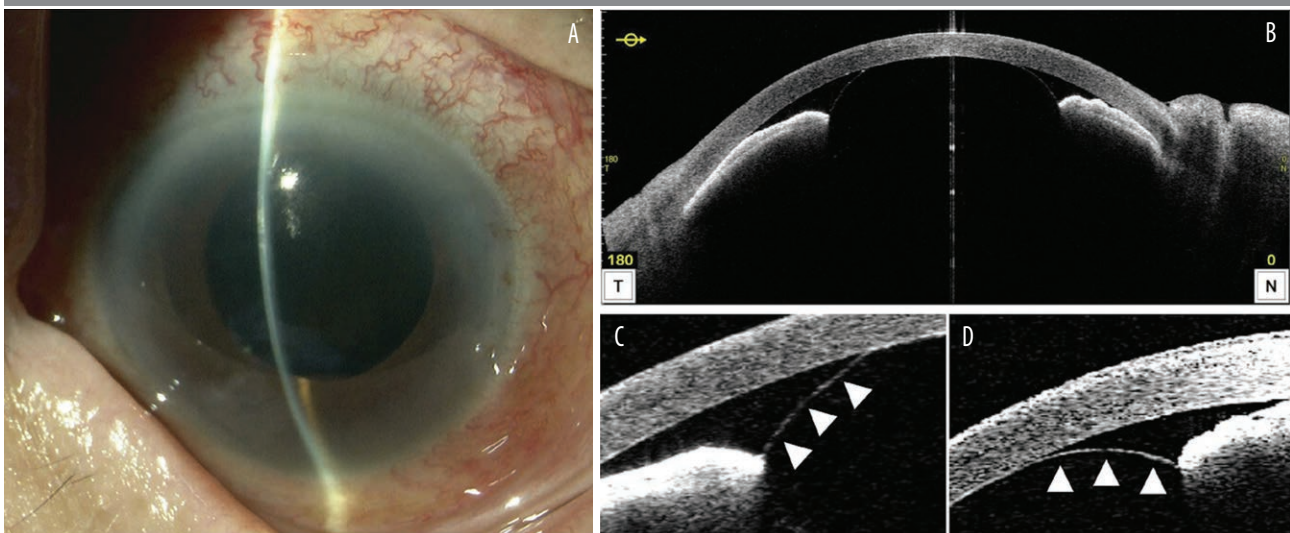
RYCINA 1

Badanie lampą szczelinową oraz biomikroskopia ultrasonograficzna (UBM) przed przeprowadzeniem (A–B) i po przeprowadzeniu (C–D) witekтомii przedniej, u pacjenta z jaskrą złośliwą [15].



RYCINA 2

Badanie przedniego odcinka oka za pomocą lampy szczelinowej (a) oraz optycznej koherentnej tomografii (AS-OCT) (B–D) prawego oka (OD) 10 dni po całkowitej ekstrakcji zaćmy. Pomimo braku soczewki i torebki soczewki, widoczne są płytka komora przednia oraz zamknięty kąt (A, B) [16].



Bardzo częstymi objawami są zaczerwienienie oka oraz wtórne znaczne pogorszenie widzenia, które stają się zauważalne po pewnym czasie od rozwinięcia się choroby (po wstępnej miopizacji z poprawą widzenia bliskiego). W zależności od CWG niektórzy chorzy zmagają się także z nudnościami i wymiotami [9].

## DIAGNOSTYKA

Najlepszym badaniem w rozpoznaniu jaskry złośliwej jest biomikroskopia ultradźwiękowa (UBM) (ryc. 1). Metoda ta umożliwia zobrazowanie przedniej rotacji zachodzącej w ciele rzęskowym wraz z przesunięciem przepony soczewkowo-tęczówkowej, która odpowiada za przemieszczenie się soczewki i zamknięcie kąta przesączania [12].

Nową metodą używaną w diagnostyce jaskry złośliwej jest optyczna koherentna tomografia przedniego odcinka oka (AS-OCT, *anterior segment optical coherence tomography*). Przy użyciu aparatury OCT możliwa jest ocena przedniej komory oka. Jest to metoda diagnostyczna podobna do UBM, lecz nie daje gwarancji wysokiej rozdzielczości ani widoczności poszczególnych zmian patologicznych zachodzących za tęczówką [13] (ryc. 2).

Podstawową metodą diagnostyczną we wstępnym rozpoznaniu jaskry złośliwej pozostaje badanie za pomocą lampy szczelinowej. Daje się w nim zauważyć wyraźne spłylenie centralnej i obwodowej komory przedniej oka. Należy uzupełnić je o wykonanie tonometrii [14].

## LECZENIE

Leczenie powinno dążyć głównie do obniżenia na początku ciśnienia śródgałkowego, a następnie do przywrócenia prawidłowej konfiguracji komory przedniej oka. Postępowanie dąży do powrotu anatomicznego przepływu cieczy wodnistej z tylnej do przedniej komory oka [2].

Postępowanie rozpoczyna się od interwencji farmakologicznych, a w przypadku ich niepowodzenia stopniowo wdrażane jest leczenie laserowe i chirurgiczne [2, 8, 10]. Terapia farmakologiczna ma na celu normalizację i stabilizację CWG, aby zapobiec uszkodzeniu nerwu wzrokowego. Zazwyczaj leczenie to przeprowadza się 3–5 dni przed ewentualnymi dalszymi interwencjami chirurgicznymi [3, 9, 14]. Włączenie leków wykazuje skuteczność w ciągu pierwszych 5 dni od rozpoczęcia terapii i daje pozytywne rezultaty w 50% przypadków [13]. Dane te pokrywają się z danymi z wcześniejszej pracy Simmonsa, który podał, że 50% pacjentów odpowiednio reaguje na samo leczenie farmakologiczne [17].

Farmakoterapia obejmuje miejscowe lub ogólnoustrojowe podawanie  $\beta$ -blokerów, inhibitorów anhidrazy węglanowej (np. acetazolamidu) i  $\alpha$ -agonistów w celu zmniejszenia wytwarzania cieczy wodnistej. Leki cykloplegiczne, takie jak atropina lub fenylefryna, pogłębiają komorę przednią

i przesuwają przeponę soczewkowo-tęczówkową do tyłu, ułatwiając w ten sposób przepływ cieczy wodnistej [2, 8, 10, 13]. W celu zmniejszenia stanu zapalnego można zastosować glikokortykosteroidy, natomiast środki osmotyczne (np. mannitol, glicerol) usuwają nadmiar płynu z ciała szklistego [2, 8].

Jeśli konieczna jest dalsza interwencja, to kolejną metodą terapeutyczną jest terapia laserowa. Irydotomia lub irydo-plastyka obwodowa laserem argonowym używane są do otwarcia kąta komory przedniej [3, 18].

Zastosowanie lasera Nd:YAG umożliwia kapsulotomię z hialidotomią i irydotomią w oczach z afakią lub pseudofakią. W przypadkach, gdy irydotomia została już wcześniej wykonana, można ją pominąć. Zabieg polega na przywróceniu przepływu z tylnej komory oka do przedniej poprzez zniszczenie przedniej powierzchni ciała szklistego. Jednak ta technika nie jest zalecana w przypadku oczu fakijnych ze względu na duże ryzyko uszkodzenia soczewki [2]. Leczenie laserem Nd:YAG ma wysoką skuteczność w utrzymaniu prawidłowego przepływu cieczy wodnistej po procedurach chirurgicznych w celu zapobiegania nawrotom jaskry złośliwej lub ich leczenia [7, 13].

Jedną z pierwotnych, stosowanych śródzabiegowo procedur wykonywanych podczas pojawienia się cech jaskry złośliwej jest aspiracja cieczy wodnistej z ciała szklistego (zabieg Chandlera). Jednak sama ta procedura nie zapewnia odpowiedniego przepływu między tylnym a przednim odcinkiem oka, w związku z czym pozostawia nierozwiązany problem gromadzenia się płynu w ciele szklistym [2]. Żeby zapewnić płynną cyrkulację między tylną i przednią komorą oka, wymagane jest dodatkowe leczenie.

Witrektomia bez zastosowania innych technik terapeutycznych ma niski poziom skuteczności w przypadku oczu zarówno fakijnych, jak i bezsoczewkowych czy pseudofakijnych. Jednakże połączenie witrektomii przez płaską część (PPV, *pars plana vitrectomy*) z irydektomią, kapsulektomią i zonulektomią znacząco zwiększa odsetek powodzeń. W przypadku oczu fakijnych zaleca się jednoczesną fakoemulsyfikację, by uzyskać lepsze rokowanie terapeutyczne [2]. Zoptymalizowane podejście do leczenia obejmuje zastosowanie PPV wraz z fakoemulsyfikacją, w połączeniu z irydo-zonulo-hialoidektomią w celu uzyskania optymalnych wyników leczenia [14]. Odnotowano, iż częściowe PPV z wycięciem torebki soczewki obwodowej jest skuteczną strategią leczenia, chociaż często wymaga miejscowego leczenia przeciwjaskrowego w celu zapewnienia skutecznej długoterminowej kontroli ciśnienia [3].

Pacjenci, u których jaskra złośliwa wystąpiła po operacji zaćmy, są narażeni na zwiększone ryzyko rozwoju tej choroby w drugim oku. W związku z tym niektórzy autorzy zalecają irydotomię/irydektomię lub profilaktyczną przednią witrektomię jednocześnie z planową fakoemulsyfikacją u osób planowanych do operacji zaćmy [2, 3, 8, 9].

Po normalizacji CWG w następstwie przeprowadzonej operacji leczenie farmakologiczne może być stopniowo wycofywane. Jednakże u niektórych pacjentów farmakoterapia może być konieczna na czas nieokreślony lub w zależności od wcześniej przeprowadzonych interwencji. Niekiedy może być konieczny dodatkowy zabieg chirurgiczny [13].

### Irydo-zonulo-hialidotomia

Irydo-zonulo-hialidotomia w połączeniu z witrektomią stanowi alternatywę terapeutyczną w przypadkach odpornej na leczenie jaskry złośliwej, charakteryzującej się niekontrolowanym CWG pomimo konwencjonalnych metod leczenia, takich jak farmakoterapia, leczenie laserowe i zabieg Chandlera – technika polegająca na aspiracji płynu z komory ciała szklatego za pomocą igły [19, 20]. W przypadkach nawracającego podwyższonego CWG utworzone połączenie między tylnym a przednim segmentem oka może być niewystarczające, przez co wymagane jest jego ponowne udrożnienie i przywrócenie komunikacji ciągłej [21].

W celu odtworzenia komory przedniej oka w pierwszej kolejności wykonuje się paracentezę wraz z aplikacją środka wiskoelastycznego. Wówczas wprowadzane są porty boczne, by przeprowadzić witrektomię. Z dostępu przedniego, za pomocą witrektomu, wykonywana jest irydektomia. Następnie przez dostęp pars plana wykonywana jest hialidotomia, zonulektomia oraz tylna kapsulotomia pod kontrolą otwartej irydektomii. Zwieńczeniem operacji jest kompleksowa witrektomia podstawy ciała szklatego, która ma na celu pogłębienie komory przedniej [20].

Odsetek nawrotów w przypadku samej terapii zachowawczej, terapii laserowej lub witrektomii waha się między 66% a 100%. Natomiast przy połączeniu irydektomii, kapsulek-

tomii i zonulektomii z witrektomią z dostępu pars plana skuteczność była znacznie większa [22]. Istnieją szczegółowe opisy zastosowania irydo-zonulo-hialoido-witrektomii w oczach pseudofakijnych [20, 21] oraz łączenia tej metody z fakoemulsyfikacją [22].

Obecnie istnieje ograniczona ilość literatury na temat jaskry złośliwej. Konieczne są dalsze badania w celu ustalenia kompleksowych wytycznych dotyczących postępowania we wspomnianej chorobie. Mimo to irydo-zonulo-hialoido-witrektomia okazała się wysoce skuteczną metodą leczenia w podgrupie przypadków, mającą znaczny potencjał do przyszłego zastosowania.

### PODSUMOWANIE

Jaskra złośliwa jest stanem nagłym w okulistyce, stwarzającym duże ryzyko nieodwracalnej utraty wzroku, jeśli leczenie nie zostanie wdrożone w odpowiednim czasie. Na chorobę tę wpływają różne czynniki. Najczęściej ujawnia się ona u osób dotkniętych jaskrą oraz po zabiegach, takich jak operacje przeciwjaskrowe i inne zabiegi wewnątrzgałkowe. Podstawowym celem terapeutycznym jest farmakologiczne obniżenie CWG, aby zapobiec uszkodzeniom nerwu wzrokowego, poprzez podawanie leków miejscowych i ogólnoustrojowych. Natomiast interwencje laserowe oraz chirurgiczne mają na celu usunięcie przyczyny blokady cieczy wodnistej. Niektórzy autorzy opowiadają się za leczeniem zapobiegawczym u pacjentów z grupy wysokiego ryzyka rozwoju jaskry złośliwej. W przypadku ciągłych nawrotów choroby irydo-zonulo-hialoido-witrektomia ma wysoką skuteczność w przywracaniu drożności między tylną a przednią komorą oka.

*Figures: from the authors' own materials.*

#### ADRES DO KORESPONDENCJI stud. med. Natalie Papachristoforu

Wydział Lekarski i Nauk o Zdrowiu, Collegium Medicum,  
Krakowska Akademia im. Andrzeja Frycza Modrzewskiego  
30-705 Kraków, ul. Gustawa Herlinga-Grudzińskiego 1  
e-mail: natalienicole120@gmail.com

#### ORCID

Natalie Papachristoforu – ID – <http://orcid.org/0009-0006-8417-3794>  
Ismael Alsoubie – ID – <http://orcid.org/0000-0002-0974-3025>  
Anthony Ueno – ID – <http://orcid.org/0009-0008-6946-4096>  
Aneta Pyza – ID – <http://orcid.org/0009-0000-5318-1368>  
Julia Kaczmarek – ID – <http://orcid.org/0009-0001-2268-6547>  
Natalia Wolińska – ID – <http://orcid.org/0000-0003-0975-9163>  
Jakub Piórek – ID – <http://orcid.org/0009-0001-4744-1933>  
Katarzyna Sajak-Hydzik – ID – <http://orcid.org/0000-0002-1973-2717>  
Ilona Pawlicka – ID – <http://orcid.org/0000-0003-1556-7678>  
Agnieszka Piskorz – ID – <http://orcid.org/0000-0003-4553-0497>  
Maciej Kozak – ID – <http://orcid.org/0000-0001-7993-2588>  
Anna Maria Roszkowska – ID – <http://orcid.org/0000-0002-8083-3437>

## Piśmiennictwo

1. von Graefe A. Beiträge zur Pathologie und Therapie des Glaucoms. *Archiv für Ophthalmologie*. 1869; 15: 108-252.
2. Pożarowska D. Malignant Glaucoma: new views on its etiopathogenesis and management, *OphthaTherapy*. 2019; 6(3): 160-7.
3. Weinreb RN, Aung T, Medeiros FA. The pathophysiology and treatment of glaucoma: a review. *JAMA*. 2014; 311(18): 1901-11. <http://doi.org/10.1001/jama.2014.3192>.
4. Nizankowska H. *Okulistyka. Podstawy kliniczne*. PZWL, Warszawa 2007.
5. Szczeklik A. *Interna Szczeklika. Medycyna Praktyczna*, 2023.
6. Gupta D, Chen PP. Glaucoma. *Am Fam Physician*. 2016; 93(8): 668-74.
7. Rękas M, Krix-Jachym K, Żarnowski T. Evaluation of the Effectiveness of Surgical Treatment of Malignant Glaucoma in Pseudophakic Eyes through Partial PPV with Establishment of Communication between the Anterior Chamber and the Vitreous Cavity. *J Ophthalmol*. 2015; 2015: 873124. <http://doi.org/10.1155/2015/873124>.
8. Shahid H, Salmon JF. Malignant glaucoma: a review of the modern literature. *J Ophthalmol*. 2012; 2012: 852659. <http://doi.org/10.1155/2012/852659>.
9. Foreman-Larkin J, Netland PA, Salim S. Clinical Management of Malignant Glaucoma. *J Ophthalmol*. 2015; 2015: 283707. <http://doi.org/10.1155/2015/283707>.
10. Kahook Y, Noecker RJ. How do you diagnose and treat malignant glaucoma, *Glaucoma Today*. 2006; November/December: 40-42.
11. Krix-Jachym K, Żarnowski T, Rękas M. Risk Factors of Malignant Glaucoma Occurrence after Glaucoma Surgery. *J Ophthalmol*. 2017; 2017: 9616738. <http://doi.org/10.1155/2017/9616738>.
12. Park M, Unigame K, Kiryu J et al. Management of a patient with pseudophakic malignant glaucoma; role of ultrasound biomicroscopy. *Br J Ophthalmol*. 1996; 80(7): 676-7. <http://doi.org/10.1136/bjo.80.7.676>.
13. Dorairaj S, Chan I, Teng CC. Diagnosis and Management of Malignant Glaucoma. *EyeNet Magazine*. 2010; April.
14. Fekih O, Zgolli HM, Mabrouk S et al. Malignant glaucoma management: literature review. *Tunis Med*. 2019; 97(8-9): 945-9.
15. Liu X, Hu Y, Yang T et al. Impact of improved minimally invasive anterior vitrectomy on the prognosis of patients with malignant glaucoma. *BMC Ophthalmology*. 2024; 24(1). <https://doi.org/10.1186/s12886-024-03310-2>.
16. Kono M, Ishida A, Ichioka, S et al. APHAKIC pupillary block by an intact anterior vitreous membrane after total lens extraction by phacoemulsification. *Case Reports in Ophthalmology*. 2021; 12(3): 882-8. <https://doi.org/10.1159/000520176>.
17. Simmons RJ. Malignant glaucoma. *Br J Ophthalmol*. 1972; 56(3): 263-72. <http://doi.org/10.1136/bjo.56.3.263>.
18. Wright C, Tawfik MA, Waisbourd M et al. Primary angle-closure glaucoma: an update. *Acta Ophthalmol*. 2016; 94(3): 217-25. <http://doi.org/10.1111/aos.12784>.
19. Ruben ST, Tsai J, Hitchings RA. Malignant glaucoma and its management. *Brit J Ophthalmol*. 1997; 81: 163-7.
20. Chew RP, Irwan Chong A, Zamli AH et al. Successful Management of Malignant Glaucoma With Irido-Zonulo-Hyaloidotomy and Complete Pars Plana Vitrectomy. *Cureus*. 2022; 14(1): e21679. <http://doi.org/10.7759/cureus.21679>.
21. Tosi R, Kilian R, Rizzo C et al. A case of bilateral pseudophakic malignant glaucoma treated with a new variant of irido-zonulo-hyaloid-vitrectomy. *Am J Ophthalmol Case Rep*. 2022; 28: 101719. <http://doi.org/10.1016/j.ajoc.2022.101719>.
22. Debrouwere V, Stalmans P, Van Calster J et al. Outcomes of different management options for malignant glaucoma: a retrospective study. *Graefes Arch Clin Exp Ophthalmol*. 2012; 250(1): 131-41. <http://doi.org/10.1007/s00417-011-1763-0>.

### Wkład autorów:

Wszyscy autorzy mają taki sam wkład w opracowanie idei i konstrukcji artykułu.

### Konflikt interesów:

Brak.

### Finansowanie:

Brak.

### Etyka:

Treści przedstawione w artykule są zgodne z zasadami Deklaracji Helsińskiej, dyrektywami EU oraz ujednoliconymi wymaganiami dla czasopism biomedycznych.

### Authors' contributions:

All authors have equal contribution to the paper.

### Conflict of interest:

None.

### Financial support:

None.

### Ethics:

The content presented in the article complies with the principles of the Helsinki Declaration, EU directives and harmonized requirements for biomedical journals.