

Stożek tylny soczewki – wyniki leczenia chirurgicznego u dzieci

Posterior lenticonus – the results of surgical treatment in children

Marek E. Prost

Klinika Okulistyczna, Wojskowy Instytut Medycyny Lotniczej w Warszawie

Kierownik: prof. dr hab. n. med. Marek E. Prost

Centrum Okulistyki Dziecięcej w Warszawie

Kierownik: prof. dr hab. n. med. Marek E. Prost



NAJWAŻNIEJSZE

Usunięcie soczewki z wszczepieniem wieloogniskowych soczewek wewnątrzgałkowych jest metodą zapewniającą dobre wyniki czynnościowe u operowanych dzieci.

HIGHLIGHTS

Aspiration of the lens with a multifocal IOL implantation is a method that provide good functional outcomes in operated children.

STRESZCZENIE

Cel: Omówienie wyników leczenia chirurgicznego stożka tylnego soczewki z wszczepieniem wieloogniskowych soczewek wewnątrzgałkowych u dzieci.

Materiał i metoda: Operację usunięcia soczewki z wszczepieniem wieloogniskowej soczewki wewnątrzgałkowej wykonano u 22 dzieci w wieku 1–10 lat. Przed operacją i w trakcie 2–5-letnich obserwacji oceniano przedni i tylny odcinek oczu, ostrość wzroku, widzenie obuoczne i ciśnienie śródgałkowe.

Wyniki: Ostrość wzroku przed operacją wynosiła średnio 0,05–0,1. Po operacji wahała się od 0,1 do 1,0 i w dużym stopniu zależała od prowadzonego leczenia niedowidzenia. Ostrość wzroku powyżej 0,3 stwierdzono u 81,8% operowanych. Obserwowano znaczną poprawę widzenia obuocznego w porównaniu z okresem przedoperacyjnym. W 1 przypadku musiano powtórnie operować dziecko z powodu przemieszczenia się soczewki wewnątrzgałkowej. Nie stwierdzono przypadków jaskry w operowanej grupie dzieci.

Wnioski: Usunięcie soczewki z wszczepieniem wieloogniskowych soczewek wewnątrzgałkowych to metoda zapewniająca dobre wyniki czynnościowe u operowanych dzieci. Technika zabiegów jest jednak trudniejsza niż w przypadku zaćmy wrodzonej z powodu cienkiej i słabej tylnej torebki soczewki i występowania w niej otworów przed operacją.

Słowa kluczowe: stożek tylny soczewki, leczenie chirurgiczne, dzieci

ABSTRACT

Aim: To present the results of surgical treatment of the posterior lenticonus with implantation of multifocal IOLs in children.

Material and method: Lens aspiration with a multifocal IOL implantation was performed in 22 children aged 1–10 years. Before and during the 2–5-year follow-up, the anterior and posterior eye segment, visual acuity, binocular vision and intraocular pressure were evaluated.

Results: The visual acuity before surgery was ranged from 0.05 to 0.1. After the operation, it improved from 0.1 to 1.0 and depended mainly on the effectiveness of amblyopia treatment. Visual acuity better than 0.3 was found in 81.8% of operated patients. There was a significant improvement in binocular vision in comparison to the preoperative period. In 1 case, the child had to be reoperated due to the IOL dislocation. There were no glaucoma cases in the operated group of children.

Conclusions: Lens aspiration with a multifocal IOL implantation is a method that provide good functional outcomes in operated children. However, the technique of surgery treatment is more difficult than in the patients with congenital cataract due to the very thin and weak posterior lens capsule and occurrence pre-operative capsule tearings.

Key words: posterior lenticonus, surgical treatment, children

Stożek tylny soczewki został po raz pierwszy opisany w 1888 r. przez niemieckiego okulistę Meyera [1]. To rzadkie schorzenie, występujące u 1 osoby na 100 tys. [2]. Zazwyczaj stwierdza się je sporadycznie w jednym z oczu, rzadziej w obu, i rozpoznawane jest najczęściej między 2. a 7. r.ż. Czasami stożek tylny soczewki może występować rodzinie, dziedzicząc się w sposób autosomalny dominujący lub sprzężony z chromosomem X [3, 4]. Obuoczne występowanie stożka przemawia za dziedziczeniem autosomalnym dominującym [5].

Większość przypadków stożka rogówki występuje jako izolowana zmiana. Rzadziej może on towarzyszyć niektórym chorobom zarówno gałki ocznej, jak i ogólnym (tab. 1) [5, 7, 13]. W przebiegu zespołu Alporta najczęściej występuje stożek przedni soczewki.

TABELA 1

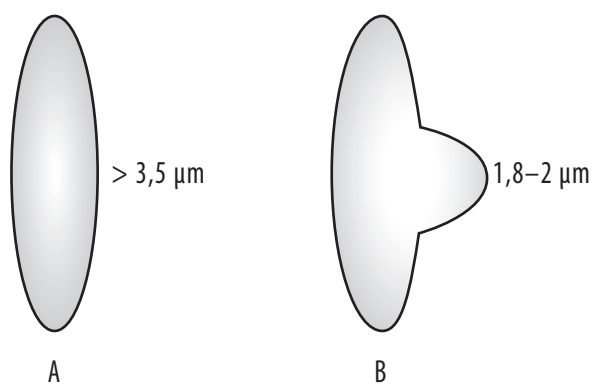
Choroby gałki ocznej i ogólne, w przebiegu których może występować stożek soczewki.

1. *Microphthalmos*
2. *Microcornea*
3. Stożek rogówki
4. Anomalie kąta komory przedniej
5. Zespół PFV
6. Wrodzone ubytki soczewki, tęczówki i naczyniówki
7. Zespół kwiatu powoju
8. Zespół STD
9. Zespół Alporta (najczęściej stożek przedni). Inne objawy okulistyczne tego zespołu to: zaćma, zwyrodnienie barwnikowe siatkówki, dystrofia polimorficzna tylna rogówki (PPCD, *posterior polymorphous corneal dystrophy*), obwódka młodzieńcza rogówki
10. Zespół oczno-mózgowo-nerkowy (Lowe'a)

Przyczynami stożka tylnego soczewki są wrodzona słabość i ścięczenie tylnej torebki soczewki. Prawidłowo u człowieka grubość torebki soczewki w tylnym jej biegunie powinna wynosić powyżej $3,5 \mu\text{m}$ [6]. W przypadku stożka grubość torebki w tym miejscu wynosi $1,83\text{--}2,0 \mu\text{m}$ [7, 8] (ryc. 1).

RYCINA 1

Grubość torebki tylnej w tylnym biegunie w prawidłowej soczewce (A) i w oku ze stożkiem tylnym soczewki (B).

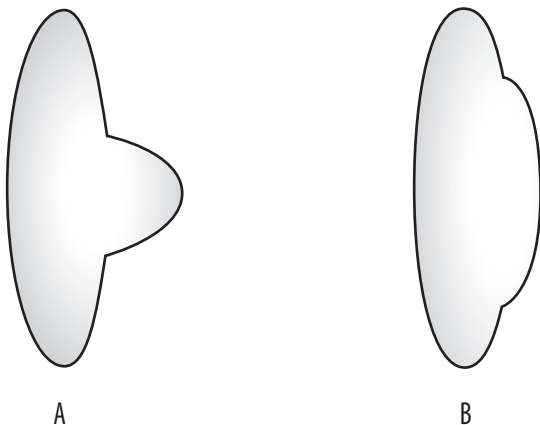


Istnieją 2 postacie tej choroby: stożek soczewki (*lenticonus*) i *lentiglobus* (brak polskiego odpowiednika tej nazwy). W pierwszej z nich obserwuje się stożkowe uwypuklenie torebki tylnej i mas soczewkowych w tylnym biegunie.

W *lentiglobus* wypuklenie soczewki obejmuje większość tylnej powierzchni soczewki i ma kształt półokrągły (ryc. 2 i 3).

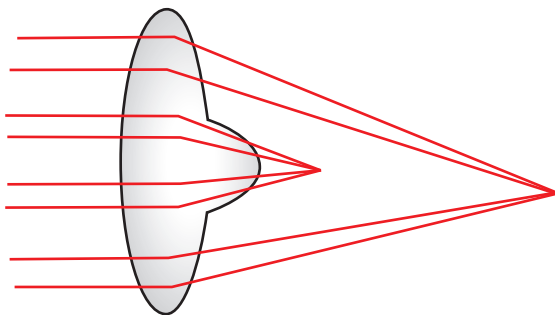
RYCINA 2

Schemat zmian morfologicznych tylnego bieguna soczewki w stożku tylnym soczewki (A) i w *lentiglobus* (B). W przeciwieństwie do stożka w *lentiglobus* widoczne jest duże, półokrągłe wypuklenie na dużym obszarze tylnej powierzchni soczewki.



RYCINA 3

Przebieg promieni świetlnych w soczewce ze stożkiem tylnym soczewki. Widoczne odmienne długości ogniskowania promieni świetlnych centralnych i obwodowych części soczewki, powodujące dużą krótkowzroczność części soczewki ze stożkiem.

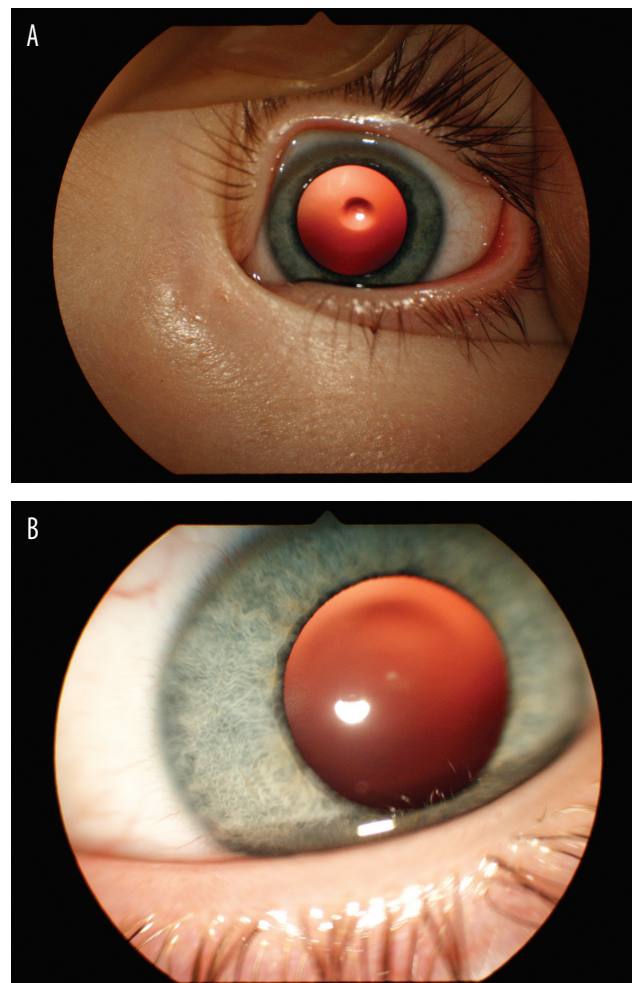


Większość objawów klinicznych wynika z zaburzeń optycznych spowodowanych przez stożek. Wypuklenie w tylnym biegunie jest bowiem jakby drugą silną soczewką plusową, „nałożoną” na tylną powierzchnię soczewki. Powoduje to dużą krótkowzroczność tego oka (zazwyczaj ok. -10,0 D) (ryc. 3), czemu towarzyszy duży astygmatyzm (często nieregularny), ponieważ wypuklenie soczewki ma kształt

nieregularny spowodowany różnym stopniem ścięczenia tylnej torebki w obrębie stożka. Obwodowe części soczewki mają natomiast małe wady (jest to możliwe do zbadania po rozszerzeniu źrenicy za pomocą ręcznych autorefraktometrów). Wada wzroku jest bardzo trudna do korekcji, zarówno z zastosowaniem szkieł okularowych, jak i soczewek kontaktowych. Dlatego też u dzieci ze stożkiem tylnym soczewki często rozwijają się: niedowidzenie, zez, brak centralnej fiksacji i zaburzenia rozwoju widzenia obuocznego. Badaniem okulistycznym stożek soczewki można wykryć w czasie oglądania soczewki w świetle odbitym z dna oka. W tylnym biegunie widoczny jest wtedy tzw. objaw kropli oleju (ryc. 4A i 5). Jest on spowodowany dużymi różnicami w refrakcji centralnej i obwodowych części soczewki. Stożek jest również dobrze widoczny w trakcie badania w wąskiej szczelinie w lampie szczelinowej (ryc. 6).

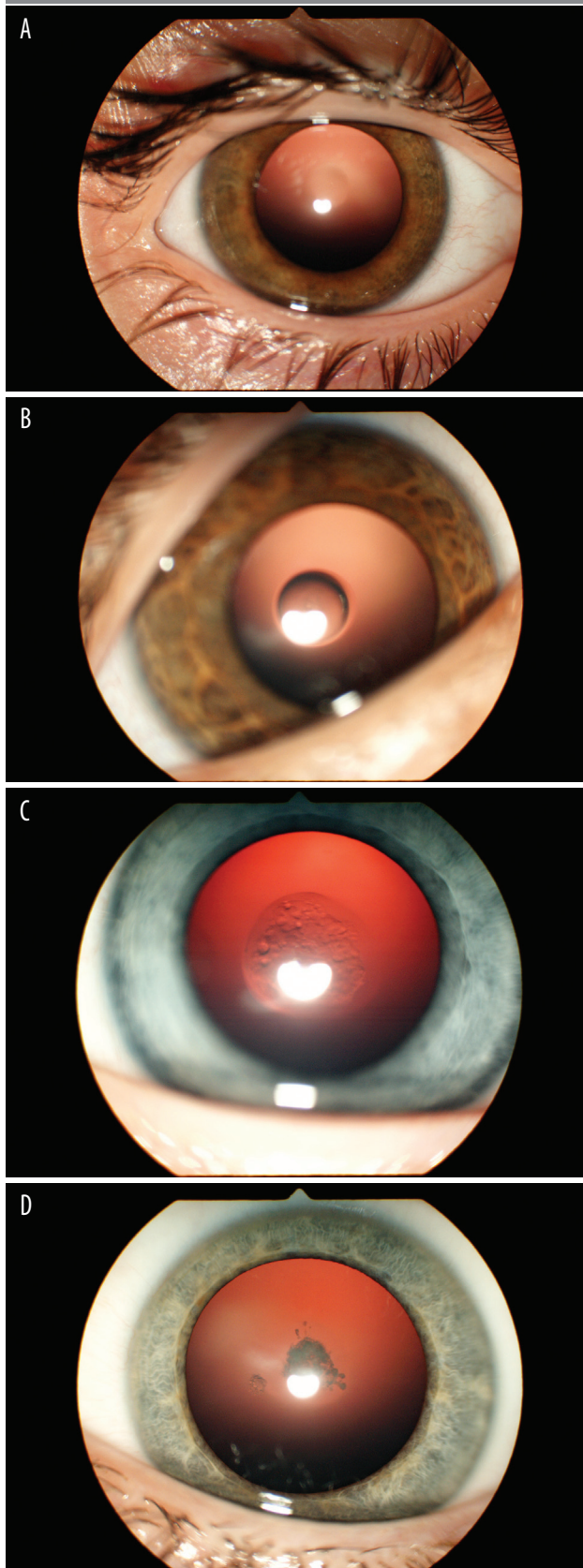
RYCINA 4

Obraz kliniczny stożka tylnego soczewki (A) i *lentiglobus* (B). W czasie badania soczewki w retroiluminacji w stożku widoczny jest wyraźny objaw kropli oleju, w *lentiglobus* tylne wypuklenie jest trudniejsze do zobaczenia.



RYCINA 5

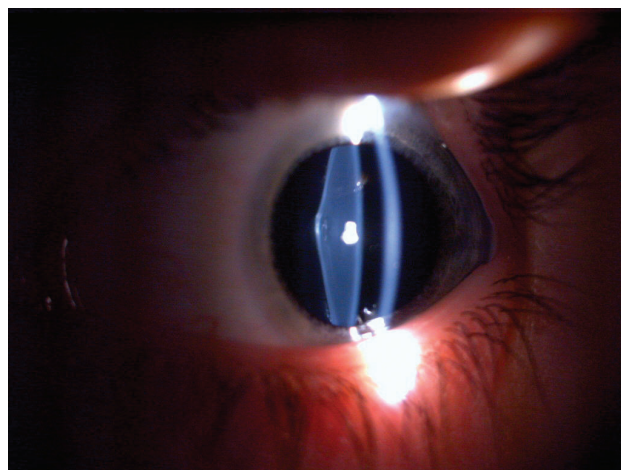
Progresja zmian w stożku tylnym soczewki od słabo widocznego objawu kropli oleju do zmętnień w obrębie tylnego bieguna soczewki.



Stożek tylny soczewki to zmiana wykazująca progresję wraz z wiekiem. Początkowo jest on słabo widoczny. Z biegiem lat ulega coraz większemu uwypukleniu i w obrębie tylnych mas korowych zaczynają rozwijać się postępujące zmętnienia [2] (ryc. 6). U części pacjentów może się rozwinąć nawet całkowite zmętnienie soczewki.

RYCINA 6

Badanie w lampie szczelinowej. Widoczny wyraźny stożkowy kształt tylnego bieguna soczewki w szczelinie światła.



Torebka w obrębie stożka jest tak cienka, że czasami może dojść do powstania w niej otworów. W badaniu w lampie szczelinowej obserwuje się wtedy przemieszczone do ciała szklanego masy soczewkowe (tzw. objaw rybiego ogona) [9]. Masy te są również widoczne w badaniu USG w prezentacji B [5].

W biometrii soczewka ze stożkiem jest wyraźnie grubsza (powyżej 6 mm), podczas gdy w zdrowych oczach u dzieci ma ona grubość 3,5–3,6 mm [10].

Leczenie zachowawcze stożka tylnego rogówki u dzieci polega na korekcji wady, rozszerzaniu źrenicy (aby pacjent mógł widzieć przez obwodowe, prawidłowe części soczewki, konieczne jest wtedy zapisanie okularów dwuogniskowych) oraz zasłanianiu oka zdrowego. U pacjentów po 8. r.ż. możliwe jest wyłącznie wyrównanie istniejącej wady wzroku. Uważa się jednak, że wyniki długoterminowe leczenia zachowawczego są niezadowalające i lepszą alternatywą jest leczenie operacyjne [2, 7, 11, 12]. Polega ono na usunięciu soczewki i wszczępieniu sztucznej soczewki z następową rehabilitacją widzenia do 8. r.ż.

Celem niniejszej pracy jest omówienie wyników leczenia chirurgicznego stożka tylnego soczewki z wszczępieniem wieloogniskowych soczewek wewnątrzgałkowych u dzieci.

MATERIAŁ I METODYKA

Stożek tylny soczewki zdiagnozowano u 22 dzieci w wieku 1–10 lat. U 2 z nich stwierdzono tylny *lentiglobus*. Dzieci te zostały zakwalifikowane do leczenia operacyjnego ze względu na słabą ostrość wzroku i/lub występowanie zezów lub brak fiksacji centralnej. U wszystkich tych pacjentów wykonano operację usunięcia soczewki z wszczepieniem wieloogniskowej soczewki wewnątrzgałkowej. Przed operacją i w trakcie 2–5-letnich obserwacji oceniano przedni i tylny odcinek oczu, ostrość wzroku (w korekcji i przy prawidłowej szerokości źrenicy), widzenie obuoczne i ciśnienie śródgałkowe.

Bardzo cienka tylna torebka w tylnym biegunie soczewki, duże ryzyko jej pęknięcia w trakcie zabiegu oraz możliwość obecności w niej otworów przed operacją były powodem modyfikacji techniki operacyjnej u tych pacjentów. Po wykonaniu kapsuloreksji nie przeprowadzano u nich hydrodyssekcji, aby nie doszło do pęknięcia torebki w tylnym biegunie. Bardzo ostrożnie usuwano również masy soczewkowe i w trakcie tej części zabiegu podawano parokrotnie hialuronian sodu przed torebką tylną w celu jej stabilizacji. Zabieg wykonywano z zastosowaniem niskich wartości przepływu oraz podciśnienia w komorze przedniej. Po usunięciu mas wszczepiano soczewkę wewnątrzgałkową do jej torebki i następnie wykonywano tylną kapsulektomię i przednią witrektomię poprzez *pars plana*.

U wszystkich operowanych pacjentów wszczepiano wieloogniskową soczewkę wewnątrzgałkową Lentis Mplus MF30 firmy Oculentis.

WYNIKI

Ostrość wzroku przed operacją można było zbadać u 14 dzieci i wynosiła ona 0,05–0,1. U żadnego z nich nie stwierdzono widzenia obuocznego w testach Wortha i TNO.

Soczewkę wewnątrzgałkową udało się wszczepić u wszystkich 22 operowanych dzieci. W trakcie zabiegu obserwowano bardzo dużą ruchomość (falowanie) tylnej torebki na obszarze stożka. U 5 dzieci stwierdzono otwory w tylnej torebce.

U 14 dzieci, u których można było zbadać widzenie przed operacją, ostrość wzroku pod koniec 2–5-letniej obserwacji po operacji wahała się od 0,1 do 1,0 (z korekcją) (tab. 2). U 8 z nich (57,1% operowanych) była ona większa niż 0,5, natomiast u 2 operowanych (14,3% z 14 dzieci) nie uzyskano poprawy widzenia.

TABELA 2

Poprawa ostrości wzroku u operowanych dzieci pod koniec 2–5-letniej obserwacji w porównaniu z ostrością przed operacją (wyniki u 14 dzieci, u których można było zbadać widzenie przed operacją).

Stopień poprawy ostrości wzroku	Odsetek operowanych dzieci
0,6–0,9	42,8%
0,4–0,5	28,6%
0,1–0,3	14,3%
brak poprawy	14,3%

U 85,7% operowanych uzyskano poprawę ostrości widzenia już po miesiącu od operacji. Dalsza poprawa w dużym stopniu zależała od tego, czy leczenie niedowidzenia było prowadzone prawidłowo (tab. 3).

TABELA 3

Poprawa ostrości wzroku u operowanych dzieci pod koniec 2–5-letniej obserwacji w porównaniu z ostrością po miesiącu od operacji (wyniki u 14 dzieci, u których można było zbadać widzenie przed operacją).

Stopień poprawy ostrości wzroku	Odsetek operowanych dzieci
0,4–0,7	42,8%
0,2–0,3	14,3%
0,1	28,6%
brak poprawy	14,3%

Pod koniec 2–5-letniej obserwacji po operacji ostrość wzroku można było zbadać już u wszystkich operowanych dzieci (tab. 4). Ostrość wzroku powyżej 0,3 (a więc taką, która pozwala np. na normalną pracę wzrokową w szkole powszechnej przy założeniu, że dziecko będzie się posługiwało tylko okiem ze stożkiem soczewki) stwierdzono u 81,8% operowanych.

Test Wortha można było wykonać pod koniec 2–5-letniej obserwacji u wszystkich 22 operowanych i był on prawidłowy u 20 z nich (91,0%). W teście TNO stereoskopię o zakresie 120” stwierdzono u 36,4%, 240” – u 9%, zaś o zakresie 480” – u 9% badanych. U 45,6% dzieci wynik testu TNO był negatywny.

TABELA 4

Końcowa ostrość wzroku u wszystkich 22 operowanych dzieci pod koniec 2–5-letniej obserwacji.

Końcowa ostrość wzroku	Odsetek operowanych dzieci
0,5–1,0	59,1%
0,3–0,4	22,7%
0,1–0,2	18,2%

W 1 przypadku musiano powtórnie operować dziecko z powodu przemieszczenia się soczewki wewnątrzgałkowej do komory przedniej drugiego dnia po zabiegu, co wymagało jej repozycji chirurgicznej.

U 4 chorych w trakcie operacji stwierdzono otwory w torebce tylnej w obrębie stożka.

U operowanych pacjentów nie obserwowano w okresie pooperacyjnym poważniejszych powikłań, poza przejściowymi krwawieniami do komory przedniej (4 chorych) i przejściowym podwyższeniem ciśnienia śródgałkowego (3 chorych).

Nie stwierdzono przypadków jaskry w operowanej grupie dzieci.

DYSKUSJA

Stożek soczewki nie jest częstym schorzeniem okulistycznym u dzieci. W piśmiennictwie przeważnie opisywane są wyniki leczenia oparte na obserwacjach tylko paru pacjentów z tym schorzeniem [4, 5, 7–9, 13]. Najliczniejszą grupę operowanych dzieci (40) opisali Cheng i wsp., ale w grupie tej nie były wszczepiane soczewki wewnątrzgałkowe [2]. Najliczniejsze grupy pacjentów, u których operacje wykonywano z równoczesnym wszczepieniem soczewek, opisali Mistr, Trivedi i Wilson (32 dzieci) oraz Wilson i Trivedi (19 pacjentów) [11, 12]. W obu tych badaniach w czasie operacji wszczepiano soczewki jednoogniskowe.

W niniejszej pracy przedstawiono wyniki leczenia 22 dzieci ze stożkiem tylnym soczewki, u których wszczepiono soczewki wieloogniskowe. W dostępnym piśmiennictwie nie znaleziono publikacji, które omawiałyby wyniki czynnościowe po implantacji tego typu soczewek. Przeprowadzone badania wykazały, że operacja usunięcia soczewki z wszczepieniem soczewek wieloogniskowych jest metodą zapewniającą dobre wyniki czynnościowe u operowanych dzieci. U 64% z 14 dzieci, u których można było zbadać ostrość wzroku przed operacją, była ona większa niż 0,5, podczas gdy przed zabiegiem wynosiła 0,05–0,1. U 91% operowanych uzyskano fuzję w teście Wortha, zaś u 54,5% z nich – różne stopnie stereoskopii. Obie te funkcje wzrokowe były nieobecne przed operacją. Zapewne dobre wyniki czynnościowe można było uzyskać u większego odsetka operowanych, ale problem stanowiła wiarygodność w stosowaniu obturacji lepszego oka.

W 1 przypadku musiano powtórnie operować dziecko z powodu przemieszczenia się soczewki wewnątrzgałkowej do komory przedniej drugiego dnia po zabiegu, co wymagało jej repozycji chirurgicznej. Było to zapewne spowodowane brakiem zwężenia źrenicy na stole operacyjnym i nadmierną aktywnością pacjenta bezpośrednio po zabiegu. Można też przypuszczać, że w przedniej torebce u chorych ze stożkiem soczewki występują również małe zmiany grubości i elastyczności, co ułatwiło przemieszczenie wszczepionej

soczewki. Był to jeden z pierwszych operowanych chorych, u wszystkich następnych podawano na zakończenie operacji środki zwężające źrenicę do komory przedniej i nie obserwowano więcej tego powikłania.

Wykonanie operacji usunięcia soczewki z wszczepieniem soczewki wewnątrzgałkowej u chorych ze stożkiem soczewki jest zabiegiem trudniejszym technicznie niż u pacjentów z zaćmą wrodzoną. Tylna torebka w obrębie stożka jest bowiem bardzo cienka i czasami występują w niej otwory. W trakcie manipulacji w komorze przedniej obserwuje się jej bardzo duże falowanie, tzw. objaw meduzy [13], dlatego konieczne jest zmodyfikowanie techniki operacyjnej u tych pacjentów. Po wykonaniu kapsuloreksji nie wykonywano u nich hydrodyssekcji, aby nie doszło do pęknięcia torebki w tylnym biegunie. Bardzo ostrożnie usuwano również masy soczewkowe i w trakcie tej części zabiegu podawano parokrotnie hialuronian sodu przed torebką tylną w celu jej stabilizacji. Zabieg wykonywano z zastosowaniem niskich wartości przepływu oraz podciśnienia w komorze przedniej. W trakcie wszczepiania soczewki dodatkowo pozycjonowano haptkę w torebce za pomocą szpatułki wprowadzonej przez port boczny. U każdego chorego wykonywano tylną kapsulektomię i przednią witrektomię w celu zapobieżenia rozwojowi wtórnej zaćmy w okresie pooperacyjnym. U niektórych dzieci w trakcie operacji po wszczepieniu soczewki i przed wykonaniem kapsulektomii obserwowano fałdowanie się rozciągniętej i cienkiej torebki na tylnej powierzchni wszczepu, co zapewne przyspieszałoby rozwój wtórnej zaćmy.

W ocenie autora wyniki leczenia zachowawczego są niezadowolające. Jest to spowodowane dużą i skomplikowaną wadą wzroku (wysoka krótkowzroczność, często z nieregularnym astygmatyzmem) bardzo trudną do korekcji i problemami z właściwą obturacją oka zdrowego. Dlatego też usunięcie zmienionej soczewki z jednoczesnym wszczepieniem soczewki wewnątrzgałkowej powinno być u tych pacjentów leczeniem z wyboru. Operację należy wykonywać wcześniej, kiedy istnieje jeszcze możliwość rehabilitacji widzenia oraz poprawy ostrości wzroku i widzenia obuocznego. Dlatego też zabiegi te przeprowadzano nawet u 1-letnich dzieci. Podobne zalecenia można spotkać w pracach innych autorów [7, 11, 12].

PODSUMOWANIE

Efekty leczenia dzieci ze stożkiem tylnym soczewki przemawiają za tym, że usunięcie soczewki z wszczepieniem wieloogniskowych soczewek wewnątrzgałkowych jest metodą zapewniającą dobre wyniki czynnościowe u operowanych dzieci. Technika zabiegów jest jednak trudniejsza niż w przypadku zaćmy wrodzonej z powodu cienkiej i słabej tylnej torebki soczewki i występowania w niej otworów przed operacją.

ADRES DO KORESPONDENCJI
prof. dr hab. n. med. Marek E. Prost
Klinika Okulistyczna,
Wojskowy Instytut Medycyny Lotniczej
01-755 Warszawa, ul. Krasieńskiego 54/56
e-mail: mprost@wiml.waw.pl

Piśmiennictwo

1. Meyer F. Ein Fall von Lenticonus posterior. Zentralbl Prakt Augenheilkd 1888; 12: 41.
2. Cheng KP, Hiles DA, Biglan AW, et al. Management of posterior lenticonus. J Pediatr Ophthalmol Strabismus 1991; 28: 143-149.
3. Russell-Eggitt IM. Non-syndromic posterior lenticonus a cause of childhood cataract: evidence for X-linked inheritance. Eye (Lond) 2000; 14: 861-863.
4. Schipper I, Senn P, Schmid M. Diagnosis and management of bilateral posterior lenticonus in 7 members of the same family. J Cat Refract Surg 2006; 32: 261-263.
5. Jacobs K, Meire FM. Lenticonus. Bull Soc Belge Ophthalmol 2000; 277: 65-70.
6. Barraquer RI, Michael R, Abreu R, et al. Human lens capsule thickness as a function of age and location along the sagittal lens perimeter. Invest Ophthalmol Vis Sci 2006; 47: 2053-2060.
7. Yang GY, Liu LQ, Liu CL. Surgical treatment and pathologic analysis of posterior lentiglobus with cataract. Int J Ophthalmol 2011; 4: 572-574.
8. Murakami Y, Kusaka S, Hayashi N, et al. Wavefront analysis and ultrastructural findings in an eye with posterior lentiglobus. JAAPOS 2010; 14: 530-531.
9. Ranjan P, Mishra D, Bhadauria M. Atoll sign in posterior lenticonus: A case report of bilateral posterior lenticonus with review of literature. J Clin Ophthalmol Res 2014; 2: 152-154.
10. Gul A, Caglar C, Cinal A, et al. Ocular biometry and central corneal thickness in children: a hospital-based study. Arq Bras Oftalmol 2014; 77: 152-154.
11. Mistr SK, Trivedi RH, Wilson ME. Preoperative considerations and outcomes of primary intraocular lens implantation in children with posterior polar and posterior lentiglobus cataract. J AAPOS 2008; 12: 58-61.
12. Wilson ME, Trivedi RH. Intraocular lens implantation in pediatric eyes with posterior lentiglobus. Trans Am Ophthalmol Soc 2006; 104: 176-182.
13. Ganesh S, Brar S, Chopra K. Jellyfish sign for intraoperative identification of posterior lenticonus. Intern Ophthalmol 2017; 37: 1239-1241.