

# Chirurgia plastyczna wrodzonego ubytku tęczówki modo Cywiński

*Iris plastic surgery in congenital coloboma modo Cywinski*

**Adam Cywiński<sup>1</sup>, Daniela Ferda-Lewińska<sup>1,2</sup>**

<sup>1</sup>Śląski Ośrodek Leczenia Chorób Oczu w Żorach

Kierownik: dr n. med. Adam Cywiński

<sup>2</sup>Uniwersyteckie Centrum Okulistyki i Onkologii w Katowicach

Kierownik: prof. dr hab. n. med. Ewa Mrukwa-Kominek



## NAJWAŻNIEJSZE

Plastyka tęczówki z użyciem modyfikacji modo Cywiński, wykonana z powodu wrodzonego częściowego ubytku tęczówki, zapobiega pooperacyjnej decentralizacji źrenicy.

## HIGHLIGHTS

Iris plastic surgery with modo Cywinski modification used in congenital partial coloboma prevents postoperative decentralization of the pupil.

## STRESZCZENIE

W pracy opisano technikę zabiegu naprawczego zastosowanego w leczeniu częściowego, wrodzonego ubytku tęczówki, pozwalającego na uniknięcie następowego przesunięcia otworu źrenicznego w kierunku ubytku. Odpowiednie cięcie podstawy tęczówki pozwala na zamknięcie ubytku i zapobiega opisanej decentralizacji. Technika została zastosowana w oczach z soczewką własną, pseudosoczewkowych oraz w zabiegu łączonym z usunięciem zaćmy. Ogółem zabieg wykonano u 5 osób w ciągu ostatnich 4 lat.

**Słowa kluczowe:** wrodzony ubytek tęczówki, plastyka tęczówki

## ABSTRACT

Description of a technique of repair congenital, partial coloboma, which allows to avoid followed shifting of the pupil toward repair place. A respective cut of the basis of iris gives possibility to close coloboma and protects against described decentration. This technique has been used in phakic and pseudo-phakic eyes, and as a combined surgery with cataract extraction. Altogether, 5 patients have been treated using this method in the last 4 years.

**Key words:** congenital coloboma, iris plastic surgery

## WSTĘP

Słowo *coloboma* (szczelina) pochodzi z języka greckiego, w którym *koloboma* oznacza „okaleczony, uszkodzony” [1]. Defekt obserwowany jest bardzo rzadko, tj. u 0,5–2,2 osób na 10 000. Coloboma to wada rozwojowa gałki ocznej, pojawiająca się w 5.–6. tygodniu życia płodowego [2, 3]. Powstaje w następstwie niepełnego zamknięcia się szczeliny zarodkowej. Jeżeli wiąże się z ubytkiem na całej jej długości, wówczas mamy do czynienia z colobomą zupełną. Ubytek częściowy dotyczy tylko niektórych struktur oka: tęczówki, ciała rzęskowego, siatkówki, naczyniówki lub tarczy nerwu wzrokowego. U podstaw defektu leżą zmiany w układzie chromosomalnym. Jest on dziedziczny autosomalnie dominująco lub recesywnie. Coloboma na ogół występuje rodzinnie, ale może być zjawiskiem odosobnionym [4, 5]. Najczęstsza lokalizacja ubytku to dolna lub nosowo-dolna część tęczówki. Źrenica z ubytkiem przybiera kształt owalny lub przypomina dziurkę od klucza, przez którą widać brzeg soczewki oraz więzadełko Zinna [5]. Szczelina nabyta może powstać w wyniku urazu, w tym również urazu chirurgicznego. Pojawia się także jako następstwo porażenia mięśnia rzęskowego (cykloplegia).

## Leczenie

Wśród sposobów leczenia ubytku możemy wyróżnić metody zachowawcze oraz chirurgiczne. Lecząc zachowawczo, stosujemy głównie soczewki kontaktowe protetyczne. Chirurgia ubytku tęczówki obejmuje zastosowanie pierścieni lub soczewek anirydialnych (*aniridia* – brak tęczówki) oraz plastykę tęczówki. Decydując się na wybór metody leczenia, powinniśmy mieć na uwadze wiele czynników, w tym oczekiwania pacjenta oraz możliwości ich spełnienia, które wynikają głównie z zakresu uszkodzenia struktur oka. Większość pacjentów z ubytkiem tęczówki zgłaszających się do okulisty skupia się na chęci poprawy efektu wizualnego. Pacjenci nie zdają sobie sprawy, iż lekarz, przeprowadzając odpowiednią procedurę medyczną, oprócz uzyskania efektu kosmetycznego może także poprawić jakość widzenia. Nie jest to możliwe u chorych, u których stwierdzimy obecność ubytku tęczówki oraz naczyniówki z zajęciem plamki. Leczenie ubytku tęczówki to także korekcja wady wzroku, która nierzadko towarzyszy tej nieprawidłowości. Jeśli ubytek tkanki jest niewielki, widzenie może być prawidłowe. Jeżeli szczelinę tęczówki pokrywa powieka dolna i nie stwierdza się niekorzystnych następstw jej obecności, nie ma konieczności wprowadzenia leczenia. Większe ubytki tęczówki mogą być przyczyną pogorszenia ostrości wzroku, światłowstrętu oraz jednoocznego podwójnego widzenia [3–5]. W takich przypadkach można zastosować soczewkę kontaktową protetyczną, aby zasłonić ubytek tęczówki. Soczewki te, zwane kryjącymi, wykonane są z materiału dającego efekt nieprzeźroczystego podłoża. Zastosowanie soczewek kryjących nierzadko pozwala na uzyskanie obu efektów, kosmetycznego oraz poprawy ostrości wzroku [6]. Leczenie

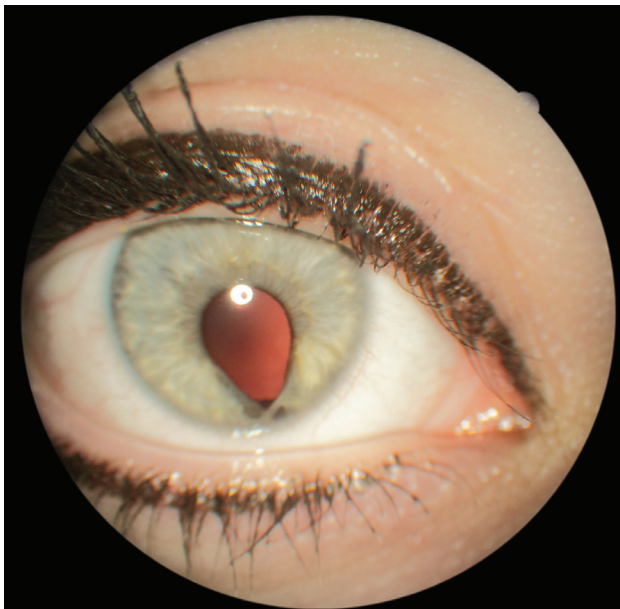
chirurgiczne opiera się głównie na wszczepieniach soczewek i pierścieni anirydialnych, przeznaczonych do korekcji częściowego oraz całkowitego ubytku tęczówki. Wszczepienie pierścienia lub soczewki anirydialnej jest możliwe tylko w przypadku usunięcia soczewki własnej, co znacznie ogranicza jego wykorzystanie. Metodą mającą szersze zastosowanie w przypadku leczenia colobomy tęczówki jest plastyka tęczówki. Należy mieć na uwadze, iż oczy z wrodzonymi ubytkami błony naczyniowej i zaćmą są bardziej narażone na powikłania podczas operacji usunięcia zaćmy wynikającej z anomalii rozwojowych. Nieprawidłowy rozwój twardówki, błony naczyniowej oraz aparatu więzadłowego soczewki sprawiają, że leczenie operacyjne obciążone jest zwiększonym ryzykiem upływu ciała szklistego podczas zabiegu usunięcia zaćmy [7]. Szczelina tęczówki odsłania zarówno część optyczną soczewki wewnątrzgałkowej, jak i przestrzeń znajdującą się poza optyką, a to może prowadzić do jednoocznego dwojenia. Założenie szwów na szczelinę tęczówki eliminuje ten problem. Siepser i Chang opisali technikę szycia tęczówki wykorzystującą przesuwający się węzeł (*slip-knot technique*) [8, 9]. Zaletą tej metody jest mniejsze ryzyko uszkodzenia struktur wnętrza oka. Manewry wiązania węzła są wykonywane na zewnątrz gałki ocznej. Podczas zaciągania szwów węzeł wsuwa się do jej środka przez boczną paracentezę. Dzięki tej technice uzyskujemy także znaczną stabilność komory przedniej oka [8, 9]. Zaproponowano wiele modyfikacji tej procedury. Połączenie metody Siepsera, koncepcji odzyskiwania szwów McCannela i nowszej mikroinstrumentacji znacznie ułatwia naprawę defektu tęczówki [9–11]. Jednym ze sposobów modyfikacji plastyki tęczówki jest przecięcie zwieracza tęczówki po obu stronach. Nacięte brzegi tęczówki są zszywane przy użyciu szwu polipropylenowego 10-0. Pozostały przypadkowy ubytek jest zamykany w podobny sposób, aby uniknąć przemieszczenia się otworu źrenicznego w kierunku ubytku podczas skurczu mięśnia zwieracza źrenicy. Zmodyfikowana technika zszywania tęczówki pozwala na przywrócenie centralnej lokalizacji oraz w miarę okrągłego i funkcjonującego otworu źrenicznego [12].

## MATERIAŁ I METODA

W okresie od lutego 2014 r. do czerwca 2017 r. u 5 osób (w 5 oczach) – 2 kobiet i 3 mężczyzn – wykonano zabieg plastyki tęczówki z powodu częściowego jej ubytku. Główną przyczyną zgłoszenia się pacjentów do okulisty była chęć poprawy efektu wizualnego oka. Dodatkowo 4 osoby zgłaszały zaburzenia widzenia, w tym światłowstręt o różnym nasileniu. Wiek pacjentów wynosił od 13 do 38 lat. Jedna osoba (1 oko) była pseudosoczewkowa, pozostałe 4 osoby (4 oczu) miały przezierną soczewkę własną (ryc. 1). Coloboma wrodzona występowała jednostronnie u wszystkich pacjentów. Średnia ostrość wzroku (logMAR) z naj-

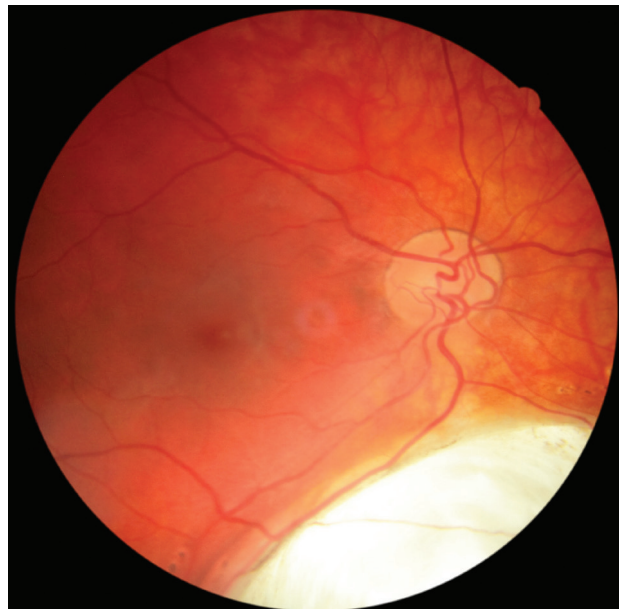
RYCINA 1

Wrodzony, częściowy ubytek tęczówki. Źródło: Śląski Ośrodek Leczenia Chorób Oczu.



RYCINA 2

Wrodzony ubytek błony naczyniowej nie dochodzący do plamki. Źródło: Śląski Ośrodek Leczenia Chorób Oczu.



lepszą korekcją osiągnęła wartości na poziomie 2,0 u 2 osób oraz 0,2 u pozostałych 3 osób (w 3 oczach, w zakresie od 0,3 do 0,1). Niska ostrość wzroku u 2 pacjentów wiązała się z obecnością ubytku obejmującego obszar plamki, u pozostałych 3 ubytek nie dochodził do plamki (ryc. 2). Badanie okulistyczne wykazało obecność jednostronnego ubytku tęczówki kształtem przypominającego dziurkę od klucza. Żrenica była nieznacznie przesunięta względem centrum w kierunku ubytku. Zwraca uwagę zachowana reakcja na światło widoczna tylko w górnej części żrenicy z zachowaną funkcją zwieracza żrenicy. W części z ubytkiem widoczny był brak nabłonka na brzegu żrenicznym wskazujący na miejsce niezamknięcia się szczeliny zarodkowej. Wszyscy pacjenci posiadali przezierną soczewkę własną. Poza wspomnianym już ubytkiem naczyńki obejmującym obszar plamki u 2 osób (2 oczu) nie stwierdzono patologii siatkówki w żadnym z oczu. Wszystkich pacjentów z częściowym ubytkiem tęczówki poddano zabiegowi naprawczemu modo Cywiński. Pacjenci zostali poinformowani o możliwości wystąpienia powikłań pooperacyjnych, w tym przejściowego krwawienia do komory przedniej i ciała szklonego oraz następnego zmętnienia soczewki.

### Technika

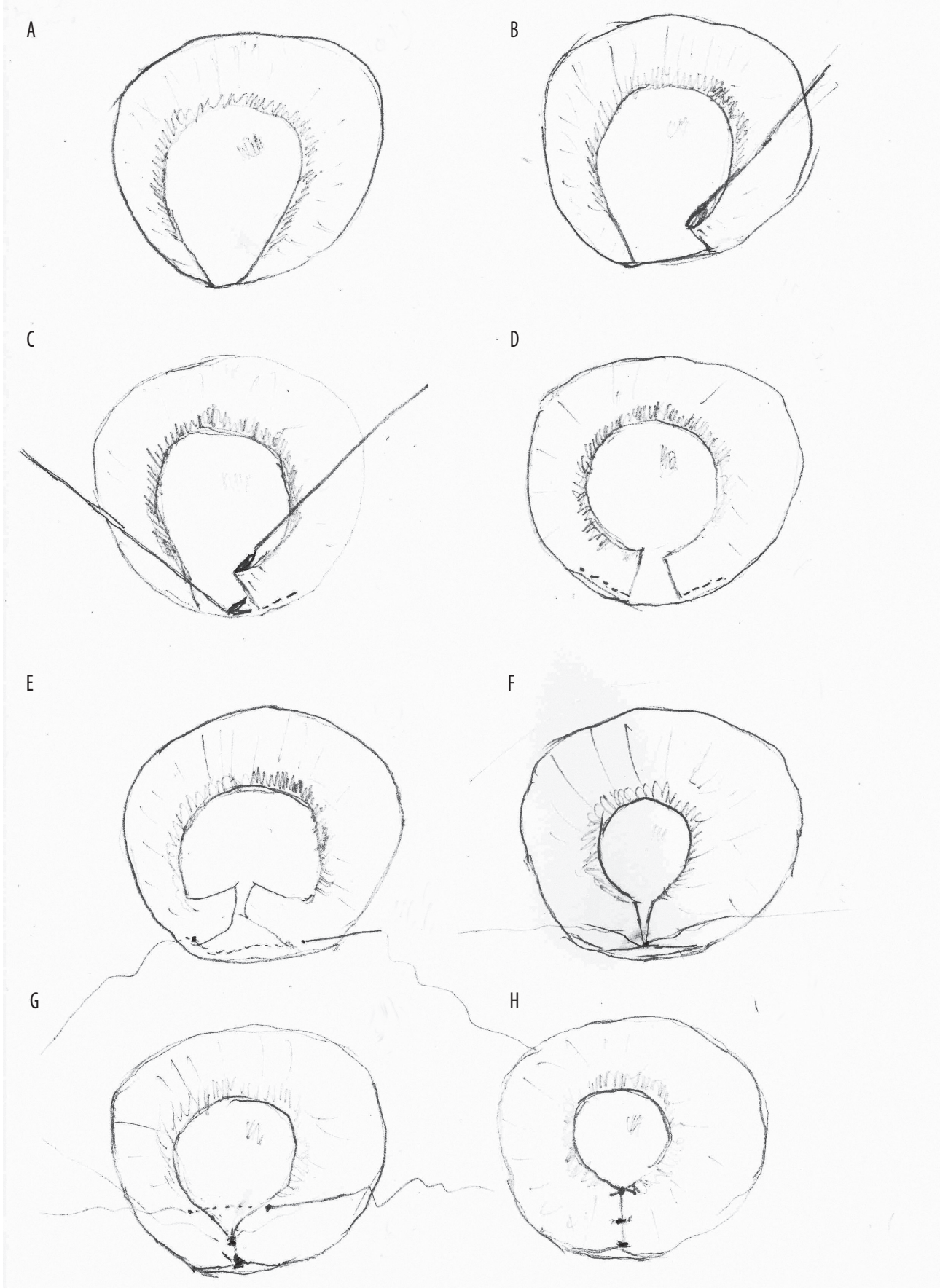
Etapy plastyki tęczówki (ryc. 3a–f):

1. Znieczulenie dokomorowe z użyciem roztworu lidokainy 1% (ryc. 3a).
2. Separacja tęczówki od soczewki oraz wypełnienie komory przedniej wiskoelastykiem.

3. Cięcia rąbkowo-rogówkowe nożem 15G w  $\frac{1}{5}$  wysokości rogówki po obu stronach ubytku tęczówki.
4. Uchwyt podstawy tęczówki w miejscu ubytku z użyciem endopensety 23G oraz jej pociągnięcie w kierunku ubytku oraz do góry (ryc. 3b).
5. Przecięcie podstawy „wyciągniętej” tęczówki z użyciem endonożyczek 23G z drugiego wejścia rogówkowego na długości ok. 1–1,5 mm (modyfikacja modo Cywiński) (ryc. 3c, d).
6. Przy zachowaniu ciągłego napięcia podstawy podciętej tęczówki przeprowadzenie przez nią prostej igły z nitką 10-0 (ryc. 3e).
7. Przeciągnięcie igły przez podstawę drugiej nasady podciętej tęczówki (ryc. 3e).
8. Zbliżenie brzegów podciętej podstawy tęczówki i zapętlenie nitki techniką *slip-knot*.
9. Założenie 2–3 szwów na miejsce ubytku tęczówki kończy plastikę tęczówki (ryc. 3f–h)
10. W każdym przypadku w celu ochrony przezierną soczewki przed urazem bezpośrednim igłą dodatkowo zastosowano manewr zabezpieczający z użyciem kaniuli 27G (modyfikacja modo Cywiński). Ideą manewru jest wprowadzenie końcówki igły bezpośrednio po przejściu przez tęczówkę do kaniuli, która dalej służy jako prowadnica dla igły.

RYCINA 3

Schemat plastyki tęczówki modo Cywiński. Źródło: Śląski Ośrodek Leczenia Chorób Oczu.



## WYNIKI

Zabieg wykonano bez powikłań u wszystkich pacjentów. Poza śródoperacyjnym krwawieniem do komory przedniej, które pojawiło się w większości przypadków, oraz krwawieniem do komory ciała szklistego utrzymującym się kilkanaście dni u jednej osoby, nie zaobserwowano dodatkowych patologii pooperacyjnych. Nie doszło do uszkodzenia soczewki własnej. Co najważniejsze, zabieg nie spowodował pooperacyjnego przesunięcia światła źrenicy w kierunku ubytku, dzięki zastosowanej modyfikacji modo Cywiński. Ostrość wzroku nie uległa zmianie. Oprócz usunięcia defektu źrenicy dodatkowo uzyskano poprawę jakości widzenia, głównie poprzez cofnięcie się światłowstrętu (ryc. 4a, b).

## DYSKUSJA

Dotychczas stosowane techniki zamknięcia wrodzonej colobomy, polegające m.in. na prostym założeniu szwów bezpośrednio na ubytek, pozwalały jedynie go zamknąć. Po zamknięciu dochodziło zaś do przesunięcia otworu źrenicznego w kierunku ubytku, co z kolei doprowadzało do pogorszenia widzenia. Zastosowanie modyfikacji Cywińskiego pozwala uniknąć tego następstwa. Dlaczego autorzy uważają, iż jest możliwe naciągnięcie tęczówki w takim zakresie, że jej brzegi będzie można zespolić bez zwiększonego ryzyka przerwania tkanki tęczówki lub też oderwania jej nasady? Biorąc pod uwagę przyczynę pojawienia się ubytku, tj. niezamknięcie szczeliny zarodkowej w życiu płodowym, należy przypuszczać, iż nie mamy do czynienia z ubytkiem tkanki tęczówki, a jedynie z brakiem zrostu jej brzegów. Oznacza to, że występuje nadmiar tkanki tęczówki, która w wyniku zahamowania procesu zarośnięcia uległa tylko częściowemu obkurczeniu. Wobec tego jej mechaniczne naciągnięcie nie wiąże się z wystąpieniem opisanych powyżej niekorzystnych następstw.

## WNIOSKI

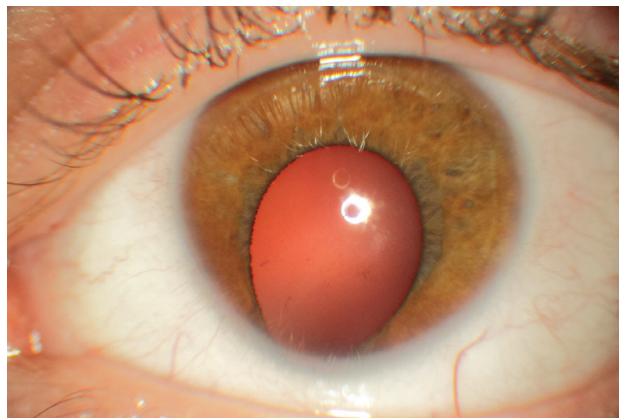
Plastyka tęczówki stosowana w leczeniu wrodzonego ubytku tęczówki z użyciem modyfikacji Cywińskiego, przeprowadzona poprzez odpowiednie nacięcie podstawy tęczówki, pozwala uzyskać efekt jej zamknięcia bez pojawienia się niekorzystnego następstwa, jakim jest pozabiegowe przesunięcie się otworu źrenicznego w kierunku zamykanego ubytku.

## Piśmiennictwo

1. Onwochei BC, Simon JW, Bateman JB, et al. Ocular colobomata. *Surv Ophthalmol* 2000; 45: 175-194.
2. Warburg M. Classification of microphthalmos and coloboma. *J Med Genet* 1993; 30: 664-669.
3. Stoll C, Alembik Y, Dott B, Roth MP. Epidemiology of congenital eye malformations in 131,760 consecutive births. *Ophthalmic Paediatr Genet* 1992; 13: 179-186.

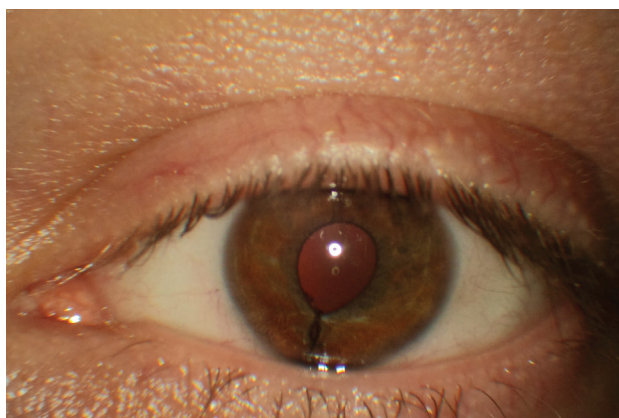
RYCINA 4a

Wrodzony ubytek tęczówki – stan przed zabiegiem. Źródło: Śląski Ośrodek Leczenia Chorób Oczu.



RYCINA 4b

To samo oko, po zabiegu. Źródło: Śląski Ośrodek Leczenia Chorób Oczu.



**ADRES DO KORESPONDENCJI**  
**dr n. med. Adam Cywiński**  
Śląski Ośrodek Leczenia Chorób Oczu  
44-240 Żory, ul. Dworcowa 8  
e-mail: adamcyw@gmail.com

4. Szumiński M, Sielicka D, Bakunowicz-Lazarczyk A. Objawy kliniczne u dzieci z wadą rozwojową w postaci szczeliny gałki ocznej. *Magazyn Lekarza Okulisty* 2012; 6(5): 239.
5. Holds JB. Basic and Clinical Science Course, Section 7. American Academy of Ophthalmology 2011–2012.
6. Phillips A. Iris coloboma managed with a prosthetic contact lens: a case report and review. *Clin Exp Optom* 1990; 73: 55-57.
7. Nordlund ML, Sugar A, Moroi SE. Phacoemulsification and intraocular lens placement in eyes with cataract and congenital coloboma: visual acuity and complication. *J Cataract Refract Surg* 2000; 26: 1035-1040.
8. Siepser SB. The closed chamber slipping suture technique for iris repair. *Ann Ophthalmol* 1994; 26(3): 71-72.
9. Chang DF. Siepser slipknot for McCannel iris-suture fixation of subluxated intraocular lenses. *J Cataract Refract Surg* 2004; 30: 1170-1176.
10. Siepser SB. Iris Repair (Iridoplasty) Using the Siepser Sliding Knot. W: Rosenberg ED, Nattis AS, Nattis RJ (ed). *Operative Dictations in Ophthalmology*. Springer 2017.
11. Blackmon DM, Lambery SR. Congenital iris coloboma repair using a modified McCannel suture technique. *Am J Ophthalmol* 2003; 135(5): 730-732.
12. Cionni RJ, Karatza EC, Osher RH, Shah M. Surgical technique for congenital iris coloboma repair. *J Cataract Refract Surg* 2006; 32(11): 1913-1916.