

# Miejsce angiografii fluoresceinowej wśród współczesnych badań obrazowych w okulistyce – część I

*The position of fluorescein angiography among modern imaging techniques in ophthalmology – part I*

**Maciej Gawęcki**

<sup>1</sup>Poradnia Okulistyczna Dobry Wzrok w Gdańsku

Kierownik: dr n. med. Maciej Gawęcki

<sup>2</sup>Oddział Okulistyczny, Szpital Specjalistyczny im. J.K. Łukowicza w Chojnicach

Ordynator: dr n. med. Maciej Gawęcki



## NAJWAŻNIEJSZE

Angiografia fluoresceinowa to nadal istotne narzędzie diagnostyczne schorzeń siatkówki.

## HIGHLIGHTS

Fluorescein angiography is still a valuable tool in diagnostics of retinal diseases.

## STRESZCZENIE

Angiografia fluoresceinowa siatkówki jest jednym z najstarszych badań obrazowych w okulistyce. Wraz z wprowadzeniem optycznej koherentnej tomografii do codziennej praktyki klinicznej zmieniły się również wskazania do wykonywania angiografii fluoresceinowej. W prezentowanej pracy omówiono współczesne zastosowania angiografii fluoresceinowej w diagnostyce schorzeń siatkówki oraz wymieniono główne wskazania do jej wykonania. Badanie to jest porównywane z optyczną koherentną tomografią oraz angiografią OCT. Autor wskazuje także główne kierunki rozwoju techniki angiograficznej.

**Słowa kluczowe:** angiografia fluoresceinowa, optyczna koherentna tomografia, retinopatia cukrzycowa

## ABSTRACT

Fluorescein angiography is one of the oldest forms of imaging in ophthalmology. However, with the advent of optical coherence tomography in everyday clinical practice, indications for performing fluorescein angiography have significantly changed. In the following paper, modern application of fluorescein angiography in diagnostics of retinal diseases has been outlined as well as main recommendations for its performance. It has been compared with optical coherence tomography and OCT angiography. Author presents main directions for development of this technique.

**Key words:** fluorescein angiography, optical coherence tomography, diabetic retinopathy

## WSTĘP

Angiografia fluoresceinowa siatkówki (FA, *fluorescein angiography*) nie jest badaniem nowym. Została wprowadzona do codziennej okulistycznej praktyki klinicznej w latach 80. XX w. i od tego czasu wykonywana jest dosyć często. Wprowadzenie do diagnostyki okulistycznej nieinwazyjnej optycznej koherentnej tomografii (OCT, *optical coherence tomography*) spowodowało częściowy odwrót od wykonywania FA. Angiografia fluoresceinowa zaczęła być zalecana znacznie rzadziej, niekiedy z powodu błędnego przeświadczenia, że OCT jest w stanie zastąpić tę inwazyjną procedurę. Poniższe omówienie ma na celu doprecyzowanie aktualnych wskazań do wykonywania angiografii fluoresceinowej w codziennej praktyce okulistycznej.

## CHARAKTERYSTYKA PROCEDURY I BARWNIKA

Podobnie jak w przypadku innych badań angiograficznych, czyli badań naczyniowych, do wykonania angiografii fluoresceinowej potrzebna jest substancja kontrastująca, w tym przypadku fluoresceina [1]. W angiografii fluoresceinowej używamy soli sodowej fluoresceiny o masie cząsteczkowej 376,67 D. Charakterystyczną cechą tej substancji jest zdolność do fluorescencji, czyli emisji światła o określonej długości fali po pobudzeniu wiązki światła o krótszej długości fali. W przypadku fluoresceiny szczyt absorpcji przypada na zakres 465–490 nm (światło niebieskie), a szczyt emisji na długość fali 520–530 nm (światło zielone) [2, 3].

Po dożylnym podaniu 60% fluoresceiny łączy się z białkami osocza, głównie albuminami. Jej pozostała część, tzw. wolna fluoresceina, ma możliwość przenikania przez niektóre bariery anatomiczne. Najczęściej podaje się 2,5–5 ml 10-procentowego roztworu fluoresceiny do żyły łokciowej. Eliminacja barwnika trwa 24–36 h i odbywa się przede wszystkim przez nerki. Toksyczność barwnika jest niska. Główne działania uboczne po podaniu kontrastu to żółty kolor skóry i zmiana koloru moczu na pomarańczowy utrzymujące się ok. 1 doby. Rzadziej zdarzają się nudności, które występują u ok. 10–15% pacjentów po 30–60 s od podania dożylnego barwnika. Łagodne reakcje uczuleniowe (pokrzywka) pojawiają się rzadko, a poważne reakcje alergiczne są notowane sporadycznie [4]. Wykonanie FA jest przeciwwskazane u pacjentów z udokumentowaną reakcją alergiczną na fluoresceinę, pacjentów z wieloczynnikowym wywiadem alergicznym oraz u kobiet w ciąży [5].

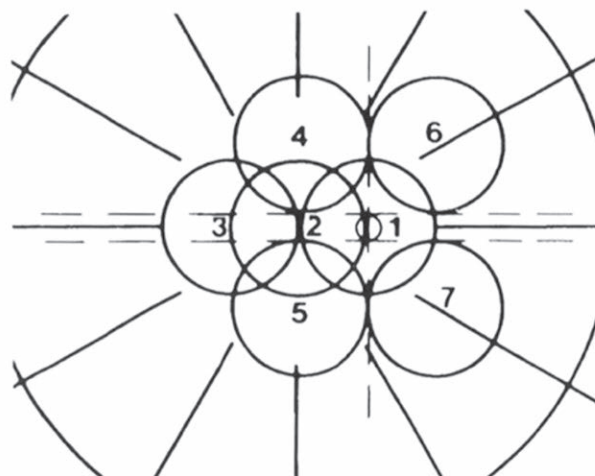
## APARATURA DO WYKONANIA BADANIA I JEGO TECHNIKA

Do wykonania zdjęć angiograficznych używa się fundus kamery, która umożliwia obserwację dna oka i przedniego odcinka gałki ocznej w powiększeniu oraz cyfrową rejestrację obrazu. Istotnymi elementami urządzenia są filtry: pobudzający, o barwie niebieskiej, i „odcinający”, o barwie zielonej. W cza-

sie badania fundus kamera emituje silny snop światła (flesz), który przechodzi przez filtr pobudzający i trafia do wnętrza gałki ocznej. Światło emitowane przez wzbudzone cząsteczki fluoresceiny wraca do urządzenia i po przejściu przez zielony filtr odcinający jest rejestrowane przez aparat fotograficzny lub kamerę. Zwykle pierwsze obrazy pojawiają się 10–15 s po podaniu kontrastu. W czasie wczesnych faz zdjęcia wykonuje się co 1 s, później z mniejszą częstotliwością. Zdjęcia powinny zostać wykonane we wszystkich sektorach siatkówki, według zaleceń DRS (*Diabetic Retinopathy Study*) (ryc. 1).

### RYCINA 1

Sektory badania siatkówki według zaleceń DRS.



Prawidłowy angiogram, fazy [6] (ryc. 2):

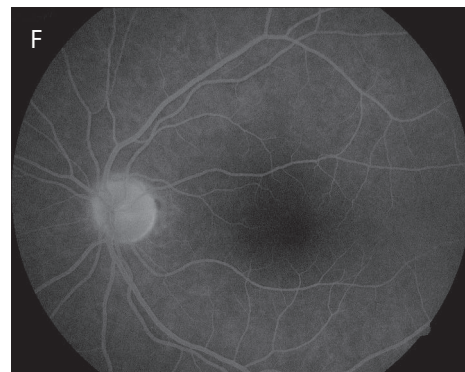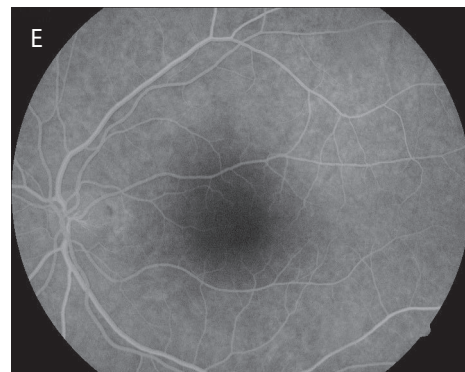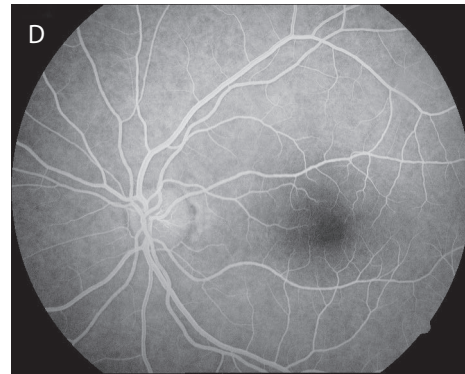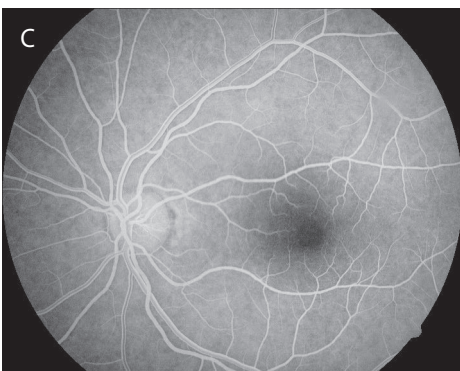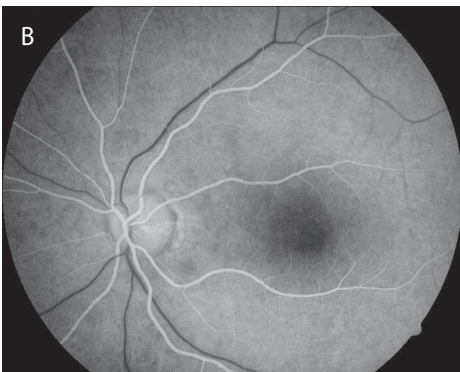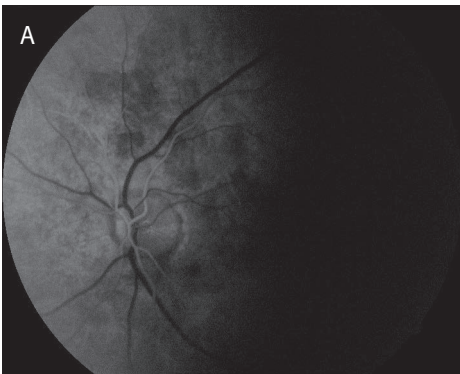1. Faza naczyniówkowa (przedtętnicza) – bardzo krótka faza (ok. 1 s), kiedy fluoresceina osiąga krążenie naczyniówkowe; przeciek fluoresceiny z choriokapilar uniemożliwia dokładną wizualizację naczyń naczyniówki. Możliwe jest uwidocznienie zrazikowej budowy naczyniówki – jej nieregularne wypełnianie się w postaci „łat” hiper- i hipofluorescencji. Od tego momentu obserwujemy nałożony na siebie obraz krążenia naczyniówkowego i siatkówkowego fluoresceiny. Fluorescencja z naczyniówki jest określana jako tzw. fluorescencja „tła”. Jej intensywność stopniowo słabnie od momentu wystąpienia środkowych faz angiogramu.
2. Faza tętnicza – od momentu pojawienia się barwnika w tętnicach do ich całkowitego wypełnienia.
3. Faza tętniczo-żylna – widoczne całkowite wypełnienie tętnic i lamelarny przepływ w żyłach; w tej fazie uwiadcza się sieć naczyń włosowatych okołotarczowych oraz sieć włóściczek wokół strefy beznaczyniowej (FAZ, *foveal avascular zone*).
4. Faza żylna – trwa średnio ok. 10–15 s; od momentu pojawienia się lamelarnego przepływu w żyłach do mo-

mentu całkowitego wypełnienia żył i zanikania kontrastu w tętnicach.

5. Faza recyrkulacyjna – zaczyna się ok. 1 min po podaniu kontrastu. Obserwuje się stopniowe słabnięcie fluorescencji. Widoczna jest słabnąca fluorescencja „tła” z głębszych warstw naczyniówki i twardówki oraz hiperfluorescencja tarczy nerwu II.
6. Faza późna – trwa do 30 min po podaniu kontrastu. Widoczna bardzo słaba fluorescencja tła. Naczynia naczyniówki widoczne jako cienie. Wyraźna hiperfluorescencja tarczy nerwu.

RYCINA 2

Fazy angiografii fluoresceinowej. A. Faza naczyniówkowa. B. Faza tętnicza. C. Faza tętniczo-żylna. D. Faza żylna. E. Faza recyrkulacyjna. F. Faza późna.



Podstawowe objawy w angiografii fluoresceinowej:

1. Hiperfluorescencja – wzrost intensywności fluorescencji.
2. Hipofluorescencja – spadek intensywności fluorescencji.
3. Ubytek okienkowy (*window defect*) – powstaje na skutek zaniku komórek nabłonka barwnikowego siatkówki (RPE, *retinal pigment epithelium*) i/lub ich ścięczenia, co powoduje zwiększoną intensywność fluorescencji naczyniówkowej (fluorescencja „tła”) w miejscu zaniku. Charakterystyczne cechy:
  - widoczny jest jako obszar hiperfluorescencji
  - granice ubytku są wyraźne i stałe we wszystkich fazach angiogramu
  - intensywność fluorescencji w miejscu ubytku słabnie w czasie.
4. Przeciek – powstaje, gdy dochodzi do przełamania zewnętrznej lub wewnętrznej bariery krew-siatkówka.

Charakterystyczne cechy:

- widoczny jako obszar hiperfluorescencji
- rozmiar obszaru hiperfluorescencji wyraźnie powiększa się w czasie
- intensywność hiperfluorescencji tego obszaru wyraźnie narasta w czasie.

Przeciek do określonej przestrzeni anatomicznej określany jest jako *pooling*, np. w odwarstwieniu RPE.

5. Zastój (*staining*) występuje, gdy fluoresceina przedostaje się do tkanek.

Charakterystyczne cechy:

- obszar hiperfluorescencji
- intensywność hiperfluorescencji nieznacznie narasta w czasie
- granice zmiany są najczęściej nieostre i mogą nieznacznie się powiększać w czasie, przy zachowaniu tego samego kształtu.

6. Zaburzenie wypełniania – występuje na skutek zaburzenia wypełniania naczyń, np. w zatorze czy zakrzepie naczyń siatkówki.

Charakterystyczne cechy:

- obszar hipofluorescencji
- widoczne opóźnione wypełnianie naczyń na danym obszarze lub brak ich wypełniania.

7. Blokada fluorescencji – obszar hipofluorescencji na skutek powstania fizycznej bariery pomiędzy obszarem fluorescencji a aparatem fundus kamery. Dotyczy wylewów krwi, wysięków, barwnika, ciał obcych wewnątrzgałkowych etc.

Charakterystyczne cechy:

- obszar najczęściej jednolitej hipofluorescencji
- stałe w czasie, wyraźne granice odpowiadające granicom zmiany widocznym oftalmoskopowo.

## PORÓWNANIE ANGIOGRAFII FLUORESCEINOWEJ I OPTYCZNEJ KOHERENTNEJ TOMOGRAFII

Angiografia fluoresceinowa jest badaniem naczyniowym, stąd jej zastosowanie szczególnie w diagnostyce schorzeń naczyniowych siatkówki. Za pomocą FA jesteśmy w stanie uzyskać płaskie, 2-wymiarowe zdjęcia siatkówki, w szczególności jej naczyń. Podstawowym objawem angiograficznym jest przeciek, do którego dochodzi, gdy barwnik wydostaje się poza naczynia na skutek uszkodzenia zewnętrznej lub wewnętrznej bariery krew-siatkówka. Obserwacja poszczególnych faz angiogramu pozwala często ocenić nasilenie i źródło przecieku. Niestety, nie są to wartości mierzalne. Sama intensywność i natężenie przecieku nie podlegają kwantyfikacji i w związku z tym ich zmiana w czasie obserwowana jest przez badacza w sposób subiektywny.

W badaniach tomograficznych siatkówki z kolei uzyskujemy przekrój pionowy przez wszystkie jej warstwy. Grubości w poszczególnych sektorach są możliwe do określenia, tak

więc ich zmiana w czasie dostarcza dokładnych i porównywalnych obiektywnie informacji na temat np. skuteczności zastosowanego leczenia zmian obrzękowych. Z drugiej strony w OCT znacznie trudniej ocenić jest perfuzję naczyń, przede wszystkim jej zakres i obszar. Obszary niedokrwienia zdecydowanie wyraźniej i wygodniej da się uwidocznić w badaniach angiograficznych. Dodatkowo fundus kamery są w stanie dotrzeć do bardziej obwodowych zmian siatkówki niż większość tomografów siatkówkowych.

## PRZYDATNOŚĆ FA W WAŻNIEJSZYCH JEDNOSTKACH CHOROBYCH

### Retinopatia cukrzycowa

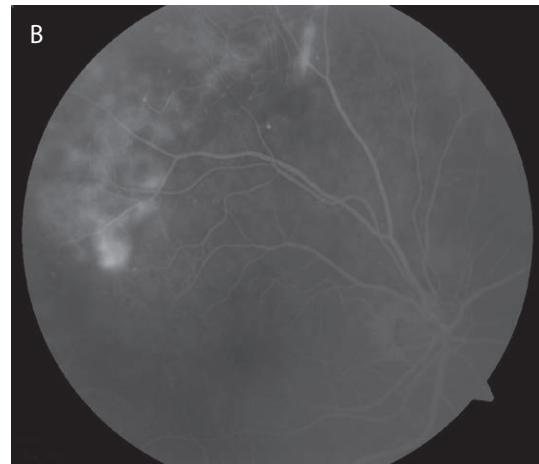
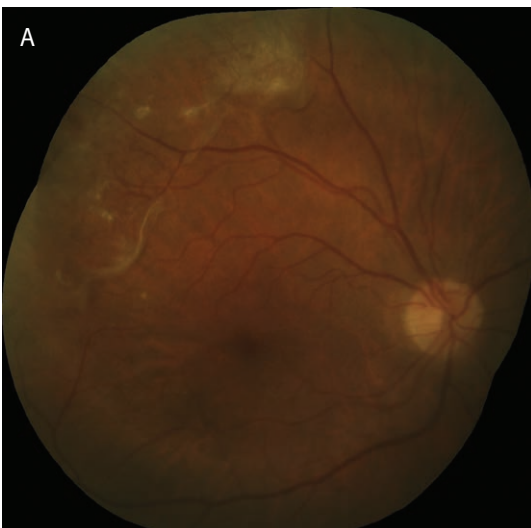Angiografia fluoresceinowa przez lata stanowiła złoty standard w diagnostyce retinopatii cukrzycowej. Nadal jest podstawowym narzędziem oceny perfuzji siatkówki oraz neowaskularyzacji siatkówkowej, zwłaszcza na początku procesu diagnostycznego. W przypadku planowania klasycznej fotokoagulacji laserowej w obszarze plamkowym wykonanie FA jest konieczne, aby zaplanować taki zabieg precyzyjnie i wykonać go bezpiecznie. W ostatnich latach wydawało się, że wprowadzenie OCT do praktyki okulistycznej zmniejszy znaczenie FA w diagnostyce i monitorowaniu leczenia cukrzycowego obrzęku plamki (DME, *diabetic macular edema*). Bez wątpliwości OCT pozwala jednoznacznie ocenić samą obecność obrzęku oraz jego charakter. Jednak już ocena perfuzji w obszarze plamkowym za pomocą OCT jest trudna, a angiografia sprawdza się w tej kwestii zdecydowanie lepiej. Dodatkowo FA pozwala dokładniej pokazać poszerzenie strefy FAZ oraz zidentyfikować przeciekające mikrotętniaki. Europejskie Towarzystwo Siatkówkowe Euretina w opublikowanych wytycznych dotyczących postępowania w DME wskazuje na angiografię fluoresceinową jako złoty standard diagnostyki oraz monitorowania skuteczności leczenia tego schorzenia [7]. W praktyce, przy konieczności częstych kontroli DME, badanie OCT przeprowadza się zdecydowanie częściej i stanowi ono pierwsze źródło informacji dotyczące wielkości oraz charakteru obrzęku. Angiografia fluoresceinowa wykonywana jest zwykle na początku procesu diagnostycznego, a także przy kontrolach, w sytuacjach wątpliwości diagnostycznych. Z kolei OCT może dostarczyć wielu cennych informacji dotyczących prognozowanych efektów leczenia. Analizowano wpływ integralności zewnętrznych oraz wewnętrznych warstw siatkówki na ostrość wzroku przed leczeniem DME i po nim [8–10]. Uwagę zwracają zwłaszcza doniesienia na temat zależności pomiędzy obecnością dezorganizacji wewnętrznych warstw siatkówki (DRIL, *disorganisation of retinal inner layers*) a słabą ostrością wzroku po leczeniu anty-VEGF (VEGF, *vascular endothelial growth factor*) [11, 12].

Rola FA w diagnostyce i kontroli leczenia retinopatii cukrzycowej:

1. Określenie typu retinopatii cukrzycowej [13].
2. Zlokalizowanie ognisk neowaskularyzacji i ocena ich powierzchni pozwala zakwalifikować pacjenta do wykonania panfotokoagulacji. W niektórych sytuacjach trudno jest wykryć neowaskularyzację w badaniu dna oka, zwłaszcza dotyczy to neowaskularyzacji poza tarczą nerwu II (NVE, *neovascularization elsewhere*). FA ułatwia taką diagnostykę i kwalifikację do laseroterapii.
3. Zlokalizowanie obszarów hipoperfuzji, głównie na obwodzie siatkówki. Pozwala to wyodrębnić grupę pacjentów potencjalnie zagrożonych rozwojem retinopatii proliferacyjnej (PDR, *proliferative diabetic retinopathy*) i zakwalifikować ich do laseroterapii (ryc. 3) [14].
4. Ocena ciężkości i charakteru obrzęku plamki, zwłaszcza rozróżnienie pomiędzy obrzękiem ogniskowym i rozlanym. Lokalizacja przeciekających mikrotętniaków w perspektywie laseroterapii ogniskowej lub typu *grid* [15, 16].
5. Identyfikacja i ocena niedokrwienia plamki (poszerzenie FAZ) [17] (ryc. 4).
6. Identyfikacja neowaskularyzacji tęczówki, zwłaszcza przy jej ciemnej, brązowej barwie (angiografia przedniego odcinka) [18].
7. Malejące znaczenie w monitorowaniu skuteczności leczenia DME – tutaj zdecydowanie częściej wykonuje się nieinwazyjną tomografię siatkówki, która pozwala na analizę ilościową i stanowi cenne uzupełnienie FA w procesie diagnostycznym i terapeutycznym.

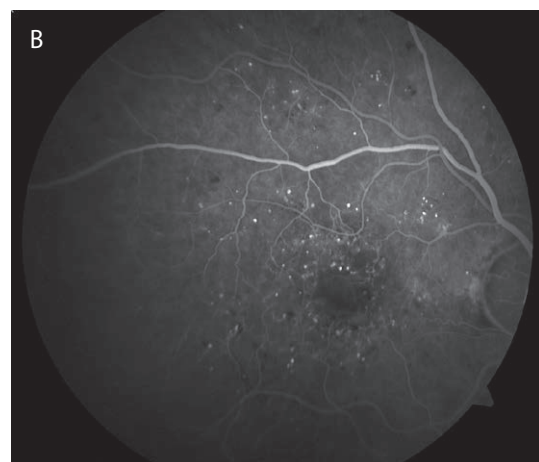
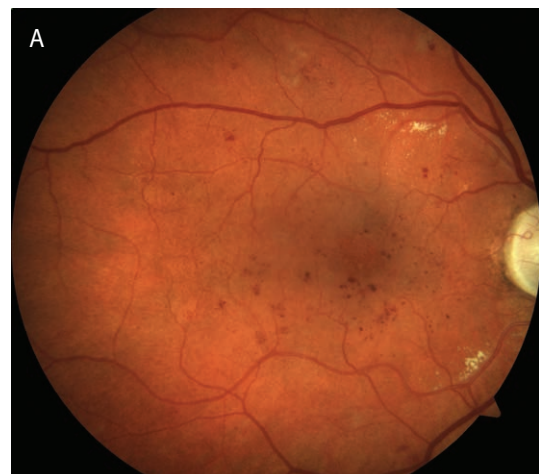RYCINA 3

Retinopatia cukrzycowa proliferacyjna. W sektorze górno-skroniowym widoczny intensywny przeciek z NVE.



RYCINA 4

Retinopatia cukrzycowa prosta. Na zdjęciu angiograficznym widoczne poszerzenie FAZ.



8. Rosnąca rola OCT w prognozowaniu efektów leczenia DME (ocena morfologii siatkówki – DRIL, uszkodzenie strefy elipsoidalnej [EZ, *ellipsoid zone*], uszkodzenie zewnętrznych segmentów czopków [COST, *cone outer segment tips*]).

### Zwyrodnienie siatkówki związane z wiekiem

FA w połączeniu z OCT jest standardem diagnostycznym w podstawowej diagnostyce zwyrodnienia plamki żółtej związanego z wiekiem (AMD, *age-related macular degeneration*). Wykonanie tego badania jest przykładowo warunkiem zakwalifikowania pacjenta do programu lekowego leczenia tego schorzenia. W związku z dostępnością badania OCT pojawia się pytanie, kiedy w diagnostyce zmian zwyrodnieniowych siatkówki kierować pacjenta na inwazyjne badanie z podaniem kontrastu. Na pewno nie w każdej sytuacji obecności zmian w plamce żółtej warto narażać go na tę procedurę. Przy obecności zmian suchych, czyli druz, przegrupowań barwnika i zaników RPE diagnostykę najlepiej zacząć od badania OCT. Wynik w większości przypadków pokaże nam brak zmian obrzękowych, pseudocyst, płynu podsiatkówkowego, które są typowe dla aktywnej błony podsiatkówkowej (CNV, *choroidal neovascularization*). Jednak w razie wątpliwości przy analizie skanów OCT, należy wykonać angiografię. Monitorowanie suchych zmian zwyrodnieniowych siatkówki może się odbywać również za pomocą wyłącznie tomografii siatkówki. Uzyskiwane mapy grubości pozwalają ocenić progresję ścięczenia poszczególnych warstw siatkówki w czasie. Oprócz badania tomograficznego warto również wykonać zdjęcie dna oka oraz badanie autofluorescencji dna oka (FAF, *fundus autofluorescence*). Dokumentacja fotograficzna pozwoli dokładniej porównać zmianę stanu miejscowego na przestrzeni czasu, a badanie FAF ułatwi uwidocznienie obszarów zaniku geograficznego RPE [19, 20].

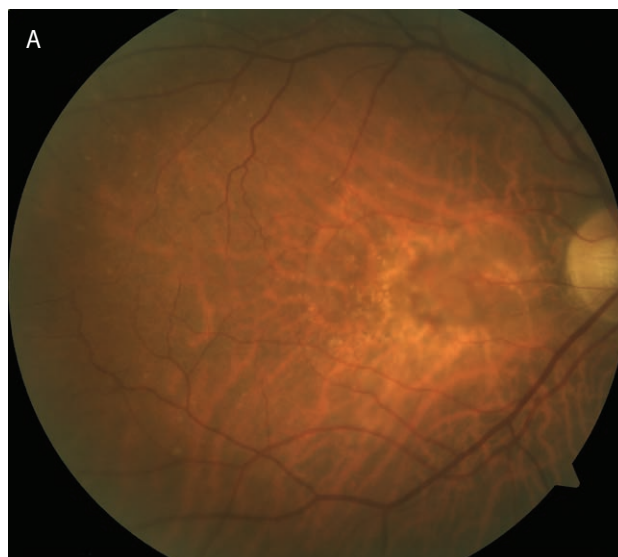
W niektórych sytuacjach FA jest w stanie dostarczyć dodatkowych informacji również w zmianach zwyrodnieniowych siatkówki typu suchego. Sytuacja dotyczy na przykład druz blaszki podstawnej, których obraz angiograficzny opisywany jest jako „rozgwieżdżone niebo” (*stars in the sky*). Druzy blaszki podstawnej są specyficzną odmianą druz, która niekiedy występuje jako schorzenie dziedziczne i może towarzyszyć chorobom układowym (np. przewlekłemu zapaleniu kłębuszków nerkowych) [21, 22]. Ustalenie takiego rozpoznania może zmienić rokowanie i skłonić lekarza do wykonania badań dodatkowych (poradnictwo genetyczne, diagnostyka internistyczna).

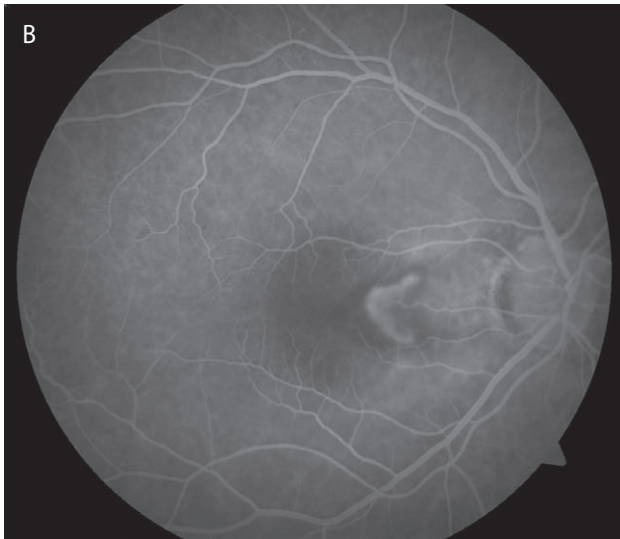
Przed pojawieniem się na rynku medycznym preparatów anty-VEGF, które stanowią podstawę terapii wysiękowej postaci AMD, stosowaną metodą leczenia była terapia fotodynamiczna (PDT, *photodynamic therapy*). Jednym z warunków zakwalifikowania pacjenta do tej formy leczenia było określenie, jaki typ błony neowaskularnej podlega terapii. Przynależność do określonego typu błony determinował obraz w FA. Błony dzielono na klasyczne, częściowo klasyczne (w tym minimalnie klasyczne) oraz ukryte (ryc. 5–7). Przez długi okres PDT nie była wykonywana w typie minimalnie klasycznym błony CNV – w tej grupie

pacjentów nie wykazano jednoznacznie poprawy widzenia po zastosowaniu tej terapii [23]. Późniejsze badania kliniczne potwierdziły jednak skuteczność PDT również w minimalnie klasycznych błonach poddołkowych [24]. Współcześnie podział błon neowaskularnych opierający się na obrazie angiograficznym ma drugorzędne znaczenie terapeutyczne, jako że w każdym z typów stosuje się terapię anty-VEGF. Jednak samo określenie typu błony CNV dostarcza nam informacji na temat zaawansowania choroby: błony klasyczne na ogół lepiej odpowiadają na terapię niż inne typy błon [25–27]. Dodatkowo FA pozwala nam dokładniej niż OCT określić powierzchnię błony CNV, co z kolei ma znaczenie przy kwalifikacji do terapii anty-VEGF. Bardzo duże błony rokują źle i nie zawsze kwalifikowane są do inwazyjnych form leczenia. Angiografia fluoresceinowa pozwala również dokładniej określić proporcję tkanki gębowej (bliznowatej) do aktywnej części błony oraz ocenić wielkość i lokalizację towarzyszącego błonie wylewu podsiatkówkowego. To samo dotyczy obszaru odwarstwienia nabłonka barwnikowego siatkówki (PED, *pigment epithelial detachment*). Wszystkie te czynniki mają znaczenie w prognozowaniu odpowiedzi na leczenie.

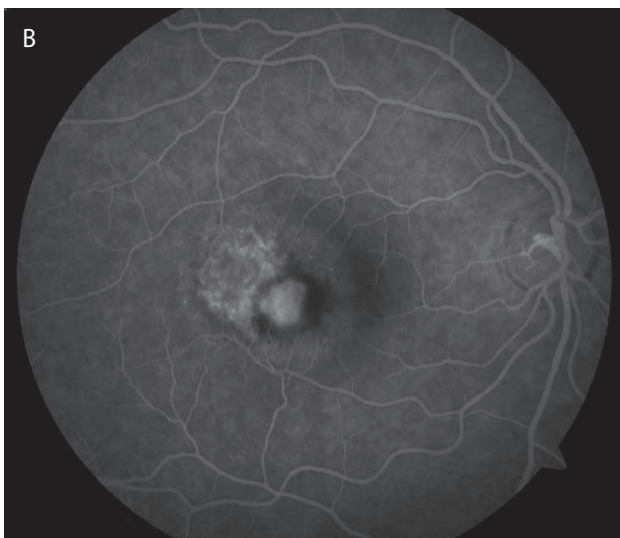
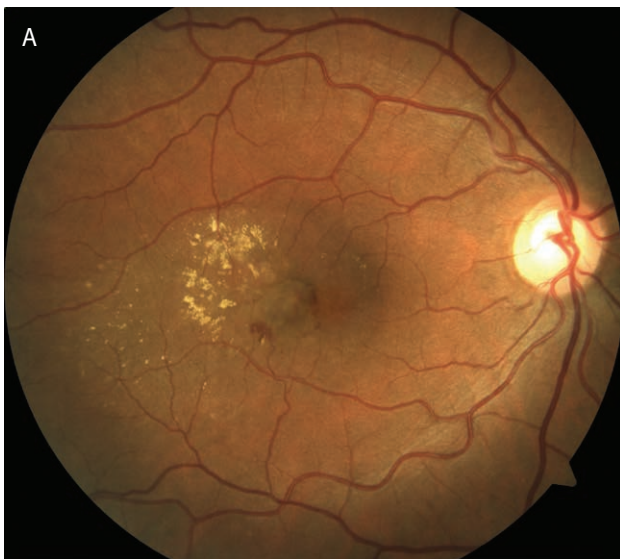
#### RYCINA 5

Klasyczna błona CNV. Na zdjęciu angiograficznym widoczne wyraźne granice błony neowaskularnej o geograficznym kształcie.



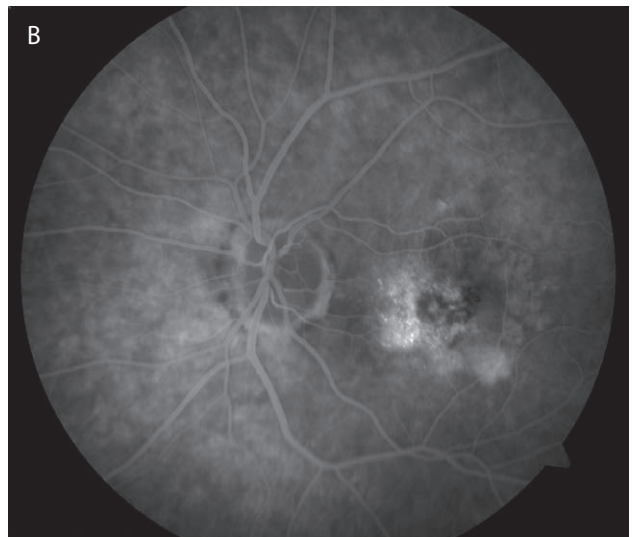
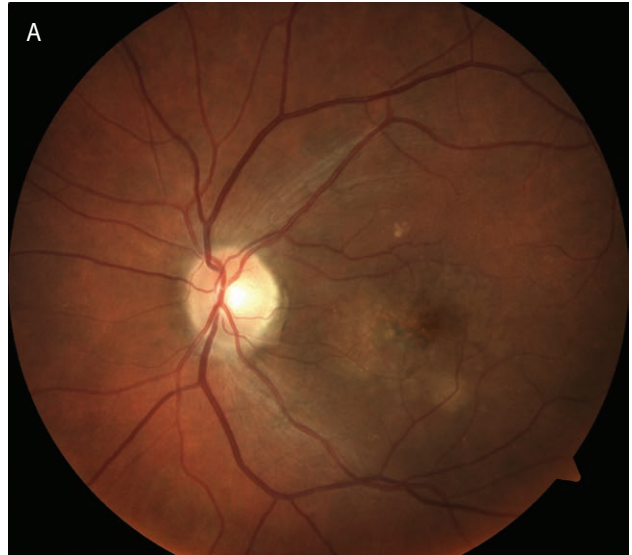

**RYCINA 6**  
Minimalnie klasyczna błona CNV. Na zdjęciu angiograficznym widać, że klasyczna część błony (wyraźne i ostre granice) jest znacznie mniejsza niż cały obszar CNV.



**RYCINA 7**

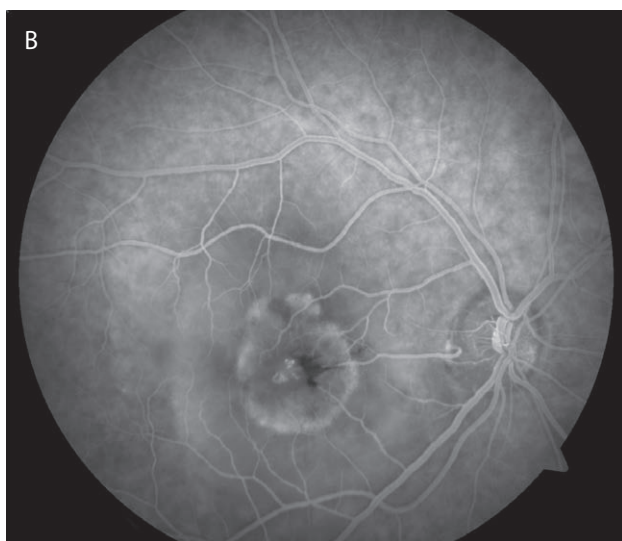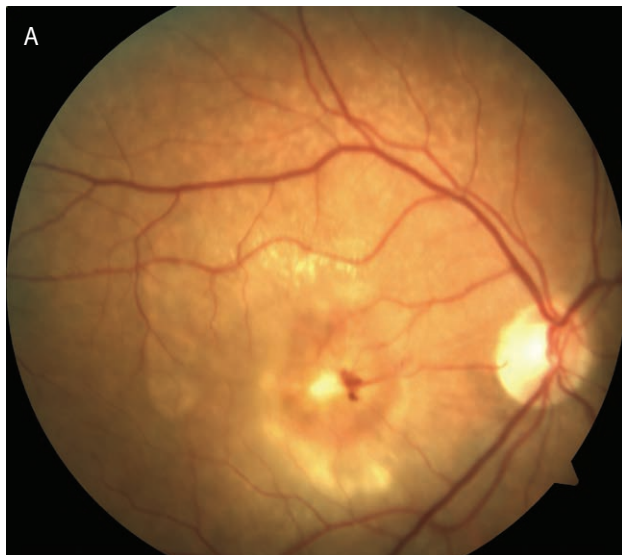Ukryta błona CNV. Na zdjęciach angiograficznych widoczny nieregularny obszar przecieku o nieostrych granicach.



W niektórych postaciach AMD, np. w proliferacji naczyniakowatej siatkówki (RAP, *retinal angiomatous proliferation*), obraz angiograficzny jest tak charakterystyczny, że często przesądza o rozpoznaniu (ryc. 8).

RYCINA 8

Typowy obraz RAP. Na zdjęciu barwnym widoczny obrzęk siatkówki centralnej. Na jego tle widoczne drobne naczynia krwionośne na poziomie siatkówki. Na zdjęciu angiograficznym widoczny przeciek z drobnych naczyń siatkówkowych na tle znacznego obszaru poolingu barwnika – odwarstwienia nabłonka barwnikowego siatkówki.



Wykonanie FA na początku procesu diagnostycznego w siękowej postaci AMD jest współcześnie światowym standardem.

Rola FA w diagnostyce zmian zwyrodnieniowych siatkówki:

1. Pozwala uwidocznic przeciek w rzucie błony CNV.
2. Pozwala określić angiograficzny typ błony CNV (istotne rokowniczo).
3. Pozwala uwidocznic i ocenić całą powierzchnię błony CNV.
4. Pozwala ocenić proporcje ilości tkanki glejowej do aktywnej części błony CNV.

5. Ułatwia ocenę wielkości i lokalizacji wylewu podsiatkówkowego.
6. Znacznie ułatwia rozpoznanie RAP.
7. W przypadku zmian typu suchego ułatwia uwidocznienie druz blaszki podstawnej.

### CNV W MYOPII

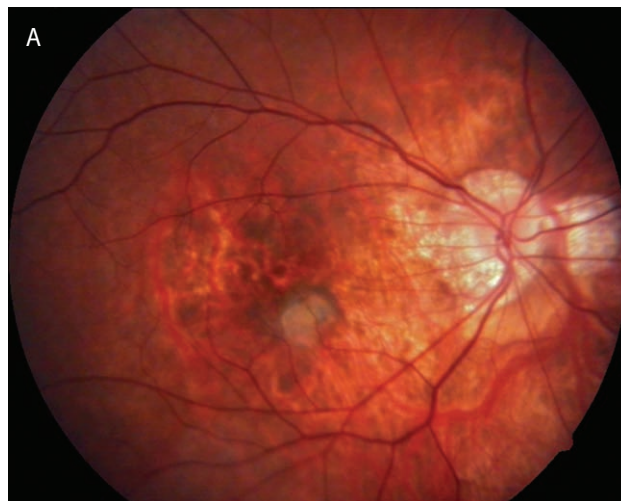Błony neowaskularne w krótkowzroczności (mCNV, *myopic choroidal neovascularization*) są zwykle mniejsze i prezentują mniejszą dynamikę wzrostu. Faktycznie często mają tendencję do samoograniczania się i stosunkowo szybko ulegają samoistnemu bliznowaceniu. W angiografii fluoresceinowej przeciek w obrębie błony jest stosunkowo słaby i widoczne są elementy tkanki glejowej. Dodatkowo, częściej niż w AMD, mCNV ma postać błony klasycznej. Ten charakterystyczny obraz w połączeniu z objawami typowymi dla myopii ułatwia ustalenie rozpoznania [28]. Badanie OCT uzupełnia diagnostykę, chociaż w tym badaniu diagnostycznym należy zawsze różnicować mCNV ze zwyrodnieniem żółtkowatym dorosłych (AVMD, *adult onset vitelliform dystrophy*) [29].

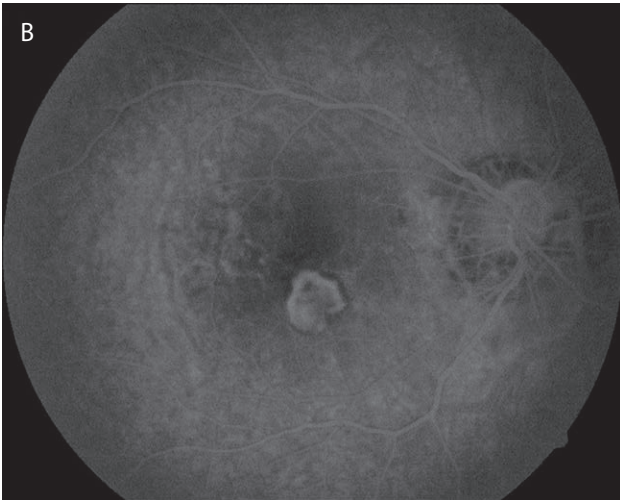
Obraz mCNV w angiografii fluoresceinowej:

1. Często klasyczna CNV (ryc. 9).
2. Przeciek w obrębie błony o umiarkowanym nasileniu.
3. Często fragmenty bliznowacenia w obrębie mCNV.
4. Typowe objawy dla myopii w obrazie dna oka: zaniki okołotarczowe, rozrzedzenie siatkówki.

RYCINA 9

Błona neowaskularna w krótkowzroczności. Na zdjęciu barwnym widoczne znaczne rozrzedzenie siatkówki i zanik okołotarczowy. W centrum plamki szare ognisko odpowiadające mCNV. W FA w rzucie ogniska widoczny obszar umiarkowanego przecieku o geograficznym kształcie – błona klasyczna.





## PODSUMOWANIE

Warto podkreślić, że angiografia fluoresceinowa jest podstawowym narzędziem diagnostycznym w ocenie każdej neowaskularyzacji podsiatkówkowej. W związku z tym jej użyteczność nie ogranicza się tylko do diagnostyki AMD czy mCNV, ale ma zastosowanie praktycznie w każdym schorzeniu powikłanym CNV. Dotyczy to takich jednostek chorobowych, jak: pasma naczyńaste, pourazowe pęknięcia naczyńówki, niektóre schorzenia zapalne czy dziedziczne dystrofie i centralna surowicza chorioretinopatia, które zostaną omówione w drugiej części artykułu.

### ADRES DO KORESPONDENCJI

**dr n. med. Maciej Gawęcki**

Poradnia Okulistyczna Dobry Wzrok w Gdańsku  
80-402 Gdańsk, ul. Kliniczna 1B/2  
e-mail: gawecki@use.pl

## Piśmiennictwo

1. Docchio F. Ocular fluorometry: principles, fluorophores, instrumentation, and clinical applications. *Lasers Surg Med* 1989; 9(6): 515-532.
2. Delori FC, Castany MA, Webb RH. Fluorescence characteristics of sodium fluorescein in plasma and whole blood. *Exp Eye Res* 1978; 27(4): 417-425.
3. Delori F, Ben-Sira I, Trempe C. Fluorescein angiography with an optimized filter combination. *Am J Ophthalmol* 1976; 82(4): 559-566.
4. Morykwas MJ, Hills H, Argenta LC. The safety of intravenous fluorescein administration. *Ann Plast Surg* 1991; 26(6): 551-553.
5. Halperin LS, Olk RJ, Soubrane G, et al. Safety of fluorescein angiography during pregnancy. *Am J Ophthalmol* 1990; 109(5): 563-566.
6. Nielsen NV. The normal retinal fluorescein angiogram I. A study of the fluoresceinangiographic appearance of the retina in normal subjects without ophthalmoscopically obvious pathological changes. *Acta Ophthalmol (Copenh)* 1982; 60(5): 657-670.
7. Schmidt-Erfurth U, Garcia-Arumi J, Bandello F, et al. Guidelines for the Management of Diabetic Macular Edema by the European Society of Retina Specialists (EURETINA). *Ophthalmologica* 2017; 237(4): 185-222.
8. Ito S, Miyamoto N, Ishida K, et al. Association between external limiting membrane status and visual acuity in diabetic macular oedema. *Br J Ophthalmol* 2013; 97(2): 228-232.
9. Maheshwary AS, Oster SF, Yuson RM, et al. The association between percent disruption of the photoreceptor inner segment-outer segment junction and visual acuity in diabetic macular edema. *Am J Ophthalmol* 2010; 150(1): 63-67.
10. Sun JK, Lin MM, Lammer J, et al. Disorganization of the retinal inner layers as a predictor of visual acuity in eyes with center-involved diabetic macular edema. *JAMA Ophthalmol* 2014; 132(11): 1309-1316.
11. Radwan SH, Soliman AZ, Tokarev J, et al. Association of Disorganization of Retinal Inner Layers With Vision After Resolution of Center-Involved Diabetic Macular Edema. *JAMA Ophthalmol* 2015; 133(7): 820-825.
12. Grewal DS, O'Sullivan ML, Kron M, et al. Association of Disorganization of Retinal Inner Layers With Visual Acuity In Eyes With Uveitic Cystoid Macular Edema. *Am J Ophthalmol* 2017; 177: 116-125.
13. Classification of diabetic retinopathy from fluorescein angiograms. ETDRS report number 11. Early Treatment Diabetic Retinopathy Study Research Group. *Ophthalmology* 1991; 98(5 Suppl): 807-822.
14. Fluorescein angiographic risk factors for progression of diabetic retinopathy. ETDRS report number 13. Early Treatment Diabetic Retinopathy Study Research Group. *Ophthalmology* 1991; 98(5 Suppl): 834-840.
15. Treatment techniques and clinical guidelines for photocoagulation of diabetic macular edema. Early Treatment Diabetic Retinopathy Study Report Number 2. Early Treatment Diabetic Retinopathy Study Research Group. *Ophthalmology* 1987; 94(7): 761-774.
16. Focal photocoagulation treatment of diabetic macular edema. Relationship of treatment effect to fluorescein angiographic and other retinal characteristics at baseline: ETDRS report no. 19. Early Treatment Diabetic Retinopathy Study Research Group. *Arch Ophthalmol* 1995; 113(9): 1144-1155.
17. Conrath J, Valat O, Giorgi R, et al. Semi-automated detection of the foveal avascular zone in fluorescein angiograms in diabetes mellitus. *Clin Exp Ophthalmol* 2006; 34(2): 119-123.

18. Ino-ue M, Azumi A, Shirabe H, et al. Iridopathy in eyes with proliferative diabetic retinopathy: detection of early stage of rubeosis iridis. *Ophthalmologica* 1998; 212(1): 15-18.
19. Holz FG, Bellmann C, Margaritidis M, et al. Patterns of increased in vivo fundus autofluorescence in the junctional zone of geographic atrophy of the retinal pigment epithelium associated with age-related macular degeneration. *Graefes Arch Clin Exp Ophthalmol* 1999; 237(2): 145-152
20. Holz FG, Bellman C, Staudt S, et al. Fundus autofluorescence and development of geographic atrophy in age-related macular degeneration. *Invest Ophthalmol Vis Sci* 2001; 42(5): 1051-1056.
21. Leys A, Vanrenterghem Y, Van Damme B, et al. Fundus changes in membranoproliferative glomerulonephritis type II. A fluorescein angiographic study of 23 patients. *Graefes Arch Clin Exp Ophthalmol* 1991; 229(5): 406-410.
22. van de Ven JP, Boon CJ, Fauser S, et al. Clinical evaluation of 3 families with basal laminar drusen caused by novel mutations in the complement factor H gene. *Arch Ophthalmol* 2012; 130(8): 1038-1047.
23. Bressler NM; Treatment of Age-Related Macular Degeneration with Photodynamic Therapy (TAP) Study Group. Photodynamic therapy of subfoveal choroidal neovascularization in age-related macular degeneration with verteporfin: two-year results of 2 randomized clinical trials-tap report 2. *Arch Ophthalmol* 2001; 119(2): 198-207.
24. Azab M, Boyer DS, Bressler NM, et al; Visudyne in Minimally Classic Choroidal Neovascularization Study Group. Verteporfin therapy of subfoveal minimally classic choroidal neovascularization in age-related macular degeneration: 2-year results of a randomized clinical trial. *Arch Ophthalmol* 2005; 123(4): 448-457.
25. Verteporfin In Photodynamic Therapy Study Group. Verteporfin therapy of subfoveal choroidal neovascularization in age-related macular degeneration: two-year results of a randomized clinical trial including lesions with occult with no classic choroidal neovascularization-verteporfin in photodynamic therapy report 2. *Am J Ophthalmol* 2001; 131(5): 541-560.
26. Grunwald JE, Daniel E, Ying GS, et al; CATT Research Group. Photographic assessment of baseline fundus morphologic features in the Comparison of Age-Related Macular Degeneration Treatments Trials. *Ophthalmology* 2012; 119(8): 1634-1641.
27. Heimes B, Lommatzsch A, Zeimer M, et al. [Anti-VEGF therapy of exudative AMD: Prognostic factors for therapy success]. *Ophthalmologie* 2011; 108(2): 124-131.
28. Milani P, Massacesi A, Moschini S, et al. Multimodal imaging and diagnosis of myopic choroidal neovascularization in Caucasians. *Clin Ophthalmol* 2016; 10: 1749-1757.
29. Lee DH, Kang HG, Lee SC, et al. Features of optical coherence tomography predictive of choroidal neovascularisation treatment response in pathological myopia in association with fluorescein angiography. *Br J Ophthalmol* 2018; 102(2): 238-242.