DOI: 10.24292/01.OT.290618.06

Zastosowanie miejscowych niesteroidowych leków przeciwzapalnych w ramach opieki okołooperacyjnej chirurgii zaćmy

Use of topical non-steroidal anti-inflammatory drugs as part of perioperative cataract surgery care

Dominika Nowakowska[1], Robert Rejdak[1–3]

[1] Klinika Okulistyki Ogólnej z Pododdziałem Okulistyki Dziecięcej, Katedra Okulistyki, Uniwersytet Medyczny w Lublinie
Kierownik Kliniki: prof. dr hab. n. med. Robert Rejdak

[2] Zakład Farmakologii Doświadczalnej im. M. Mossakowskiego, Polska Akademia Nauk w Warszawie
Kierownik Zakładu: prof. dr hab. n. med. Paweł Grieb

[3] European School for Advanced Studies in Ophthalmology, Lugano w Szwajcarii
ESASO Global Executive Director: Giuseppe Guarnaccia, MD

NAJWAŻNIEJSZE

Krople z NZLP są w szczególności przeznaczone dla starszych pacjentów z cukrzycą, a także dla osób, u których podczas zabiegu usunięcia zaćmy doszło do określonych komplikacji czy użyto większej ilości ultradźwięków.

HIGHLIGHTS

NSAIDs in drops are especially dedicated to older diabetic patients and also to people who experienced some complications during the cataract surgery or in whom high ultrasound energy was released during phacoemulsification.

STRESZCZENIE

Zaćma jest główną przyczyną ślepoty na świecie, jednak niemal w 100% odwracalną. Po operacji usunięcia zaćmy dochodzi do aktywacji układu immunologicznego i wzmożonej produkcji prostaglandyn, której kliniczne objawy obejmują: zaczerwienienie, zwężenie źrenicy, obniżenie ostrości widzenia, ból oka oraz torbielowaty obrzęk plamki (CME). CME stanowi główną przyczynę obniżonej ostrości wzroku po niepowikłanej operacji zaćmy. W celu zmniejszenia dolegliwości, zwiększenia komfortu oraz zapobiegania powikłaniom pacjenci po zabiegu fakoemulsyfikacji otrzymują miejscowe leki przeciwzapalne. Miejscowe niesteroidowe leki przeciwzapalne (NLPZ) są przeznaczone w szczególności dla starszych pacjentów z cukrzycą, a także dla osób, u których podczas zabiegu usunięcia zaćmy doszło do komplikacji lub użyto większej ilości ultradźwięków. Jako element profilaktyki CME warto rozważyć zastosowanie miejscowych NLPZ u chorych ze współistniejącymi chorobami oczu takimi jak: błona przedsiatkówkowa, zapalenie błony naczyniowej, zakrzep żyły środkowej siatkówki, oraz po przebytych operacjach odwarstwienia siatkówki.

Słowa kluczowe: zaćma, CME, NLPZ, cukrzyca

ABSTRACT

Cataract is the leading cause of blindness in the world, but it is reversible in almost 100% of cases. Activation of the immune system and the intensive production of the prostaglandins following the cataract surgery may induce clinical symptoms including redness, miosis, decreased visual acuity, eye pain and cystoid macular edema (CME). CME is the main cause of reduced visual acuity after an uncomplicated cataract surgery. In order to reduce ailments, increase comfort and prevent complications, patients receive local anti-inflammatory drugs after the phacoemulsification procedure. Topical non-steroidal anti-inflammatory drugs (NSAIDs) are especially dedicated to older diabetic patients

© Medical Education. For private and non-commercial use only. Downloaded from https://www.journalsmededu.pl/index.php/ophthatherapy/index: 17.07.2025; 05:32,14

and also to people who experienced some complications during the cataract surgery or in whom high ultrasound energy was released during phacoemulsification. As an element of the CME prevention, it is worth to consider the use of the topical NSAIDs in patients with concomitant eye diseases such as epiretinal membrane, uveitis, central retinal vein occlusion and after retinal detachment.

Key words: cataracts, CME, NSAID, diabetes

WSTĘP

Zaćma jest główną przyczyną ślepoty na świecie i jedną z niewielu niemalże w 100% odwracalnych przyczyn obniżonej ostrości wzroku u osób starszych w krajach wysoko rozwiniętych [1]. Pacjenci ze zmętnieniem soczewki prezentują postępującą, stopniową utratę wzroku, której konsekwencją jest ograniczenie sprawności fizycznej, samodzielności, a także wiele problemów natury socjologicznej i ekonomicznej [2]. W krajach wysoko rozwiniętych operacja zaćmy stanowi najczęściej wykonywaną procedurę okulistyczną. Ponadto większość zabiegów zwieńczona jest sukcesem i wiąże się z poprawą ostrości widzenia oraz jakości życia [3]. Stwierdzono na przykład, że ryzyko złamań stawu biodrowego jest mniejsze u pacjentów, którzy przeszli usunięcie zaćmy [4]. Wraz ze wzrostem średniego wieku populacji na świecie oraz częstości występowania zaćmy liczba pacjentów wymagających operacji stale rośnie [5].
Odpowiedź układu immunologicznego po operacji zaćmy jest oczywistą konsekwencją zabiegu. W związku z tym pacjenci po operacji zaćmy otrzymują glikokortykosteroidy lub miejscowe leki przeciwzapalne w celu obniżenia dolegliwości, zwiększenia komfortu oraz zapobiegania powikłaniom [6].

MECHANIZM DZIAŁANIA NIESTEROIDOWYCH LEKÓW PRZECIWZAPALNYCH

W tkance ocznej kwas arachidonowy jest metabolizowany przez cyklooksygenazę (COX) do prostaglandyn, które są najważniejszymi lipidowymi mediatorami zapalenia [7]. Zapalenie w obrębie oka charakteryzuje się zaczerwienieniem, obrzękiem i/lub bólem i może być związane z podrażnieniem bądź urazem oka. Uraz chirurgiczny wyzwala kaskadę kwasu arachidonowego, która odpowiada za wytworzenie prostaglandyn (PG) poprzez aktywację COX-1 i COX-2. Fosfolipidy w błonie komórkowej stanowią substrat dla fosfolipazy A biorącej udział w reakcji, której produktem jest kwas arachidonowy. Z kwasu arachidonowego z kolei powstaje grupa chemicznie odmiennych prostaglandyn i leukotrienów [8]. Kliniczne oznaki wzmożonej produkcji prostaglandyn obejmują: zaczerwienienie, zwężenie źrenicy, obniżenie ostrości widzenia, ból oka oraz obrzęk plamki.
Prostaglandyny oddziałują na oczy na 3 sposoby. Po pierwsze wpływają na ciśnienie wewnątrzgałkowe (IOP, *intraocular pressure*). Prostaglandyna E1 (PGE1) i prostaglandyna E2 (PGE2) podnoszą IOP przez miejscowe rozszerzenie naczyń krwionośnych i zwiększoną przepuszczalność bariery krew–ciecz wodnista. Prostaglandyna F2-α (PGF2-α) wpływa odwrotnie, obniżając IOP, któremu przypisano zwiększony odpływ naczyniówkowo-twardówkowy. Po drugie działają na mięśnie gładkie tęczówki, przez co wywołują zwężenie źrenic. Po trzecie prostaglandyny powodują rozszerzenie naczyń krwionośnych i zwiększają ich przepuszczalność, podnosząc stężenie białka w ciele szklistym [9]. Syntezę prostaglandyn można zmniejszyć poprzez hamowanie fosfolipazy A2, która obniża uwalnianie kwasu arachidonowego z fosfolipidów błony komórkowej, lub hamowanie konwersji kwasu arachidonowego w prostaglandyny poprzez szlak COX. Różne klasy leków przeciwzapalnych mogą blokować różne części tego szlaku.

MECHANIZM DZIAŁANIA GLIKOKORTYKOSTEROIDÓW

Glikokortykosteroidy zakłócają aktywność fosfolipazy A2, hamując w ten sposób uwalnianie kwasu arachidonowego i wytwarzanie wszystkich jego metabolitów, w tym prostaglandyn. W przeciwieństwie do nich niesteroidowe leki przeciwzapalne (NLPZ) nieswoiście i nieodwracalnie hamują syntezę prostaglandyn poprzez zakłócanie aktywności COX-1 i COX-2 (ryc. 1).

DZIAŁANIA NIEPOŻĄDANE NLPZ I GLIKOKORTYKOSTEROIDÓW

Jak przedstawiono powyżej, istnieją 2 główne grupy leków stosowanych w celu zapobiegania wystąpieniu miejscowego stanu zapalnego oraz leczenia go: glikokortykosteroidy oraz NLPZ. Glikokortykosteroidy są uważane za złoty standard w leczeniu odczynu zapalnego w obrębie gałki ocznej. Jednak ich stosowanie wiąże się ze zwiększoną częstością występowania działań niepożądanych, w związku

© Medical Education. For private and non-commercial use only. Downloaded from https://www.journalsmededu.pl/index.php/ophthatherapy/index: 17.07.2025; 05:32,14

RYCINA 1

Działanie GKS i NLPZ w procesie zapalnym.

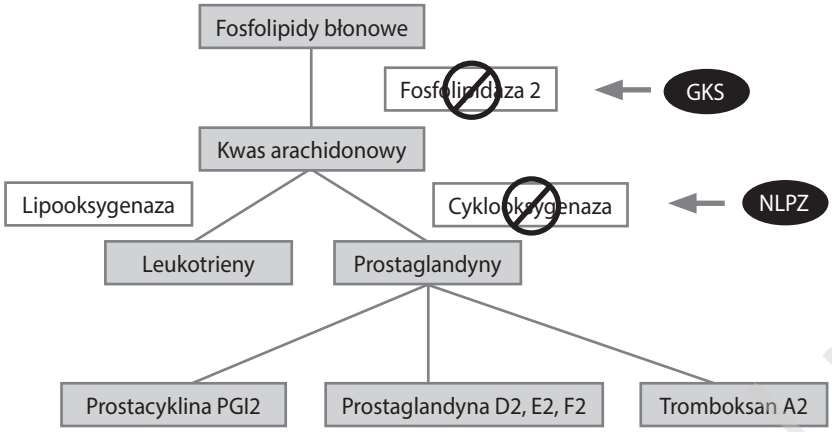

z czym nawet miejscowa glikokortykosteroidoterapia powinna być zarezerwowana dla szczególnych przypadków. Działania niepożądane obejmują: rozwój zaćmy, wzrost IOP, zwiększoną podatność na infekcje bakteryjne z powodu tłumionej odpowiedzi immunologicznej gospodarza i opóźnienie w gojeniu się rogówki.

W przypadku NLPZ istotne statystycznie działania niepożądane występują głównie podczas stosowania ogólnoustrojowego. Wielokrotnie opisywano hepatotoksyczność diklofenaku [10, 11], odnotowano również, iż doustne zażywanie ketorolaku wiązało się z działaniami niepożądanymi ze strony przewodu pokarmowego, nerek i zaburzeniami hematologicznymi, zaś w 1993 r. powiązano z nim 143 zgony [12]. W odniesieniu do miejscowych działań NLPZ najwięcej doniesień traktuje o zmętnieniach rogówki i owrzodzeniach powstałych po stosowaniu kropli z diklofenakiem [13–16]. W niektórych przypadkach do owrzodzeń dochodziło u pacjentów z zaburzeniami przedniego odcinka oka – dystrofią Fuchsa czy zespołem Stevensa–Johnsona, lub u osób z ogólnie obniżoną wydolnością układu immunologicznego, np. po przebytej chorobie przeszczep przeciwko gospodarzowi po transplantacji szpiku kostnego [17].

WSKAZANIA DO STOSOWANIA NLPZ

Wytyczne Polskiego Towarzystwa Okulistycznego (PTO) dotyczące postępowania okołooperacyjnego w chirurgii zaćmy [18] odnośnie do leczenia przeciwzapalnego mówią, iż przed operacją zaćmy należy zastosować krople antybiotykowe z grupy fluorochinolonów oraz NLPZ. W dniu operacji zalecane jest kontynuowanie podawania kropli antybiotykowych z grupy fluorochinolonów oraz NLPZ. Natomiast postępowanie pooperacyjne obejmuje utrzymanie podawania do worka spojówkowego antybiotyku z grupy fluorochinolonów (okres podawania: 7–14 dni) oraz leczenie przeciwzapalne. Rekomendowane jest kontynuowanie miejscowego podawania leku z grupy NLPZ zgodnie z zarejestrowanym schematem dawkowania przez co najmniej 4 tygodnie po zabiegu chirurgicznym. Leczenie przeciwzapalne może również obejmować stosowanie miejscowo glikokortykosteroidu przez okres 2–4 tygodni. W przypadku pacjentów z grupy podwyższonego ryzyka okołooperacyjnego (np. z nawrotowym zapaleniem błony naczyniowej) należy rozważyć podanie leku z grupy glikokortykosteroidów do stosowania ogólnoustrojowego zgodnie z zarejestrowanym schematem dawkowania.

PTO opublikowało również *Stanowisko Grupy Eksperckiej na temat stosowania nepafenaku w profilaktyce pooperacyjnego obrzęku plamki żółtej po chirurgicznym leczeniu zaćmy u pacjentów chorych na cukrzycę* [19], w którym wskazuje osoby chore na cukrzycę jako grupę podwyższonego ryzyka obrzęku plamki po operacji zaćmy oraz przedstawia właściwości nepafenaku na tle innych NLPZ, jego efektywność i bezpieczeństwo w zapobieganiu pooperacyjnemu obrzękowi plamki. Proponowany schemat stosowania to:

- 1 kropla nepafenaku podana do worka spojówkowego chorego oka 3 razy na dobę w dniu poprzedzającym zabieg
- 1 kropla nepafenaku podana do worka spojówkowego chorego oka 3 razy na dobę w dniu operacji oraz dodatkowe podanie na 30–120 min przed operacją
- 1 kropla nepafenaku podana do worka spojówkowego chorego oka 3 razy na dobę do 60 dni po zabiegu.

U pacjentów szczególnego ryzyka dopuszczalne jest wdrożenie nepafenaku już na 1–3 dni przed operacją. Eksperci PTO stwierdzają, że w okresie pooperacyjnym nepafenak może być stosowany maksymalnie do 90 dni po zabiegu, w zależności od stanu miejscowego, i w zmniejszającej się dawce.

© Medical Education. For private and non-commercial use only. Downloaded from
https://www.journalsmededu.pl/index.php/ophthatherapy/index: 17.07.2025; 05:32,14

Ponadto eksperci PTO wskazują na możliwość stosowania nepafenaku razem z glikokortykosteroidami. Rekomendacje Polskiego Towarzystwa Okulistycznego umożliwiają korzystanie z leków steroidowych w opiece pooperacyjnej – glikokortykosteroidy miejscowe mogą być stosowane przez okres 2–4 tygodni.

Eksperci zaznaczają, że biorąc pod uwagę lepsze przestrzeganie przez pacjentów zaleceń lekarskich (*adherence*), można również rozważać stosowanie nepafenaku raz dziennie w preparacie o stężeniu 0,3%.

Inne leki z grupy NLPZ stosowane po operacji zaćmy (dawkowanie i czas stosowania na podstawie charakterystyk produktów leczniczych) to: bromfenak 1% 2 razy na dobę do 14 dni po zabiegu, diklofenak 1% 3–5 razy na dobę do 4 tygodni po zabiegu, indometacyna 1% 4–6 razy na dobę do całkowitego ustąpienia objawów oraz ketorolak 5% 3 razy na dobę do 3–4 tygodni po zabiegu (tab. 1).

TABELA 1

Miejscowo działające NLPZ stosowane w Polsce.

Substancja czynna	Substancja konserwująca lub pomocnicza*	Uwagi/szczególne przeciwwskazania
Sól sodowa diklofenaku 0,1%	Rycynooleinian makrogologlicerolu 50 mg/ml	Nie zawiera konserwantów Stosowanie leku przeciwwskazane po zakończeniu piątego miesiąca ciąży (24 tygodnie od zatrzymania miesiączki)**
Sól sodowa diklofenaku 0,1%	Chlorek benzalkonium (BAK)	Przeciwwskazanie jw.
Sól sodowa diklofenaku 0,1%	BAK	Przeciwwskazanie jw.
Nepafenak 0,1%	BAK	Przeciwwskazanie jw.
Bromfenak 0,09%	BAK	Chemicznie – prekursor amfenaku z dołączonym atomem bromu Stosowany 2 razy na dobę Brak odpowiednich danych dotyczących stosowania leku u ciężarnych Może być stosowany podczas karmienia piersią
Indometacyna 0,1%	Tiomersal	Jw. Indometacyna była pierwszym NLPZ szeroko stosowanym w okulistycznych badaniach klinicznych

* Dane pochodzące z ulotek informacyjnych i charakterystyki produktów leczniczych.
** W III trymestrze ciąży diklofenak nie powinien być stosowany, ponieważ jego działanie może spowodować przedwczesne zamknięcie przewodu tętniczego i niewydolność nerek u płodu, a także zaburzać skurcze macicy.

Panuje zgodność, poparta wieloma doniesieniami literaturowymi, co do zasadności stosowania NLPZ po operacji zaćmy u chorych na cukrzycę. Jednak znane są również liczne dowody na konieczność stosowania tych leków u szerszej grupy pacjentów. Okazuje się, iż obrzęk plamki może wystąpić nawet po niepowikłanym zabiegu chirurgicznym. Spośród konsekwencji odpowiedzi układu immunologicznego, jaka rozwija się po operacji zaćmy, torbielowaty obrzęk plamki (CME, *cystoid macular edema*) jest jednym z najdotkliwszych. Stanowi on główną przyczynę obniżonej ostrości wzroku po niepowikłanej operacji zaćmy [20]. Typowo CME polega na torbielowatej śródsiatkówkowej akumulacji płynu w warstwie splotowatej zewnętrznej i jądrzastej wewnętrznej stanowiącej rezultat przerwania ciągłości bariery krew–siatkówka [21]. Objawy obejmują wystąpienie zamazanego i/lub obniżonego widzenia. Co zaskakujące, CME bardzo często przebiega bezobjawowo i może być wówczas wykryty tylko przez optyczną tomografię koherentną dna oka lub angiografię fluoresceinową [22]. Badania wskazują, iż częstość klinicznie występującego CME mieści się w zakresie 1–2% [23], przy czym CME wykrytego w angiografii wynosi od 9% aż do 19% [24]. W najnowszych doniesieniach podaje się, iż w związku ze znacznym rozwojem technik fakoemulsyfikacji odsetek ten spadł do 0,2–2,35% [25]. Inni autorzy podkreślają, iż w przypadkach, w których konieczne było użycie większej energii ultradźwięków, ryzyko CME jest wyższe [26]. U niektórych pacjentów dochodzi do rozwoju obrzęku plamki po operacji zaćmy pomimo braku uchwytnych przyczyn – jest to zespół Irvine'a–Gassa [27]. Po raz pierwszy opisano go w 1953 r. [28]. Pojawia się w ciągu 3 pierwszych miesięcy po operacji zaćmy, najczęściej 4–6 tygodni po zabiegu [25]. Dotychczas nie ustalono jego etiologii. Natomiast dostępne są wyniki licznych badań nad określeniem czynników ryzyka CME i jego częstotliwości. Chu i wsp. [29] przeprowadzili ocenę 81 984 oczu pod kątem CME po operacji zaćmy. Okazało się, że CME występował częściej u starszych mężczyzn, którzy prezentowali określone czynniki ryzyka. Według autorów należą do nich: uszkodzenie torebki soczewki podczas operacji zaćmy z upływem lub bez upływu ciała szklistego, ustalone przed zabiegiem rozpoznanie błony przedsiatkówkowej, zapalenia błony naczyniowej lub zakrzepu żyły środkowej siatkówki, oraz przebyta operacja odwarstwienia siatkówki. Bez wpływu okazały się: wysoka krótkowzroczność, zwyrodnienie plamki związane z wiekiem oraz stosowanie prostaglandyn. Pacjenci cierpiący na cukrzycę (jak przedstawiono powyżej) bez zmian na dnie oka charakteryzowali

For non-commercial use only

© Medical Education. For private and non-commercial use only. Downloaded from https://www.journalsmededu.pl/index.php/ophthatherapy/index: 17.07.2025; 05:32,14

się znacznie podwyższonym ryzykiem wystąpienia nowego pooperacyjnego CME. Ryzyko było jeszcze większe u osób z rozpoznaną retinopatią cukrzycową i wzrastało proporcjonalnie do ciężkości retinopatii.

Istotnym aspektem w podejmowaniu decyzji o zastosowaniu NLPZ w opiece okołooperacyjnej jest porównanie skuteczności tych leków do glikokortykosteroidów. Mimo że nie przeprowadzono randomizowanych badań konfrontujących przeciwobrzękowe działanie tych 2 grup miejscowych leków przeciwzapalnych, liczne doniesienia sugerują, że ich działanie jest porównywalne. W projekcie badawczym przeprowadzonym przez Wolfa i wsp. [30] oceniono występowanie pooperacyjnego CME upośledzającego ostrość wzroku po niepowikłanym zabiegu fakoemulsyfikacji u pacjentów leczonych pooperacyjnie za pomocą miejscowego prednizolonu i pacjentów leczonych miejscowo prednizolonem i nepafenakiem w zawiesinie 0,1%. Odnotowano, iż u osób leczonych miejscowo tylko prednizolonem znacznie częściej występował CME wpływający na widzenie w porównaniu z tymi, którzy byli leczeni miejscowo prednizolonem i nepafenakiem. Jedno z najnowszych badań, w którym wzięło udział 200 pacjentów poddanych fakoemulsyfikacji ze wszczepem soczewki tylnokomorowej, porównało pooperacyjną glikokortykosteroidoterapię miejscową prednizolonem 1% z NLPZ: nepafenakiem 0,1%, bromfenakiem 0,09% i ketorolakiem 0,5%. Stwierdzono, że wszystkie 4 leki były efektywne w kontrolowaniu odczynu zapalnego po operacji usunięcia zaćmy, przy czym ból pooperacyjny oraz przekrwienie zostały skuteczniej obniżone przez NLPZ [31].

PODSUMOWANIE

Miejscowe niesteroidowe leki przeciwzapalne, np. nepafenak, wydają się bezpiecznymi i skutecznymi środkami przeciwzapalnymi, które mogą być z powodzeniem stosowane u wszystkich pacjentów po operacji usunięcia zaćmy. Rekomenduje się ich zastosowanie w celu niwelowania bólu pooperacyjnego oraz zapobiegania najcięższym konsekwencjom aktywacji układu odpornościowego, takim jak torbielowaty obrzęk plamki. Krople z NLPZ są w szczególności przeznaczone dla starszych pacjentów z cukrzycą, a także dla osób, u których podczas zabiegu usunięcia zaćmy doszło do określonych komplikacji czy użyto większej ilości ultradźwięków. Jako element prewencji CME warto rozważyć zastosowanie miejscowo NLPZ u chorych ze współistniejącymi chorobami oczu takimi jak: błona przedsiatkówkowa, zapalenie błony przedsiatkówkowej, zakrzep żyły środkowej siatkówki, oraz po przebytych operacjach odwarstwienia siatkówki.

ADRES DO KORESPONDENCJI
dr n. med. Dominika Nowakowska
Katedra i Klinika Okulistyki, Uniwersytet Medyczny w Lublinie
20-079 Lublin, ul. Chmielna 1
e-mail: dominika.nowakowska@umlub.com

For non-commercial use only

Piśmiennictwo

1. WHO. Visual impairment and blindness. April 2013: 1.
2. Bourne R, Price H, Stevens G, and the GBD Vision Loss Expert Group. Global Burden of Visual Impairment and Blindness. Arch Ophthalmol 2012; 130(5): 645-647.
3. Gomez ML. Measuring the quality of vision after cataract surgery. Curr Opin Ophthalmol 2014; 25(1): 3-11.
4. Tseng VL, Yu F, Lum F, et al. Risk of Fractures Following Cataract Surgery in Medicare Beneficiaries. JAMA 2012; 308(5): 493-501.
5. Brian G, Taylor H. Cataract blindness – challenges for the 21st century. Bull World Health Organ 2001; 79(3): 249-256.
6. Colin J. The Role of NSAIDs in the Management of Postoperative Ophthalmic Inflammation. Drugs 2007; 67(9): 1291-1308.
7. Ahuja M, Dhake AS, Sharma SK. Topical ocular delivery of NSAIDs. AAPS J 2008; 10(2): 229-241.
8. Kohnen T. Treating inflammation after lens surgery. J Cataract Refract Surg 2015; 41(10): 2035.
9. Agange N, Mosaed S. Prostaglandin-Induced Cystoid Macular Edema Following Routine Cataract Extraction. J Ophthalmol 2010; 2010: 1-3.
10. Anelli MG, Scioscia C, Grattagliano I. Old and New Antirheumatic Drugs and the Risk of Hepatotoxicity. Ther Drug Monit 2012; 34(6): 622-628.
11. Jessurun N, van Puijenbroek E. Relationship Between Structural Alerts in NSAIDs and Idiosyncratic Hepatotoxicity: An Analysis of Spontaneous Report Data from the WHO Database. Drug Saf 2015; 38(5): 511-515.
12. Macario A, Lipman AG. Ketorolac in the Era of Cyclo-Oxygenase-2 Selective Nonsteroidal Anti-Inflammatory Drugs: A Systematic Review of Efficacy, Side Effects, and Regulatory Issues. Pain Med 2001; 2(4): 336-351.
13. Flach AJ. Corneal melts associated with topically applied nonsteroidal anti-inflammatory drugs. Trans Am Ophthalmol Soc 2001; 9999: 205-212.
14. Gabison EE, Chastang P, Menashi S. Late corneal perforation after photorefractive keratectomy associated with topical diclofenac: involvement of matrix metalloproteinases. Ophthalmology 2003; 110(8): 1626-1631.

© Medical Education. For private and non-commercial use only. Downloaded from
https://www.journalsmededu.pl/index.php/ophthatherapy/index: 17.07.2025; 05:32,14

15. Asai T, Nakagami T, Mochizuki M, et al. Three cases of corneal melting after instillation of a new nonsteroidal anti-inflammatory drug. Cornea 2006; 25(2): 224-227.
16. Congdon NG, Schein OD, von Kulajta P, et al. Corneal complications associated with topical ophthalmic use of nonsteroidal anti-inflammatory drugs. J Cataract Refract Surg 2001; 27(4): 622-631.
17. Wolf EJ, Kleiman LZ, Schrier A. Nepafenac-associated corneal melt. J Cataract Refract Surg 2007; 33(11): 1974-1975.
18. Jurowski P, Kęcik D, Omulecki W, et al. Wytyczne Polskiego Towarzystwa Okulistycznego: Postępowanie okołooperacyjne w chirurgii zaćmy. PTO 2014.
19. Bakunowicz-Łazarczyk A, Gosławski W, Grabska-Liberek I, et al. Wstęp; Pacjenci chorzy na cukrzycę jako grupa podwyższonego ryzyka wystąpienia CME po operacji zaćmy. W: Stanowisko Grupy Eksperckiej na temat stosowania nepafenaku w profilaktyce pooperacyjnego obrzęku plamki żółtej po chirurgicznym leczeniu zaćmy u pacjentów chorych na cukrzycę. PTO 2011.
20. Kim SJ, Schoenberger SD, Thorne JE, et al. Topical Nonsteroidal Anti-inflammatory Drugs and Cataract Surgery. Ophthalmology 2015; 122(11): 2159-2168.
21. Quinn CJ. Cystoid macular edema. Optom Clin 1996; 5(1): 111-130.
22. O'Brien TP. Emerging guidelines for use of NSAID therapy to optimize cataract surgery patient care. Curr Med Res Opin 2005; 21(7): 1131-1137.
23. Ray S, D'Amico DJ. Pseudophakic cystoid macular edema. Semin Ophthalmol 2002; 17(3-4): 167-180.
24. Ursell PG, Spalton DJ, Whitcup SM, et al. Cystoid macular edema after phacoemulsification: relationship to blood-aqueous barrier damage and visual acuity. J Cataract Refract Surg 1999; 25(11): 1492-1497.
25. Yonekawa Y, Kim IK. Pseudophakic cystoid macular edema. Curr Opin Ophthalmol 2012; 23(1): 26-32.
26. Anastasilakis K, Mourgela A, Symeonidis C, et al. Macular Edema after Uncomplicated Cataract Surgery: A Role for Phacoemulsification Energy and Vitreoretinal Interface Status? Eur J Ophthalmol 2015; 25(3): 192-197.
27. Lin CJ, Tsai YY. Use of Aflibercept for the Management of Refractory Pseudophakic Macular Edema in Irvine-gass Syndrome and Literature Review. Retin Cases Brief Rep 2018; 12(1): 59-62.
28. Irvine SR. A newly defined vitreous syndrome following cataract surgery. Am J Ophthalmol 1953; 36(5): 599-619.
29. Chu CJ, Johnston RL, Buscombe C, et al. Risk Factors and Incidence of Macular Edema after Cataract Surgery. Ophthalmology 2016; 123(2): 316-323.
30. Wolf EJ, Braunstein A, Shih C, et al. Incidence of visually significant pseudophakic macular edema after uneventful phacoemulsification in patients treated with nepafenac. J Cataract Refract Surg 2007; 33(9): 1546-1549.
31. Malik A, Sadafale A, Gupta Y, et al. A comparative study of various topical nonsteroidal anti-inflammatory drugs to steroid drops for control of post cataract surgery inflammation. Oman J Ophthalmol 2016; 9(3): 150-156.

For non-commercial use only

© Medical Education. For private and non-commercial use only. Downloaded from https://www.journalsmededu.pl/index.php/ophthatherapy/index: 17.07.2025; 05:32,14