DOI: 10.24292/01.OT.300918.3

Funkcja widzenia po obuocznym wszczepieniu wtórnym soczewki, wykonanym 18 lat po usunięciu zaćmy wrodzonej u pacjenta z zespołem różyczki wrodzonej

Visual function after bilateral secondary implantation of the lens, which have been made 18 years after congenital cataract extraction in the patient with congenital rubella syndrome

Adam Cywiński[1], Katarzyna Lewicka[1], Patrycja Wycisło-Gawron[1, 2]

[1] Śląski Ośrodek Leczenia Chorób Oczu w Żorach
Kierownik: dr n. med. Adam Cywiński

[2] Uniwersyteckie Centrum Okulistyki i Onkologii w Katowicach
Kierownik: prof. dr hab. n. med. Ewa Mrukwa-Kominek

NAJWAŻNIEJSZE

Obustronna bezsoczewkowość pooperacyjna w przypadku braku możliwości jej korekcji z użyciem okularów lub soczewek kontaktowych jest wskazaniem do wykonania wszczepu wtórnego, niezależnie od wieku pacjenta.

HIGHLIGHTS

Bilateral postoperative aphakia, if it cannot be corrected with glasses or contact lenses, should be considered with secondary lens implantation, regardless of the age of patient.

STRESZCZENIE

Porównano jakość widzenia oraz zmian w codziennym funkcjonowaniu u 18-letniego pacjenta z zespołem różyczki wrodzonej oraz towarzyszącym oczopląsem poddanego zabiegowi jednoczesnego wszczepienia wtórnego soczewki wewnątrzgałkowej przed operacją i po niej. Zabieg usunięcia zaćmy wrodzonej wykonano w 1. r.ż. Wada wysokiej nadwzroczności spowodowana bezsoczewkowością pooperacyjną nigdy nie była poddana korekcji. Brak współpracy ze strony pacjenta w zakresie korekcji wady wynikał z opóźnienia umysłowego. Wszczepienie wtórne sztucznej soczewki wewnątrzgałkowej do rowka rzęskowego wykonano jednocześnie w obojgu oczach. Zabieg przeprowadzono w znieczuleniu ogólnym. Przed zabiegiem wykonano badanie elektrofizjologiczne, które powtórzono 24 miesiące po operacji wszczepienia wtórnego. W wyniku operacji uzyskano korektę wady nadwzroczności i radykalną zmianę w zachowaniu, a także w zakresie zdolności poznawczych, której towarzyszyła poprawa odpowiedzi siatkówkowej w badaniu elektrofizjologicznym. Korekcja wysokiej nadwzroczności spowodowanej bezsoczewkowością pooperacyjną spowodowała poprawę jakości widzenia, pomimo długotrwałego, kilkunastoletniego okresu braku jakiejkolwiek korekcji tej wady. Uzyskanie takiego efektu poprawy powinno być bodźcem do rozważenia wszczepu wtórnego w każdym przypadku, a szczególnie gdy pozostałe zmysły (słuch) oraz narządy komunikacji (mowa) także są zaburzone, niezależnie od okresu utrzymywania się braku korekcji.

Słowa kluczowe: zaćma wrodzona, bezsoczewkowość pooperacyjna, wszczepienie wtórne, zespół różyczki wrodzonej, upośledzenie umysłowe

© Medical Education. For private and non-commercial use only. Downloaded from https://www.journalsmededu.pl/index.php/ophthatherapy/index: 17.07.2025; 07:02,55

ABSTRACT

Comparison of a quality of vision and changes in a everyday function in 18 years old patient with congenital rubella syndrome and concomitant nystagmus who was undergoing onetime secondary implantation of intraocular lenses. A congenital cataract extraction has been done in the first years of his life. An eye defect of high hyperopia was a consequence of postoperative aphakia and has never been corrected before. A lack of cooperation from the patient was a consequence of mental retardation. Secondary lens implantations have been done to the sulcus, onetime to the both eyes. The procedure was done under total anaesthesia. An electrophysiology examinations were taken before and 24 months after the surgery. A total change in behavior and also an improvement of cognitive abilities which was accompanied by retinal response observed in electrophysiology examinations has been achieved after correction of high hyperopia by secondary lens implantation gained due to correction of both eyes. Correction of high hyperopia caused by postoperative aphakia after removal of congenital cataract resulted in improvement of vision quality, despite long-term, over ten years of absence of any correction of this defect. Obtaining this improvement effect should be an incentive to consider secondary implantation in every case, especially when the other senses (hearing) and communication organs (speech) are also disturbed, regardless of the period of non-correction.

Key words: congenital cataract, postoperative aphakia, secondary lens implantation, congenital rubella syndrome, mental retardation

For non-commercial use only

WSTĘP

Zaćma wrodzona to poważne schorzenie, którego obecność zagraża prawidłowemu rozwojowi widzenia. Szacuje się, że zaćma dziecięca powoduje 7,4–15,3% ślepoty u dzieci i znacząco częstsze inwalidztwo. Jej średnie występowanie to ok. 1,03/10 000 dzieci (0,32–22,9/10 000). Rozpowszechnienie zaćmy u dzieci wynosi 0,42–2,05/10 000 w krajach wysoko rozwiniętych w porównaniu z 0,63–13,6/10 000 w krajach rozwijających się. Zaćma wrodzona jest dziedziczona w 8,3–25% przypadków [1].

Ogromną rolę w efekcie pooperacyjnym odgrywają czynniki przedoperacyjne. Są to m.in.: wiek wystąpienia, rodzaj zaćmy, opóźnione wykrycie, najlepsza skorygowana ostrość wzroku, występowanie zeza lub oczopląsu. Im później wykryta zaćma, tym gorsze rokowanie pooperacyjne, co wiąże się z deprywacją widzenia i zaburzeniem rozwoju wzroku. Wczesne rozpoznanie oraz usunięcie zmętniałej soczewki jest istotne dla zapewnienia dziecku prawidłowego rozwoju, zwłaszcza gdy zaćma występuje obustronnie. W przypadku dziecka operacja usunięcia zaćmy to dopiero początek procesu terapeutycznego.

Wszczepienie soczewki wewnątrzgałkowej (IOL, *intraocular lens*) po usunięciu zaćmy stanowi obecnie światowy standard korekcji bezsoczewkowości (afakii) pooperacyjnej. Pomimo iż wszczepienie IOL jest najkorzystniejszą opcją dla rozwoju widzenia, metoda ta wiąże się z ryzykiem powikłań oraz możliwością niedostatecznej korekcji zmiennej wady refrakcji w dynamicznie rozwijającym się oku. Oprócz tej metody, bezsoczewkowość można korygować, stosując okulary lub soczewki kontaktowe.

W ramach badania *The Infant Aphakia Treatment Study* (IATS) porównano wyniki leczenia jednostronnej bezsoczewkowości pooperacyjnej powstałej w dzieciństwie z zastosowaniem soczewek kontaktowych oraz wszczepu IOL. Autorzy sugerują pozostawienie bezsoczewkowości oraz korekcję wady za pomocą soczewek kontaktowych lub odpowiednich okularów. Wszczepienie wtórne powinno być planowane w późniejszym czasie. Wtórna implantacja IOL u dzieci to relatywnie bezpieczna procedura z niskim współczynnikiem powikłań oraz akceptowalną ostateczną ostrością wzroku. Końcowa ostrość wzroku po wtórnym wszczepieniu IOL była znamiennie związana z lateralnością zaćmy, wiekiem, w którym dokonano jej usunięcia, współpracą pacjenta w zakresie terapii i wadą refrakcji po operacji [2–4]. Porównując efekty leczenia, stwierdzono, iż usunięcie obustronnie występującej zaćmy wrodzonej daje lepsze wyniki pooperacyjne niż jednostronnej (78% dzieci z obustronną zaćmą uzyskało ostrość wzroku na poziomie 20/40 i lepszą). Obecność zeza lub oczopląsu pogarsza rokowanie ostatecznej ostrości widzenia po operacji. Współwystępowanie oczopląsu sześciokrotnie obniża szanse na uzyskanie ostrości wzroku na poziomie 20/40. Niektóre badania dotyczące wykonania wszczepienia IOL u dzieci poniżej 2. r.ż. wykazały częstsze występowanie powikłań w tej grupie. Ponadto długość osiowa gałki ocznej wzrasta intensywnie do 2.–3. r.ż., a więc prawdopodobieństwo pojawienia się krótkowzroczności jest częstsze w tej grupie wiekowej. Również częściej obserwuje się w niej zmętnienie tylnej torebki soczewki. Ponieważ implantacja IOL u tak małych dzieci pozostaje kontrowersyjna, preferowane jest korygowanie wady refrakcji za pomocą okularów lub soczewek kontaktowych z terapią niedowidzenia. Wtórne wszczepienie IOL po 2. r.ż. jest rozważane w przypadku nietolerancji soczewek kontaktowych lub okularów. Duże

© Medical Education. For private and non-commercial use only. Downloaded from https://www.journalsmededu.pl/index.php/ophthatherapy/index: 17.07.2025; 07:02,55

znaczenie w chirurgii zaćmy wrodzonej ma wybór kształtu oraz rodzaju soczewki wewnątrzgałkowej (materiał, krawędzie), który pozwala uniknąć niektórych powikłań po operacji. Pooperacyjne odczyny (np. włóknik, komórki w komorze przedniej) często są związane z niedojrzałą barierą krew–ciecz wodnista, reakcją na implant lub innymi czynnikami. Reakcje te można zmniejszyć poprzez podawanie glikokortykosteroidów. Wspomniane już postępujące zmętnienie torebki soczewki jest bardzo częstą konsekwencją usunięcia zaćmy wrodzonej. Techniki wykonania kapsuloreksji u dzieci i dorosłych znacznie się różnią. Rodzaj kapsuloreksji może w przyszłości powodować powikłania związane np. z włóknieniem i ze zmętnieniem torebki. Operacja zaćmy wrodzonej przed 1. r.ż. zwiększa powyższe ryzyko, dlatego nie jest polecana. Ma to znaczenie dla przyszłego planowania zabiegu wtórnego wszczepienia soczewki wewnątrzgałkowej. Dzięki dokładnej analizie jakościowej oraz ilościowej torebki soczewki oraz jej przedniej i tylnej powierzchni chirurdzy mogą dokładniej zaplanować zabieg usunięcia zmętniałej soczewki wraz z przygotowaniem oka do przyszłego wszczepu wtórnego [5]. Na uwagę zasługuje metoda wszczepienia IOL zalecana przez dr Marie-José Tassignon polegająca na wszczepieniu implantu *bag-in-the-lens*. Jednoogniskową sferyczną hydrofilną soczewkę wewnątrzgałkową z dwuwypukłą częścią optyczną umieszcza się w torebce tylnej po uprzednim wykonaniu kapsuloreksji tylnej [5–7].

Jednak chirurgia to dopiero początek. Sukces operacji w znacznym stopniu zależy od postępowania pooperacyjnego (np. leczenia niedowidzenia). U dzieci z zaćmą wrodzoną często obserwowana jest amblyopia. Przez zahamowanie dopływu bodźców wzrokowych dochodzi do zaburzeń na poziomie ciał kolankowatych bocznych oraz kory wzrokowej. Bardzo ważna jest właściwa rehabilitacja wzroku. Nieprecyzyjna, mało skuteczna korekcja wady po usunięciu zaćmy wrodzonej doprowadza do powstania niedowidzenia (amblyopii) [4, 5, 8–10].

Amblyopia to najczęściej obniżenie funkcji widzenia dotyczące jednego oka. Występowanie tego zaburzenia szacuje się na 1–5% światowej populacji. Niedowidzenie jest zwykle spowodowane brakiem równowagi pomiędzy oczami spowodowanym anizometropią, zezem lub zaćmą wrodzoną, które prowadzą do obniżenia ostrości widzenia i osłabienia innych funkcji narządu wzroku. Niedowidzenie staje się nieodwracalne u osób dorosłych po przekroczeniu tzw. wieku krytycznego (CP, *critical period*), czego przyczyny upatruje się w obecności zmian w pierwotnej korze wzrokowej, podczas gdy u dzieci może być efektywnie leczone. Niektóre badania przeprowadzone na zwierzętach oraz osobach dorosłych wydają się zaprzeczać tym danym, pokazując, że dzięki plastyczności układu wzrokowego można przywrócić funkcje narządu wzroku również u dorosłego. Wykorzystuje się do tego różne metody. Wśród metod bezinwazyjnych, które wydają się najbardziej obiecujące, można wymienić wzbogacenie środowiska, ćwiczenia fizyczne lub wizualną naukę percepcyjną (vPL, *visual perceptual learning*). Sale i Berardi w swojej pracy skupili się na zastosowaniu tych metod ze szczególnym uwzględnieniem mechanizmów molekularnych i komórkowych. Podczas rozwoju neurony są bardzo plastyczne i podatne na bodźce płynące ze środowiska [11].

ZAĆMA A WZROKOWE POTENCJAŁY WYWOŁANE

Zaćma wpływa na wyniki wzrokowych potencjałów wywołanych (VEP, *visual evoked potential*) badanych przy wykorzystaniu bodźca w postaci szachownicy (*pattern VEP*). Obecność zaćmy przyczynia się do obniżenia amplitudy i wydłużenia latencji fali P100. Im gęstsza zaćma, tym większe zmiany w amplitudzie i latencji fali P100 [12]. Wydłużona latencja fali P100 ulega u większości pacjentów normalizacji w ciągu 3 miesięcy od operacji usunięcia zaćmy [13]. McCulloch i wsp. badali przydatność *pattern VEP* w monitorowaniu i ilościowym określaniu rozwoju widzenia po operacji zaćmy wrodzonej [14]. Opisali wyniki prospektywnego badania 6 niemowląt, u których usunięto zaćmę wrodzoną przed ukończeniem 5. miesiąca życia. Afakię pooperacyjną korygowano soczewkami kontaktowymi. Ponadto zlecono zasłanianie zdrowego oka przez pierwsze 3 lata życia dziecka. Początkowo w oczach bezsoczewkowych *pattern VEP* wykazywał znaczące nieprawidłowości w postaci obniżonej amplitudy i wydłużonej latencji fali P100, a także brak odpowiedzi po stymulacji małymi wielkościami kątowymi. Po zastosowanym leczeniu zaobserwowano znaczną poprawę parametrów *pattern VEP* w pierwszym roku obserwacji.

OPIS PRZYPADKU

W listopadzie 2014 r. do naszego ośrodka zgłosił się 18-letni chory wraz z opiekunem w celu uzyskania informacji o możliwości poprawy widzenia. Matka pacjenta, będąc w ciąży, przeszła zakażenie wirusem różyczki, co spowodowało, że dziecko urodziło się z wielowadziem: wadą serca, głuchotą, niedorozwojem mowy oraz zaćmą wrodzoną obuoczną. Dodatkowo stwierdzono niedorozwój umysłowy. Częste ataki agresji i próby samookaleczenia były przyczyną zalecenia stałego stosowania leków z grupy benzodiazepin oraz pochodnych butyrofenonu. Pacjent został poddany operacji usunięcia zaćmy w obojgu oczach, kolejno w wieku 3, a następnie 6 miesięcy. W żadnym oku nie wszczepiono soczewki. Próby korekcji wady wysokiej nadwzroczności wywołanej bezsoczewkowością pooperacyjną z użyciem korekcji okularowej oraz soczewek kontaktowych nie dały rezultatu z uwagi na brak współpracy. Chociaż matka pacjenta w kolejnych latach niejednokrotnie zgłaszała się z nim na konsultacje okulistyczne w nie-

© Medical Education. For private and non-commercial use only. Downloaded from https://www.journalsmededu.pl/index.php/ophthatherapy/index: 17.07.2025; 07:02,55

jednej klinice, nie zdecydowano się na wykonanie wtórnego wszczepienia soczewki. Przyczyna tego nie jest znana. Efekt stanowiło znaczne ograniczenie kontaktu pacjenta ze światem przez 18 lat i coraz większe uwstecznienie.

Badanie okulistyczne

Praktycznie brak kontaktu z pacjentem. Ostrość wzroku nie do oceny. Pacjent przejawiał zainteresowanie otoczeniem, urządzeniami okulistycznymi. Ciekawiły go kolorowe obrazki. Dotykał wszystkich przyrządów, bardzo się do nich przy tym przybliżając. Widoczny oczopląs poziomy.

Badanie po rozszerzeniu źrenic

Przeprowadzono badanie odcinka przedniego oka w lampie szczelinowej po poszerzeniu źrenic. Rogówka i tęczówka prawidłowe. Źrenica oka prawego reagowała na światło, w oku lewym reakcja była słaba, co spowodowało wysunięcie podejrzenia zrostów tęczówkowo-torebkowych (tylnych).
Oko prawe – źrenica szeroka, brak widocznych zrostów; oko lewe – źrenica częściowo uległa poszerzeniu, ale widoczne były zrosty tylne. W obu przypadkach widać było zarys torebki soczewki, w centrum ubytek po kapsuloreksji tylnej.
Badanie dna oka metodą oftalmoskopii pośredniej pozwoliło ocenić szczegóły pomimo oczopląsu. Nie stwierdzono patologii na dnie oczu.

Pozostałe badania

Refraktometria z użyciem autorefraktometru ręcznego wykazała: oko prawe: +16,75 Dsph -6,6 Dcyl ax 140, w oku lewym nie uzyskano wyniku. Keratometria: oko prawe – 42,00 × 46,00; oko lewe – 41,37 × 46,12 Dpt. Długość gałek ocznych zbadano, stosując metodę dotykową USG. Uzyskano wartości: oko prawe – 22,06 mm, lewe – 21,90 mm, co dało dodatkową informację o obecności wady nadwzroczności. Nie otrzymano wyniku badania pachymetrii oraz liczby komórek śródbłonka z powodu obecnego oczopląsu. Ciśnienie wewnątrzgałkowe, badane za pomocą aparatu Icare (Topcon), wynosiło w obojgu oczach 13 mmHg.

Leczenie

Po przeprowadzeniu analizy powyższych informacji została podjęta decyzja o wszczepieniu wtórnym sztucznej soczewki. Zdecydowano się przeprowadzić zabieg jednocześnie na obojgu oczach. Do wszczepienia wybrano soczewkę jednoogniskową, 4-haptenową firmy Oculentis, model LU 814 VR. Pomiaru mocy wybranej soczewki dokonano w oparciu o powyższe badania i uzyskano następujące wartości: oko prawe +25,5; oko lewe +26,0. Z uwagi na oczopląs oraz zmienne wartości i osie astygmatyzmu rogówkowego nie zdecydowano się na wszczepienie soczewek torycznych. Pomimo braku tolerancji soczewek kontaktowych pacjentowi założono soczewki jednodniowe o mocy +12,0 Dsph. Soczewka kontaktowa obecna w oku lewym wypadła natychmiast po założeniu. Soczewka w oku prawym utrzymywała się przez ponad 2 h. Według relacji matki pacjent zaczął wykazywać wzmożone zainteresowanie otoczeniem, szczególnie podczas podróży powrotnej do domu.
Przed planowanym zabiegiem zalecono dodatkowo wykonanie wymazu z worka spojówkowego obojga oczu. Z uwagi na obecność bakterii zabieg został odroczony o ponad 4 miesiące. Zlecono wykonanie badania elektrofizjologicznego VEP, które powtórzono po 24 miesiącach od daty wykonania pierwszego badania. Dodatkowo poddano analizie porównawczej zachowanie pacjenta, które opisywali opiekunowie.
Zabieg jednoczesnego wszczepienia przeprowadzono w lipcu 2016 r. w znieczuleniu ogólnym. Odbył się on w Śląskim Ośrodku Leczenia Oczu w Żorach, w trybie chirurgii jednego dnia. W oku lewym usunięto zrosty tęczówkowo-soczewkowe. Soczewki wewnątrzgałkowe umieszczono na torebce przedniej, wcześniej usunąwszy zaćmę wtórną, obecną w obojgu oczach.

Obserwacje pooperacyjne

Badanie okulistyczne oraz stan ogólny pacjenta

Przez kilka dni po operacji u pacjenta stosowano leki uspokajająco-nasenne z uwagi na znaczne pobudzenie ruchowe. Według relacji rodziców pacjent ciągle chciał dotykać oczu. Wizyty kontrolne przeprowadzono w 1., 7. oraz 30. dniu pooperacyjnym. Pacjentowi zalecono leczenie miejscowe, tj. antybiotyki oraz glikokortykosteroidy. Ogólnie zalecono preparat z grupy tetracyklin przez kolejne 7 dni po zabiegu. Proces leczenia pooperacyjnego przebiegał spokojnie. Nie stwierdzono objawów zapalenia, wzrostu ciśnienia wewnątrzgałkowego, implanty wewnątrzgałkowe utrzymywały swoje centralne położenie w oczach. Ostatnia wizyta kontrolna odbyła się po 17 miesiącach od dnia operacji, tj. w grudniu 2016 r. Stan miejscowy nie uległ zmianie.

Wzrokowe potencjały wywołane – analiza wyników przed- i pooperacyjnych

Badanie *pattern VEP* z użyciem bodźca szachownicy wykonano zgodnie ze standardem ISCEV. W badaniu przedoperacyjnym: oko prawe – prawidłowa odpowiedź wzrokowa na stymulację dużymi polami szachownicy (2,5°), oko lewe – brak odpowiedzi. Ze względu na bardzo słabą współpracę nie udało się przeprowadzić badania przy małych wielkościach kątowych.
W badaniu pooperacyjnym 17 miesięcy po zabiegu zastosowano stymulację polami szachownicy o wielkości kątowej 2,5°, 1,5° i 0,9°. Oko prawe: uzyskano prawidłową amplitudę fali P100 oraz prawidłową latencję fali P100 przy wielkościach kątowych 2,5° i 1,5° oraz wydłużoną do 105% normy przy wielkości kątowej 0,9°. Oko lewe: latencja fali P100 była wydłużona do 105% normy przy wielkościach

© Medical Education. For private and non-commercial use only. Downloaded from https://www.journalsmededu.pl/index.php/ophthatherapy/index: 17.07.2025; 07:02,55

kątowych 2,5° i 1,5° oraz do 110% normy przy wielkości kątowej 0,9°, amplituda P100 wynosiła 50% wartości oka prawego (ryc. 1, 2).

RYCINA 1

Wzrokowe potencjały wywołane bodźcem świetlnym (*flash* VEP) – przed zabiegiem.

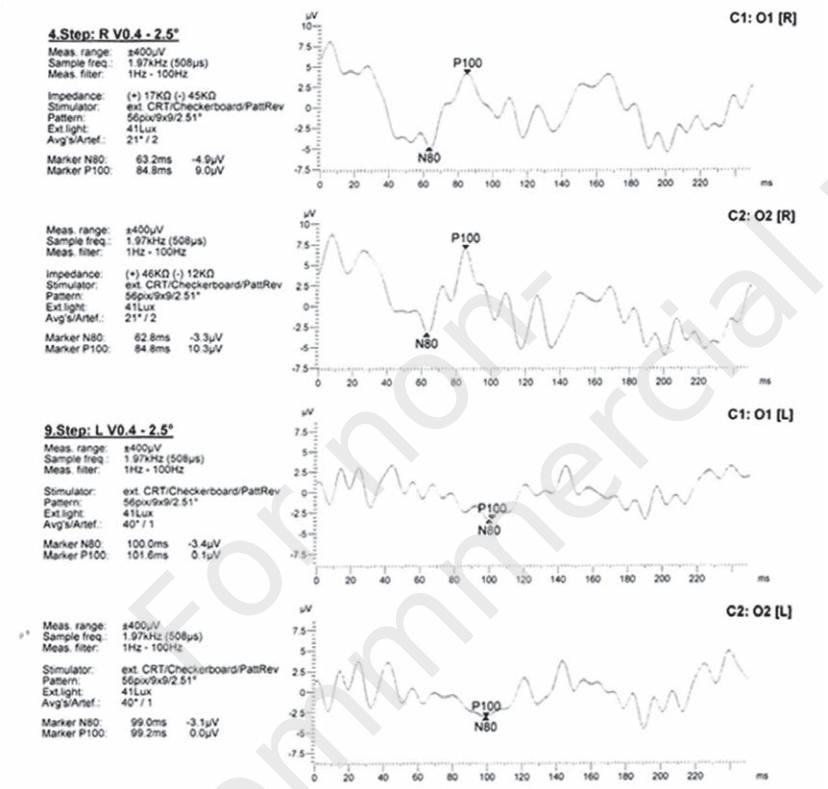

RYCINA 2

Wzrokowe potencjały wywołane bodźcem świetlnym (*flash* VEP) – po zabiegu.

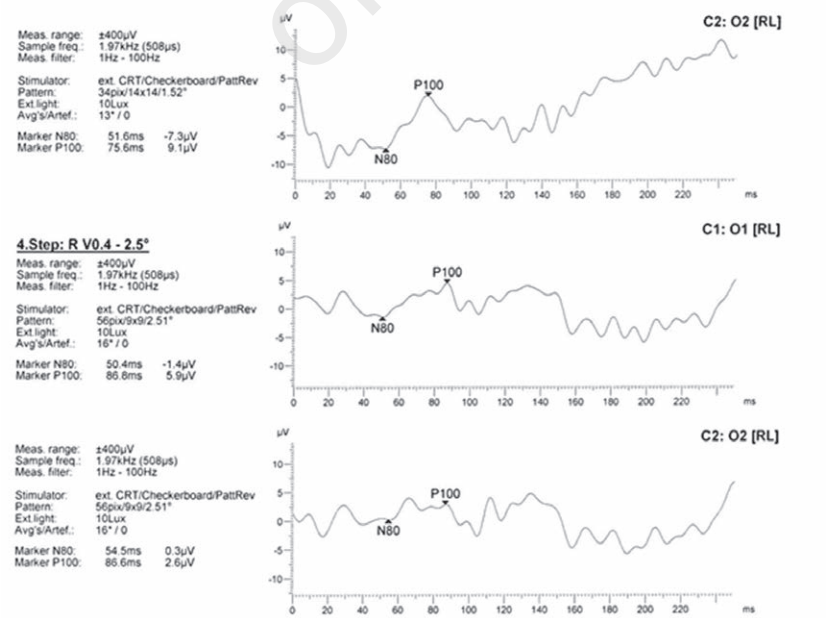

For non-commercial use only

© Medical Education. For private and non-commercial use only. Downloaded from
https://www.journalsmededu.pl/index.php/ophthatherapy/index: 17.07.2025; 07:02,55

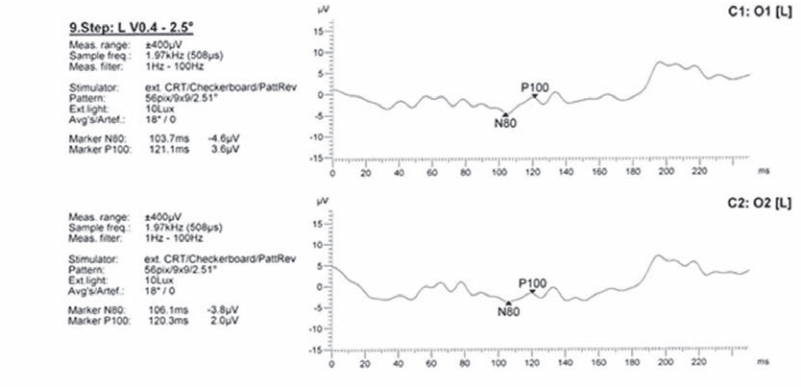

Wnioski

Uzyskano znaczącą poprawę funkcji widzenia po wszczepie wtórnym soczewek wewnątrzgałkowych, co znalazło odzwierciedlenie w zmianie zachowania oraz postrzeganiu otoczenia przez pacjenta (tab. 1).

Wedle relacji rodziców: *Ktoś mógłby powiedzieć, że przed operacją syn też wykonywał wiele z powyższych czynności, ale my – rodzice – widzimy różnice w sposobie ich wykonywania, w dokładności i w dostrzeganiu przez niego szczegółów.*

Babcia stwierdziła, że przecież zarówno przed operacją, jak i po niej umiał wkładać drewniane puzzle do odpowiednich miejsc w planszy (puzzle o kształcie drzewa, domku, koła itp.). Ja jednak widzę, jak się to zmieniło. Kiedyś syn wykonywał tę czynność, używając tylko dotyku. Obecnie kieruje wzrok na trzymany przedmiot i obraca nim tak długo, aż włoży go we właściwe miejsce.

Reasumując, zasadnicza różnica pomiędzy tymi samymi czynnościami wykonanymi przed zabiegiem i po nim dla nas, rodziców, jest zauważalna. Syn oprócz zmysłów dotyku i węchu coraz częściej używa także kolejnego – wzroku.

OMÓWIENIE

Przypadek 18-letniego pacjenta pozbawionego przez chorobę podstawowych zmysłów, w tym słuchu, następowo mowy oraz wzroku, daje wiele do myślenia. Rozwój intelektualny każdego człowieka pozbawionego najważniejszych zmysłów jest praktycznie niemożliwy. Dotyczy to także kontaktów z otoczeniem. Kiedy istnieje choć cień szansy na to, że któryś z uszkodzonych zmysłów można przywrócić i/lub usprawnić, decyzja o wdrożeniu leczenia wydaje się jednoznacznie pozytywna, choć nadal niepozbawiona dylematów. Jednym ze znaków zapytania jest to, jak pacjent zareaguje na zmianę. W opisywanym przypadku 18-letnia przerwa w dostarczeniu bodźców wzrokowych może wzbudzać wątpliwości, ale nie zmienia decyzji co do potrzeby wdrożenia leczenia. Oko było pozbawione korekcji wady,

TABELA 1

Wybrane zmiany w zachowaniu pacjenta zaobserwowane przez opiekunów (rodziców).

Przed operacją wszczepienia sztucznych soczewek	Po operacji (obserwacja blisko 2-letnia)
Syn każdą osobę przychodzącą do domu obwąchiwał, tzn. przybliżał swoją twarz do jej klatki piersiowej i głęboko wciągał powietrze.	Obecnie syn zauważa, że ktoś wszedł do domu. Staje przy drzwiach, opierając się o futrynę, i patrzy na wchodzące osoby.
Syn zapalał światła wszędzie, gdzie wchodził. Światła główne w pokojach musiały być włączone już od godz. 16.00.	Syn wiele godzin potrafi spędzać bez światła, nawet w półmroku. Siedząc w pokoju na krześle, patrzy przez okno dachowe na księżyc (lub też przy wyłączonym świetle stoi w pokoju, w oknie balkonowym, i patrzy w niebo).
Gdy chciałam, aby syn pomógł mi w wyjmowaniu zakupów z bagażnika samochodu, on stał tylko i patrzył w jakiś wybrany punkt.	Obecnie, gdy przyjeżdżam z zakupów, a on stoi przy drzwiach domu, wystarczy, że zamacham ręką, aby podszedł, a on spełnia prośbę. Trzyma torbę, do której wkładam zakupy, lub sam pakuje do niej rzeczy.
Kiedyś musiałam kilkakrotnie machać całą dłonią, żeby zwrócić jego uwagę.	Obecnie wystarczy ruch palcem wskazującym. Syn zawsze zauważa, co pokazuję. Jeżeli już wie, co oznacza dany ruch ręki (wielokrotnie powtarzany) – spełnia prośbę.
Przed operacją syn czynnie uczestniczył w ubieraniu się. Podawałam mu części ubrania, a on je sam zakładał. Niekiedy musiałam korygować tę czynność.	Obecnie syn obraca ubranie tak długo, aż znajdzie przód. Nikt mu tego przecież nigdy nie powiedział, a on wie, że ma być przodem do przodu, np. bluzki, spodnie.

© Medical Education. For private and non-commercial use only. Downloaded from https://www.journalsmededu.pl/index.php/ophthatherapy/index: 17.07.2025; 07:02,55

a w przypadku tego pacjenta obecność bardzo wysokiej wady nadwzroczności powinna zostać skorygowana. Jak pokazują badania, im szybsza korekcja wady, tym lepszych efektów poprawy można się spodziewać. Później wprowadzone leczenie niedowidzenia zmniejsza szanse na uzyskanie najlepszej jakości ostrości wzroku. Należy pamiętać, iż nie decydując się na próbę choćby częściowego przywrócenia widzenia, odbiera się pacjentowi jakiekolwiek szanse oraz nadzieję na jego poprawę. Czy brak jednoznacznego kontaktu logicznego z pacjentem oraz obecność oczopląsu, będącego najprawdopodobniej następstwem słabej ostrości wzroku, są przeciwwskazaniem do wykonania operacji okulistycznej wszczepienia soczewek sztucznych do wnętrza oka? Autorzy tej pracy jednoznacznie uważają, że nie ma takiej zależności.

PODSUMOWANIE

Korekcja wady wysokiej nadwzroczności spowodowanej bezsoczewkowością powstałej po usunięciu zaćmy wrodzonej spowodowała poprawę funkcji widzenia. Poprawa ta jest zauważalna nie tylko w codziennym zachowaniu pacjenta, lecz także w badaniu wzrokowych potencjałów wywołanych, pomimo iż czas od momentu pojawienia się możliwości korekcji wady do jej przeprowadzenia wynosił 18 lat.
Biorąc pod uwagę powyższe wyniki, nasuwa się kilka wniosków:

- Wszczepienie wtórne powinno być rozważone w każdym przypadku obecności bezsoczewkowości pooperacyjnej powodującej obecność wysokiej wady nadwzroczności obojga oczu spowodowanej usunięciem zaćmy wrodzonej, niezależnie od czasu trwania oraz braku wcześniejszej korekcji wady.
- Wdrożenie leczenia mogące poprawić funkcjonowanie narządu wzroku nabiera jeszcze większego znaczenia w sytuacji, kiedy pozostałe zmysły są także uszkodzone i nie funkcjonują.
- Jeżeli kontakt z pacjentem w celu oceny efektów leczenia jest z jakichś powodów utrudniony, przeprowadzenie badań dodatkowych, w tym wzrokowych potencjałów wywołanych, daje wymierną szansę na ocenę efektów leczenia.

Serdeczne podziękowania dla rodziców pacjenta za to, iż zdecydowali się na czynny udział w tworzeniu tej pracy.

ADRES DO KORESPONDENCJI
dr n. med. Adam Cywiński
Śląski Ośrodek Leczenia Chorób Oczu
44-240 Żory, ul. Dworcowa 8
e-mail: adamcyw@gmail.com

Piśmiennictwo

1. Khokhar SK, Pillay G, Agarwal E, et al. Innovations in pediatric cataract surgery. Indian J Ophthalmol 2017; 65(3): 210-216.
2. Drews-Botsch C, Cotsonis G, Celano M, et al. Assessment of Adherence to Visual Correction and Occlusion Therapy in the Infant Aphakia Treatment Study. Contemp Clin Trials Commun 2016; 3: 158-166.
3. Rong X, Ji Y, Fang Y, et al. Long-Term Visual Outcomes of Secondary Intraocular Lens Implantation in Children with Congenital Cataracts. PLoS One 2015; 10(7): e0134864.
4. Lambert SR, Buckley EG, Drews-Botsch C, et al.; The infant Aphakia Treatment Study Group. Design and Clinical Measures at Enrollment. Arch Ophthalmol 2010; 128(1): 21-27.
5. Giles K, Christelle D, Yannick B, et al. Cataract surgery with intraocular lens implantation in children aged 5-15 in local anaesthesia: visual outcomes and complications. Pan Afr Med J 2016; 24: 200.
6. Tassignon MJ. Bag-in-the-lens cataract surgery [online: https://www.aao.org/clinical-video/bag-in-lens-cataract-surgery].
7. Wood KS, Tadros D, Trivedi RH, et al. Secondary intraocular lens implantation following infantile cataract surgery: intraoperative indications, postoperative outcomes. Eye (Lond) 2016; 30(9): 1182-1186.
8. Kruger SJ, DuBois L, Becker ER, et al. Cost of Intraocular Lens vs. Contact Lens Treatment after Unilateral Congenital Cataract Surgery in the IATS at Age 5 Years. Ophthalmology 2015; 122(2): 288-292.
9. Plager DA, Lynn MJ, Buckley EG, et al. Complications in the first 5 years following cataract surgery in infants with and without intraocular lens implantation in the Infant Aphakia Treatment Study. Am J Ophthalmol 2014; 158(5): 892-898.
10. Tan X, Lin H, Lin Z, et al. Capsular Outcomes After Pediatric Cataract Surgery Without Intraocular Lens Implantation: Qualitative Classification and Quantitative Measurement. Medicine (Baltimore) 2016; 95(10): e2993.
11. Sale A, Berardi N. Active training for amblyopia in adult rodents. Front Behav Neurosci 2015; 9: 281.
12. Sawaya RA, Haddad RS. Effect of cataract on pattern reversal visual evoked potential. Ann Ophthalmol 2002; 34: 190-193.
13. Sloper JJ, Collins AD. Delayed visual evoked potentials in adults after monocular visual deprivation by a dense cataract. Invest Ophthalmol Vis Sci 1995; 36(13): 2663-2671.
14. McCulloch DL, Skarf B. Pattern reversal visual evoked potentials following early treatment of unilateral, congenital cataract. Arch Ophthalmol 1994; 112: 510-518.

© Medical Education. For private and non-commercial use only. Downloaded from https://www.journalsmededu.pl/index.php/ophthatherapy/index: 17.07.2025; 07:02,55