DOI: 10.24292/01.OT.300918.4

Witrektomia hybrydowa – nowy kierunek w chirurgii witreoretinalnej

Hybrid vitrectomy – a new direction in vitreoretinal surgery

Dominika Nowakowska[1], Maria Małaczek[1], Robert Rejdak[1–3]

[1] Klinika Okulistyki Ogólnej z Pododdziałem Okulistyki Dziecięcej, Katedra Okulistyki, Uniwersytet Medyczny w Lublinie
Kierownik Kliniki: prof. dr hab. n. med. Robert Rejdak

[2] Zakład Farmakologii Doświadczalnej, Instytut Medycyny Doświadczalnej i Klinicznej im. Mirosława Mossakowskiego, Polska Akademia Nauk w Warszawie
Kierownik Zakładu: prof. dr hab. n. med. Paweł Grieb

[3] European School for Advanced Studies in Ophthalmology, Lugano, Szwajcaria
Prezydent: prof. Borja Corcostegui

NAJWAŻNIEJSZE

Witrektomia hybrydowa jest obiecującą techniką, która pozwala na łączenie różnych narzędzi i metod podczas jednego zabiegu, dzięki czemu niweluje wady i umożliwia pełne wykorzystanie zalet rozmaitego instrumentarium.

HIGHLIGHTS

Hybrid vitrectomy is a promising technique that allows to combine different instruments and methods during one procedure, thus eliminates disadvantages and allows to take full advantages.

STRESZCZENIE

Termin *hybrydowy* wywodzi się z łacińskiego *hybris* i oznacza mieszańca. Słowo *hybryda* określa również połączenie kilku odrębnych elementów w jeden współdziałający układ. Techniki operacyjne o hybrydowym charakterze to zatem takie, które składają się z etapów czy elementów pochodzących z co najmniej dwóch różnych procedur.

Ideą witrektomii hybrydowej jest wykorzystanie podczas jednego zabiegu dwóch zestawów narzędzi różniących się średnicą przekroju, co umożliwia połączenie zalet każdego z nich.

Witrektomia hybrydowa znajduje zastosowanie w wielu stanach chorobowych siatkówki i ciała szklistego. Istnieje zgoda co do tego, iż jest szczególnie pożądaną techniką operacyjną w najbardziej skomplikowanych przypadkach.

Słowa kluczowe: witrektomia hybrydowa, odwarstwienie siatkówki, retinopatia cukrzycowa proliferacyjna, witrektomia

ABSTRACT

The term "hybrid" is derived from the Latin *hybris* and means hybrids. The word "hybrid" also means combining several separate elements into one cooperating system. Thus, hybrid operating techniques are those that are a mix of stages or elements derived from at least two different procedures.

The idea of hybrid vitrectomy is to use two sets of tools in one treatment, differing in the diameter of the cross-section, which allows combining the advantages offered by each of these tools.

Hybrid vitrectomy is used in many disease states of the retina and vitreous. There is agreement that it is a particularly desirable surgical technique in the most complicated cases.

Key words: hybrid vitrectomy, retinal detachment, proliferative diabetic retinopathy, vitrectomy

© Medical Education. For private and non-commercial use only. Downloaded from https://www.journalsmededu.pl/index.php/ophthatherapy/index: 17.07.2025; 06:52,03

WSTĘP

Witrektomia hybrydowa jest relatywnie młodą techniką operacyjną, polegającą na wykorzystywaniu podczas jednego zabiegu zestawów narzędzi używanych wcześniej osobno przy wykonywaniu innych procedur. Termin *hybrydowy* wywodzi się z łacińskiego *hybris* i oznacza mieszańca [1]. Słowo *hybryda* określa również połączenie kilku odrębnych elementów w jeden współdziałający układ. Techniki operacyjne o charakterze hybrydowym to zatem takie, które łączą w sobie etapy czy elementy z co najmniej dwóch różnych procedur. Ideą witrektomii hybrydowej jest połączenie zalet obu wykorzystywanych w niej zestawów narzędzi.

PIERWSZE OPERACJE WITREKTOMII HYBRYDOWEJ

W odniesieniu do witrektomii terminu *hybrydowa* po raz pierwszy użyto w 2013 r. Zaproponowali go Iwahashi-Shima i wsp. w publikacji dotyczącej wyników chirurgicznego leczenia otworopochodnych odwarstwień siatkówki powikłanych witreoretinopatią proliferacyjną (PVR, *proliferative vitreoretinopathy*) w stopniu C [2]. Autorzy retrospektywnie ocenili efekty witrektomii u 27 pacjentów (27 oczu). Pierwotnie zabieg rozpoczynano z zestawem narzędzi 25 G, lecz u 11 pacjentów (40,7%) konieczne było wykonanie dodatkowo witrektomii 20 G, by usunąć sprężyste, włókniste błony podsiatkówkowe, wyekstrahować proliferacje podsiatkówkowe czy podać olej silikonowy lub usunąć go, jeśli był stosowany przy poprzedniej operacji. Zabiegi z użyciem dwóch zestawów narzędzi (25 i 20 G) nazwano witrektomiami hybrydowymi. Autorzy podają, iż w żadnym z opisywanych przypadków nie zaistniała konieczność przeprowadzenia całkowitej konwersji do witrektomii 20 G. U większości pacjentów witrektomię centralną i obwodową oraz usunięcie proliferacji witreoretinalnych wykonywano za pomocą witrektomu 25 G. W niektórych przypadkach pojawiła się potrzeba zastosowania techniki bimanualnej (dwuręcznej) i wycięcia ich za pomocą nożyczek i pęset. Jeśli błony PVR były kruche i szerzyły się rozlegle, wykonywano peeling błony granicznej wewnętrznej (ILM, *internal limiting membrane*) po barwieniu zielenią indocyjaniny (ICG, *indocyanine green*) lub błękitem brylantowym G (*brilliant blue G*). U pacjentów, u których PVR była bardzo rozległa i ściśle przylegała do siatkówki, wykonywano dodatkową sklerotomię 20 G, by wprowadzić poziome nożyczki lub pęsetę do usunięcia proliferacji podsiatkówkowych. Za pomocą opisanych procedur uzyskano ponowne przyłożenie siatkówki po pierwotnej operacji w 21 przypadkach oraz u kolejnych 4 pacjentów badanych po 12 miesiącach od odwarstwienia siatkówki. Osiągnięto również poprawę ostrości widzenia. Natomiast uogólniona liczba powikłań pooperacyjnych (przetrwałe odwarstwienie siatkówki lub błona przedsiatkówkowa) dotyczyła 22,2% przypadków (6 oczu). Autorzy podsumowują, iż łączona witrektomia 25 G z 20 G stanowi dobre rozwiązanie w przypadkach bardziej zaawansowanych zmian PVR. Wykorzystuje zalety witrektomii 25 G związane z małym rozmiarem narzędzi, takie jak: mniejsza traumatyzacja tkanek, mniejszy odczyn pooperacyjny oraz szybsza rekonwalescencja. Natomiast dodatkowe zastosowanie jednego portu 20 G pozwoliło na użycie narzędzi, które ze względu na wielkość przekroju nie mogłyby być wprowadzone do wnętrza oka przez trokar 25 G.

Witrektomia hybrydowa to także łączenie zestawu 23 G z 20 G. W 2012 r. Lei i wsp. opisali procedurę usuwania oleju silikonowego z zastosowaniem portu 20 G do aktywnego usuwania oleju oraz trokaru 23 G jako infuzji [3]. Zabieg ten określili jako technikę mieszaną służącą do aktywnego usuwania oleju. Operacjom poddano 29 pacjentów (29 oczu). Dzień po operacji przeprowadzono u nich badanie optycznej tomografii koherentnej przedniego odcinka oka (AS-OCT, *anterior segment optical coherence tomography*) w okolicy po porcie 23 G. Grupę kontrolną stanowiło 29 pacjentów (29 oczu) poddanych standardowej procedurze usunięcia oleju techniką 20 G. Autorzy nie odnotowali istotnych statystycznie różnic pomiędzy grupami przy ocenie parametrów takich jak: czas usuwania oleju, ostrość wzroku przed operacją i po niej, ciśnienie wewnątrzgałkowe, pooperacyjna hipotonia oraz przetrwałe odwarstwienie siatkówki. AS-OCT u 13 pacjentów wykazała prawidłowe zamknięcie sklerotomii, u 9 osób stwierdzono lokalne, przejściowe odłączenie naczyniówki. Wykonanie AS-OCT u pacjentów operowanych tylko 20 G nie było możliwe ze względu na duży obrzęk spojówki oraz wylewy podspojówkowe w okolicach sklerotomii. Stwierdzono, iż mieszana procedura usuwania oleju silikonowego nie zwiększa ryzyka komplikacji pooperacyjnych. Jej zaletą jest brak konieczności przyszywania kaniuli infuzyjnej, co skraca przygotowanie do zabiegu [3].

Próby łączenia różnych technik podczas witrektomii podjęto również w przypadkach chirurgicznego leczenia powikłań po operacji zaćmy [4]. Autorzy poddali retrospektywnej ocenie grupę 42 pacjentów (42 oczu), u których doszło do uszkodzenia tylnej torebki soczewki i pozostawienia fragmentów soczewki w komorze ciała szklistego. U wszystkich pacjentów wykonywano witrektomię 23 G. W 15 przypadkach (35,7%) z bardzo twardymi fragmentami jądra, których nie udało się usunąć poprzez kruszenie witrektomem o sondę ze źródłem światła, konieczne było zastosowanie fragmatomu 20 G. W tym celu jeden z portów 23 G na czas usuwania fragmentów jądra soczewki powiększano do rozmiaru 20 G, tworząc hybrydę. Odnotowano mniejszą częstość występowania powikłań pooperacyjnych, takich jak: odwarstwienie siatkówki, hipotonia, torbielowaty obrzęk plamki (CME, *cystoid macular edema*) lub jaskra, w porównaniu z wynikami osiąganymi w ośrodkach stosujących w podobnych przypadkach konwencjonal-

© Medical Education. For private and non-commercial use only. Downloaded from https://www.journalsmededu.pl/index.php/ophthatherapy/index: 17.07.2025; 06:52,03

ną witrektomię 20 G. Barthelmes i wsp. [4] zwracają uwagę, iż na niski odsetek powikłań wpływ miało zastosowanie trokarów 23 G, a w najtrudniejszych przypadkach portów 23 i 20 G. Mała średnica sklerotomii przy zastosowaniu trokarów 23 G zmniejsza częstość wkleszczania się i upływu ciała szklistego, pozwala także na operowanie w małej odległości od siatkówki i dokładniejsze niż za pomocą systemu 20 G usunięcie kory ciała szklistego. Użycie podczas operacji zestawu narzędzi 23 G umożliwiło również dokładne usunięcie ciała szklistego wokół trokarów, co pozwoliło na późniejszym etapie na bezpieczne zastosowanie fragmatomu. Z kolei poszerzenie jednego z portów do 20 G było pomocne przy wprowadzaniu do wnętrza oka fragmatomu i zapobiegło ewentualnym poparzeniom tkanek wokół sklerotomii, a co najważniejsze – dało możliwość całkowitego usunięcia najtwardszych fragmentów soczewki i uniknięcia odczynu (np. CME), który mogłyby spowodować pozostawione w oku.

W ciągu ostatnich kilku lat podejmowano próby różnego łączenia zestawów narzędzi (20, 23 G z 25 G lub 27 G) i stosowania witrektomii hybrydowej w szeregu wskazań.

ZASTOSOWANIE WITREKTOMII HYBRYDOWEJ

Witrektomia hybrydowa jest szczególnie korzystnym rozwiązaniem w następujących przypadkach:

- trakcyjne odwarstwienie siatkówki i inne powikłania retinopatii cukrzycowej [5–7]
- ciężkie urazy gałki ocznej [8]
- otworopochodne odwarstwienie siatkówki, otwór plamki, błona przedsiatkówkowa, krwotok do komory ciała szklistego [9]
- witrektomia endoskopowa [10]
- płukanie komory ciała szklistego [11].

Najpopularniejszym wskazaniem do wykonania witrektomii hybrydowej jest trakcyjne odwarstwienie siatkówki [5–7]. Również doświadczenie własne pokazuje, iż zabieg ten jest szczególnie skuteczny u pacjentów cierpiących na powikłania retinopatii cukrzycowej proliferacyjnej. Pierwszy tego typu zabieg w Klinice Okulistyki Ogólnej z Pododdziałem Okulistyki Dziecięcej UM w Lublinie wykonał prof. Robert Rejdak u 32-letniego pacjenta. Mężczyzna cierpi na cukrzycę typu 1. Zgłosił się do kliniki z powodu nagłego pogorszenia ostrości widzenia w lewym oku. Badanie okulistyczne wykazało trakcyjne odwarstwienie siatkówki. Przed zabiegiem chory liczył palce do 4 m bez korekcji, korekcja nie poprawiała ostrości wzroku. Zaplanowano operację łączoną, obejmującą usunięcie soczewki własnej pacjenta metodą fakoemulsyfikacji z małego cięcia (MICS, *microincision cataract surgery*), wszczepienie soczewki tylnokomorowej oraz witrektomię hybrydową. Decyzję o wykonaniu łączonego zabiegu podjęto z kilku powodów. Przede wszystkim tylko usunięcie soczewki własnej pacjenta pozwala na przeprowadzenie pełnej witrektomii z bardzo precyzyjnym doczyszczeniem skrajnego obwodu siatkówki z ciała szklistego – moduł *shaving vitrectomy*. Takie postępowanie zabezpiecza przed wystąpieniem pooperacyjnych proliferacji i trakcji, które mogłyby doprowadzić do ponownego odwarstwienia siatkówki. Drugi powód wiąże się z faktem, iż cukrzyca jest czynnikiem przyspieszającym rozwój zaćmy, zaś u operowanego pacjenta odnotowano początkowe zmętnienie soczewki. Brak pełnej przejrzystości ośrodków optycznych oka utrudniłby również wykonanie niektórych etapów witrektomii, takich jak: delaminacja, fragmentacja błon czy peeling ILM. Po usunięciu soczewki własnej pacjenta i wszczepieniu soczewki tylnokomorowej przystąpiono do operacji w obrębie tylnego odcinka oka. 3,5 mm od rąbka rogówki do wnętrza oka wprowadzono trokary 23 G. Operację wykonano z zastosowaniem aparatu Constellation® (Alcon, Fort Worth, Teksas, USA). Początkowo wykonano tylne odłączenie ciała szklistego, pełną witrektomię – centralną i obwodową z bardzo dokładnym usunięciem pozostałości ciała szklistego. W celu lepszego uwidocznienia ciała szklistego podano do wnętrza oka triamcynolon, którego działanie przeciwzapalne i przeciwobrzękowe jest dodatkowo korzystne u pacjenta cierpiącego na retinopatię cukrzycową proliferacyjną. Na kolejnym etapie w twardówce umieszczono jeszcze jeden trokar, tym razem 25 G, rozpoczynając witrektomię czteroportową, hybrydową (ryc. 1).

RYCINA 1

Założenie dodatkowego trokaru 25 G (operuje prof. Robert Rejdak).

Zostało zainstalowane światło żyrandolowe, które daje swobodę operowania techniką bimanualną. Na następnym etapie do wnętrza oka podano błękit brylantowy G, by wybarwić ILM i bezpiecznie ją usunąć. Technika dwuręczna zwiększa bezpieczeństwo zabiegu i pozwala jedną ręką operować witrektomem, a drugą – mikropęsetą z zestawu 25 G. Zastosowanie dodatkowego portu i użycie mikropęsety 25 G umożliwia bardzo precyzyjne i ostrożne, bez naruszania siatkówki, usunięcie ILM oraz błon przedsiatkówkowych (ryc. 2).

© Medical Education. For private and non-commercial use only. Downloaded from https://www.journalsmededu.pl/index.php/ophthatherapy/index: 17.07.2025; 06:52,03

RYCINA 2

Usuwanie błon przedsiatkówkowych za pomocą witrektomu 23 G i mikropęsety z zestawu 25 G (operuje prof. Robert Rejdak).

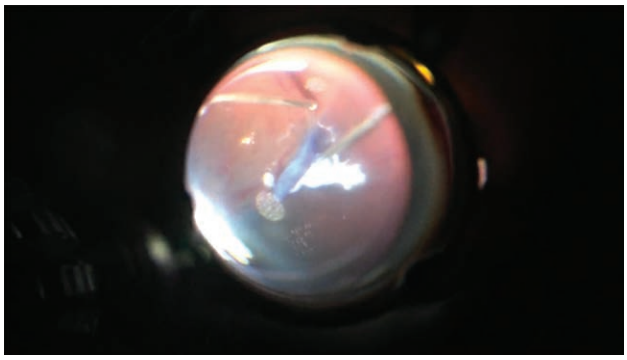

Płyn podsiatkówkowy został wydrenowany, siatkówka przyłożona. W trakcie operacji uzupełniono panfotokoagulację laserową siatkówki. Na koniec do wnętrza oka podano olej silikonowy. Trokary usunięto, a sklerotomie nie były szyte. Kilka tygodni po zabiegu pacjent czuł się dobrze. Ostrość wzroku w oku operowanym wynosiła 0,4 z korekcją. Mężczyzna był poddawany częstym kontrolom okulistycznym, a oko goiło się prawidłowo. Zaplanowano wykonanie w niedługim czasie witrektomii i usunięcie oleju silikonowego. Tożsame obserwacje poczynili Khan i wsp. [12], opisując wstępne wyniki zastosowania witrektomii hybrydowej w chirurgicznym leczeniu odwarstwienia siatkówki jako powikłania retinopatii cukrzycowej. Przedstawili serię 10 przypadków pacjentów, z których u 8 wykonano witrektomię 25/27 G, natomiast u 2 pacjentów (2 oczu) – witrektomię 23/27 G. W każdym z przypadków technika operacyjna polegała na użyciu witrektomu 27 G do dysekcji i delaminacji błon. Nie odnotowano powikłań śródoperacyjnych i pooperacyjnych. Ostrość wzroku do bliży i dali uległa istotnej statystycznie poprawie po operacji. Autorzy podsumowują, iż użycie witrektomu 27 G połączone z zastosowaniem instrumentarium 23 lub 25 G jest skuteczne w leczeniu operacyjnym trakcyjnego odwarstwienia siatkówki.

Istnieją również doniesienia o stosowaniu witrektomii hybrydowej (23/20 G) u pacjentów poddawanych zabiegom z powodu najbardziej skomplikowanych przyczyn [8]. Należą do nich zapalenie wnętrza gałki ocznej oraz stany po urazie gałki ocznej. Pomimo niekwestionowanych zalet witrektomii małego cięcia (MIVS, *microincision vitrectomy surgery*), jakimi są: krótki czas operacji, mniejszy dyskomfort dla pacjenta oraz mniejszy odczyn zapalny po operacji, krótsze kaniule witrektomijne wiążą się z większym ryzykiem przemieszczenia do przestrzeni nadnaczyniówkowej [13] oraz zaczopowania przez włóknik czy wysięki. W związku z tym, by uniknąć ewentualnych powikłań, podjęto próbę zastosowania witrektomii hybrydowej, na którą składała się przyszywana infuzja 20 G i pozostałe porty 23 G. Zabieg przeprowadzono u 2 pacjentów po ciężkich urazach gałki ocznej oraz u 8 chorych z zapaleniem wnętrza gałki ocznej (u 2 pacjentów było to zapalenie endogenne, u 1 – idiopatyczne, w 1 przypadku powstałe po operacji zaćmy, w 1 – po wszczepieniu wtórnym soczewki fiksowanej do twardówki, 1 – po trabekulektomii oraz 2 po iniekcji bewacyzumabu). U wszystkich pacjentów doszło do poprawy ostrości widzenia 3 miesiące po operacji. U 9 badanych występowało również odwarstwienie siatkówki, w każdym z tych przypadków uzyskano przyłożenie siatkówki i podano olej silikonowy. W 3-miesięcznym okresie obserwacji nie odnotowano ponownych odwarstwień siatkówki. Autorzy konkludują, iż zastosowanie witrektomii hybrydowej w bardzo skomplikowanych przypadkach, jakimi są stany po urazach gałki ocznej czy zapalenia wnętrza gałki ocznej, stanowiących szczególne wyzwanie dla chirurgów witreoretinalnych, jest bezpieczne i daje szansę na najlepszą rekonwalescencję. Uważają także, iż zastosowanie jako infuzji portu 20 G i wprowadzenie kaniuli infuzyjnej tego rozmiaru, która jest dłuższa niż narzędzia z zestawów o mniejszym przekroju, ułatwiają wizualizację i sprawdzenie prawidłowego umiejscowienia infuzji na początku zabiegu, pomimo występowania licznych wysięków, włóknika czy krwotoku w komorze ciała szklistego. Jest to korzystne również ze względu na brak „ześlizgiwania się" narzędzia do przestrzeni nadnaczyniówkowej, dzięki czemu nie ma ryzyka odłączenia naczyniówki. Z kolei użycie jako aktywnych portów narzędzi 23 G i przede wszystkim witrektomu 23 G pozwala korzystać z zalet MIVS – bezpieczeństwa i wydajności [8].

Japońscy chirurdzy witreoretinalni [10] zaproponowali również użycie witrektomii hybrydowej w bardziej skomplikowanych przypadkach. Na ich hybrydę składał się system trójwymiarowej (3D) wizualizacji dna oka (NGENUITY 3D® Visualization System, Alcon Laboratories) oraz endoskop. Witrektomię 25 G (Constellation® Vision System, Alcon Laboratories, Fort Worth, TX, USA) przeprowadzono w 113 przypadkach (113 oczu) z powodu: otworopochodnego odwarstwienia siatkówki lub witreoretinopatii proliferacyjnej – 49 oczu, błony przedsiatkówkowej – 18 oczu, retinopatii cukrzycowej proliferacyjnej – 17 oczu, krwotoku w ciele szklistym – 11 oczu, otworu plamki – 11 oczu, zespołu trakcji szklistkowo-plamkowych – 4 oczu oraz zwichnięcia sztucznej soczewki – 3 oczu. W niektórych przypadkach do uwidocznienia dna oka używano jednocześnie systemu szerokokątnej wizualizacji dna oka (RESIGHT® wide-angle viewing system, Carl Zeiss Meditec) oraz endoskopu okulistycznego połączonego z kamerą. Podczas zabiegu chirurg obserwował na dużych monitorach 3D, przy użyciu okularów 3D obrazy pochodzące z wymienionych dwóch metod wizualizacji. Endoskop okazał się szczególnie przydatny w witrektomii obwodowej, zidentyfikowaniu otworów na skrajnym obwodzie siatkówki, drenażu płynu podsiat-

© Medical Education. For private and non-commercial use only. Downloaded from https://www.journalsmededu.pl/index.php/ophthatherapy/index: 17.07.2025; 06:52,03

kówkowego, fotokoagulacji laserowej czy krioretinopeksji. Peeling błon przedsiatkówkowych oraz manewry w obrębie tylnego bieguna wykonywano za pomocą systemu szerokokątnej wizualizacji. Połączenie różnych metod śródoperacyjnego obrazowania zapewnia panoramiczny wgląd w dno oka (system szerokokątnej wizualizacji) oraz możliwość znacznego powiększenia wybranych struktur, a także operowania w obrębie skrajnego obwodu dna oka bez wgłabiania (endoskop). Wyniki są obiecujące, a technika znacznie poprawia komfort operatora podczas zabiegu.

Znane są także pojedyncze doniesienia o próbach stosowania opisywanej techniki z innych wskazań. Opisano jednoportową metodę płukania komory ciała szklistego z zastosowaniem infuzji z zestawu 27 G oraz trokaru 23 G u 14 pacjentów (14 oczu), u których doszło do ponownego krwotoku do komory ciała szklistego po witrektomii lub niepełnego usunięcia podczas pierwotnego zabiegu [14]. Dawniej w takich przypadkach wykonywano w trybie ambulatoryjnym wymianę płyn–powietrze z użyciem jednej lub dwóch strzykawek wprowadzanych do komory ciała szklistego [11, 15]. Technika ta miała wiele wad: niestabilne ciśnienie wewnątrzgałkowe, niekompletna wymiana, konieczność pozostawienia powietrza w komorze ciała szklistego, wykonywanie procedury bez kontroli wzroku oraz obligatoryjna obecność asysty. Alternatywą jest ponowne przeprowadzenie trzyportowej witrektomii. Dlatego Zhu i wsp. [14] opracowali nową technikę: u opisywanych pacjentów po miejscowym znieczuleniu montowano bezzastawkowy trokar 23 G od skroni, 3,5 lub 4 mm od rąbka, w zależności od stanu soczewki (sztuczna lub własna pacjenta). Następnie wprowadzano przez ten trokar kaniulę infuzyjną z zestawu 27 G ze zbalansowanym roztworem soli fizjologicznej. Ciśnienie infuzji ustawiano na 30 mmHg. Na kolejnym etapie pacjent był układany w pozycji bocznej, tak by trokar znajdował się w jak najniższym punkcie położenia gałki ocznej. Kaniula infuzyjna była nieznacznie wysuwana i ciało szkliste wraz z pozostałym krwotokiem spontanicznie wypływało przez przestrzeń pomiędzy infuzją 27 G a światłem wewnętrznym trokaru 23 G. Ciśnienie w gałce ocznej kontrolował chirurg poprzez ucisk palcem. Jeśli infuzja ulegała zaczopowaniu przez skrzepy krwi, usuwano ją na krótki czas, oczyszczano i zakładano ponownie. Dno oka chirurg oceniał wziernikiem pośrednim. Jeśli było widoczne, usuwano kaniulę infuzyjną oraz trokar bez szycia. U pacjentów, u których w komorze ciała szklistego pozostawała krew, procedurę powtarzano. U wszystkich chorych ostrość wzroku uległa poprawie, a dno oka było widoczne następnego dnia po zabiegu. Autorzy uważają, iż opracowana przez nich technika jest minimalnie inwazyjna, bezpieczna oraz skuteczna.

PODSUMOWANIE

Witrektomia hybrydowa jest obiecującą techniką, która pozwala na łączenie różnych narzędzi i metod podczas jednego zabiegu, dzięki czemu niweluje wady i umożliwia pełne wykorzystanie zalet rozmaitego instrumentarium. Niestety wiąże się to z większym kosztem pojedynczego zabiegu. Z drugiej strony pozwala jednak na najbardziej zindywidualizowane leczenie operacyjne. Dlatego zastosowanie witrektomii hybrydowej wydaje się bardzo dobrym rozwiązaniem u pacjentów z najbardziej zaawansowanymi chorobami oczu oraz patologiami stanowiącymi największe wyzwanie dla chirurgów witreoretinalnych.

ADRES DO KORESPONDENCJI
dr n. med. Dominika Nowakowska
Klinika Okulistyki Ogólnej z Pododdziałem Okulistyki Dziecięcej,
Katedra Okulistyki, Uniwersytet Medyczny w Lublinie
20-079 Lublin, ul. Chmielna 1
tel.: (81) 532-86-01
e-mail: dominika.nowakowska85@gmail.com

Piśmiennictwo

1. Kopaliński W. Słownik wyrazów obcych i zwrotów obcojęzycznych. Wiedza Powszechna, Warszawa 1970: 315.
2. Iwahashi-Shima C, Sato T, Bando H, et al. Anatomic and functional outcomes of 25-gauge vitrectomy for repair of eyes with rhegmatogenous retinal detachment complicated by proliferative vitreoretinopathy. Clin Ophthalmol 2013; 7: 2043-2049.
3. Lei J-Q, Xie A-M, Shi Q. Clinical presentation of a mixed 23-gauge infusion and 20-gauge pars plana technique for active silicone oil removal. Int J Ophthalmol 2012; 5(5): 600-604.
4. Barthelmes D, Alexander S, Mitchell P, et al. Hybrid 20/23-gauge pars plana vitrectomy for retained lens fragments after cataract surgery. Retina 2012; 32(9): 1749-1755.
5. Zafar SN, Qureshi N, Azad N, et al. Retinal detachment in paediatric patients. J Coll Physicians Surg Pak 2013; 23(4): 261-264.
6. Yamada M, Maeno T, Yamada K. Hybrid microincision vitrectomy surgery combined with 20-gauge silicone cannulas for use with 20-gauge horizontal scissors in diabetic tractional retinal detachment. Clin Ophthalmol 2013; 7: 1559-1563.
7. Yonekawa Y, Thanos A, Abbey AM, et al. Hybrid 25- and 27-Gauge Vitrectomy for Complex Vitreoretinal Surgery. Ophthalmic Surg Lasers Imaging Retin 2016; 47(4): 352-355.

© Medical Education. For private and non-commercial use only. Downloaded from
https://www.journalsmededu.pl/index.php/ophthatherapy/index: 17.07.2025; 06:52,03

8. Shroff D, Gupta P, Gupta C, et al. Hybrid 20/23-G pars plana vitrectomy in endophthalmitis and trauma: a strategic approach. Eur J Ophthalmol 2018; 28(1): 94-97.
9. Höhn F, Kretz F, Pavlidis M. Surgical and Functional Results of Hybrid 25-27-Gauge Vitrectomy Combined with Coaxial 2.2 mm Small Incision Cataract Surgery. J Ophthalmol 2016; 2016: 1-7.
10. Kita M, Mori Y, Hama S. Hybrid wide-angle viewing-endoscopic vitrectomy using a 3D visualization system. Clin Ophthalmol 2018; 12: 313-317.
11. Blankenship GW. Management of vitreous cavity hemorrhage following pars plana vitrectomy for diabetic retinopathy. Ophthalmology 1986; 93(1): 39-44.
12. Khan MA, Samara WA, Hsu J, et al. Short-term Outcomes of Hybrid 23-, 25-, and 27-gauge Vitrectomy for Complex Diabetic Tractional Retinal Detachment Repair. Retin Cases Brief Rep 2017. DOI: 10.1097/ICB.0000000000000571. [Epub ahead of print].
13. Tarantola RM, Folk JC, Shah SS, et al. Intraoperative choroidal detachment during 23-gauge vitrectomy. Retina 2011; 31(5): 893-901.
14. Zhu D, Zhang J, Zhou J. One-port vitreous cavity lavage with hybrid 27G infusion and 23G cannula. Eur J Ophthalmol 2018; 28(4): 469-471.
15. Miller JA, Chandra SR, Stevens TS. A modified technique for performing outpatient fluid-air exchange following vitrectomy surgery. Am J Ophthalmol 1986; 101(1): 116-117.

For non-commmercial use only

© Medical Education. For private and non-commercial use only. Downloaded from https://www.journalsmededu.pl/index.php/ophthatherapy/index: 17.07.2025; 06:52,03