DOI: 10.24292/01.OT.311218.02

Skuteczność leczenia ranibizumabem oraz laserem 2RT™ wysiękowej postaci zwyrodnienia plamki związanego z wiekiem – opis przypadku

Efficacy of ranibizumab therapy combined with 2RT™ laser the wet form of age-related macular degeneration – a case report

Dominika Pagacz

Szpital Świętego Rafała w Krakowie
Dyrektor medyczny: dr n. med. Marek Brzeziński

For non-commercial use only

NAJWAŻNIEJSZE

Leki antyangiogenne są skuteczne w terapii wysiękowej postaci zwyrodnienia plamki związanego z wiekiem u pacjentów z niską ostrością wzroku.

HIGHLIGHTS

Anti-angiogenic drugs are effective in therapy of exudative age-related macular degeneration for patients with low visual acuity.

STRESZCZENIE

Autorka prezentuje przypadek 73-letniej pacjentki z wysiękową postacią zwyrodnienia plamki związanego z wiekiem leczonej z zastosowaniem lasera 2RT™ (Ellex) oraz iniekcji doszklistkowych ranibizumabu. W leczeniu wykorzystano aktywny schemat PRN (*pro re nata* – według potrzeb) leczenia ranibizumabem. Odpowiedź pacjentki na terapię ranibizumabem była dobra. Równocześnie nie stwierdzono pozytywnej odpowiedzi na laseroterapię z użyciem lasera 2RT™.

Słowa kluczowe: wysiękowe AMD, CNV, laser 2RT™, ranibizumab, PRN

ABSTRACT

The author presents a case of a 73-year-old woman with wet form of age-related macular degeneration treated with 2RT™ laserotherapy and intravitreal injections of ranibizumab. In this case active PRN (*pro re nata*) schedule with ranibizumab was applied. The result of ranibizumab therapy was right. There was no positive response to 2RT™ laserotherapy.

Key words: exudative AMD, CNV, 2RT™ laser, ranibizumab, PRN

Copyright © Medical Education

© Medical Education. For private and non-commercial use only. Downloaded from https://www.journalsmededu.pl/index.php/ophthatherapy/index: 06.08.2025; 17:03,10

WPROWADZENIE

Zwyrodnienie plamki związane z wiekiem (AMD, *age-related macular degeneration*) jest główną przyczyną utraty widzenia w jednym lub w obojgu oczach u osób po 50. r.ż. w świecie zachodnim. Ryzyko wystąpienia AMD zwiększa się wraz z wiekiem pacjenta. Wśród innych czynników ryzyka tej choroby należy wymienić: obciążony wywiad rodzinny, nadwzroczność, palenie papierosów, jasny kolor tęczówki, nadciśnienie tętnicze, hipercholesterolemię, schorzenia układu krążenia oraz płeć żeńską. Dwie główne formy AMD prowadzące do poważnej utraty widzenia to podołkowy zanik geograficzny nabłonka barwnikowego siatkówki oraz nieprawidłowości neowaskularne [1].

U podłoża wysiękowej postaci AMD leży neowaskularyzacja naczyniówkowa złożona z włóknisto-naczyniowych tkanek, które rozprzestrzeniają się od choriokapilar do przestrzeni pod nabłonkiem barwnikowym siatkówki, a następnie do przestrzeni podsiatkówkowej [1–4].

Patogeneza AMD nie jest do końca poznana. Jego główną przyczynę stanowi wynikające z upływu czasu uszkodzenie działania kompleksu fotoreceptory–nabłonek barwnikowy siatkówki–błona Brucha [2, 5].

Obecnie lekami z wyboru w terapii wysiękowego AMD są czynniki anty-VEGF zawierające przeciwciała blokujące śródbłonkowo-naczyniowy czynnik wzrostu (VEGF, *vascular endothelial growth factor*) [6].

Laser trzynanosekundowy 2RT™ (Ellex) wykorzystywany we wczesnych formach AMD prowadzi do redukcji występujących w siatkówce druzów. Jego zastosowanie nie zmniejsza jednak ryzyka wystąpienia neowaskularyzacji naczyniówkowej (CNV, *choroidal neovascularization*) oraz nie obniża częstości występowania zaniku geograficznego czy też utraty widzenia w przebiegu AMD [7].

Ranibizumab jest fragmentem Fab monoklonalnego, rekombinowanego ludzkiego przeciwciała blokującego wszystkie izoformy VEGF-A. Jest podawany w iniekcjach doszklistkowych w dawce 0,5 mg [8].

Jednym z wykorzystywanych obecnie schematów leczenia ranibizumabem jest PRN (*pro re nata* – według potrzeb), w którym częstość iniekcji preparatu anty-VEGF jest uzależniona od indywidualnych potrzeb pacjenta [9].

OPIS PRZYPADKU

W maju 2018 r. do Szpitala Świętego Rafała w Krakowie zgłosiła się 73-letnia kobieta, u której podczas badania okulistycznego w poradni okulistycznej stwierdzono zwyrodnienie plamki związane z wiekiem w oku lewym. Pacjentkę skierowano do szpitala w celu kontroli i kwalifikacji do leczenia preparatami anty-VEGF w związku z podejrzeniem obecności CNV w plamce oka lewego.

Subiektywne objawy, które zgłaszała pacjentka, to pojawienie się ciemnej plamy w centrum widzenia oraz metamorfopsje występujące w oku lewym od kilku tygodni. Chora podała również, iż 5 dni przed zgłoszeniem się do badania w Szpitalu Świętego Rafała wykonano u niej zabieg laseroterapii plamki laserem 2RT™ w oku lewym (w ośrodku zewnętrznym). Równocześnie przedłożyła dokumentację medyczną z wykonanego zabiegu. Na podstawie tej dokumentacji uzyskano informację, iż najlepsza skorygowana ostrość wzroku (BCVA, *best corrected visual acuity*) w oku lewym w dniu laseroterapii wynosiła 0,1, a ciśnienie wewnątrzgałkowe było w granicach statystycznej normy (15,5 mmHg). Pacjentka przedstawiła również wynik badania optycznej koherentnej tomografii (OCT, *optical coherence tomography*) przeprowadzonego w dniu, w którym wykonano u niej zabieg laseroterapii. Wynik badania wskazywał na obecność w oku lewym wysiękowej formy AMD.

Po zastosowaniu lasera 2RT™ pacjentka zauważyła pogorszenie widzenia oraz powiększenie się ciemnej plamy w centrum widzenia w oku lewym.

W dniu pierwszej kontroli w Szpitalu Świętego Rafała BCVA w oku lewym wynosiła 0,05. Wynik pomiaru ciśnienia wewnątrzgałkowego był w granicach statystycznej normy. W badaniu oftalmoskopowym dna oka lewego zaobserwowano obrzęk w plamce z towarzyszącymi drobnymi wybroczynkami okołoplamkowymi. W badaniu OCT stwierdzono cechy aktywnej CNV. Grubość centralnej siatkówki (CRT, *central retinal thickness*) wynosiła 453 µm (ryc. 1).

RYCINA 1

Wynik badania OCT plamki oka lewego w dniu przyjęcia pacjentki do szpitala – pierwsza wizyta kontrolna (maj 2018 r.).

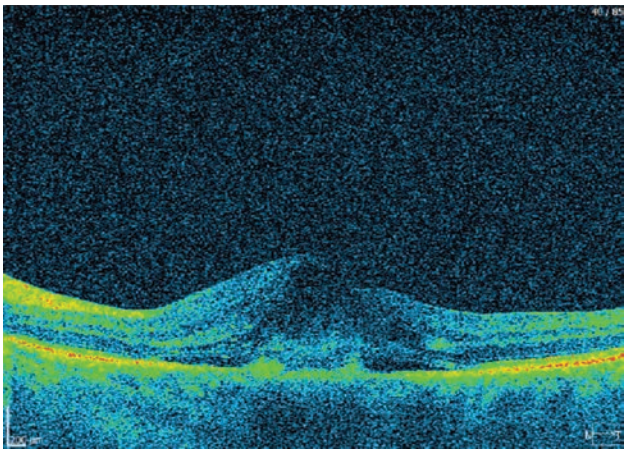

Ze względu na niską ostrość wzroku w oku lewym pacjentka nie kwalifikowała się do podania preparatu anty-VEGF w ramach programu lekowego.

W czerwcu 2018 r. podano doszklistkowo preparat anty-VEGF (0,5 mg ranibizumabu) do oka lewego. Przed inie-

© Medical Education. For private and non-commercial use only. Downloaded from https://www.journalsmededu.pl/index.php/ophthatherapy/index: 06.08.2025; 17:03,10

kcją wykonano kontrolne badanie OCT wskazujące na utrzymujący się obrzęk siatkówki w plamce w oku lewym (CRT 459 µm) (ryc. 2).

RYCINA 2

Wynik badania OCT plamki oka lewego wykonany przed pierwszą iniekcją ranibizumabu – czerwiec 2018 r.

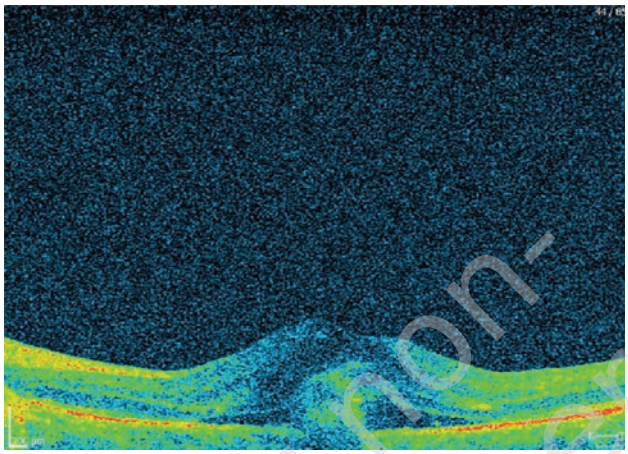

Pacjentka zgłosiła się ponownie do kontroli okulistycznej w lipcu 2018 r. Podawała poprawę widzenia, zmniejszenie się ciemnej plamy i metamorfopsji w oku lewym. W badaniu okulistycznym stwierdzono BCVA na poziomie 0,5. Ciśnienie wewnątrzgałkowe w oku lewym wynosiło 16 mmHg. Badanie oftalmoskopowe wykazało zmniejszenie się obrzęku oraz zresorbowanie się wybroczyn w plamce. W OCT zaobserwowano zmniejszenie się obrzęku w plamce (CRT 223 µm) (ryc. 3).

W związku z dobrą odpowiedzią pacjentki na podany doszklistkowo ranibizumab wysłano wniosek o przyznanie jej leczenia tym preparatem w ramach programu lekowego. Wniosek został rozpatrzony pozytywnie.

We wrześniu i w październiku 2018 r. wykonano kolejne iniekcje ranibizumabu w dawce 0,5 mg do oka lewego. W badaniu okulistycznym stwierdzono poprawę widzenia do poziomu BCVA 0,5 (w dniu drugiej iniekcji) i 0,63 (w dniu trzeciej iniekcji). W kolejnych badaniach kontrolnych OCT stwierdzono stabilny stan siatkówki plamkowej w oku lewym (CRT 231 µm we wrześniu oraz 199 µm w październiku) (ryc. 4, 5). W badaniu oftalmoskopowym nie obserwowano cech aktywnej CNV w plamce. Ciśnienie wewnątrzgałkowe pozostaje stabilne podczas całego dotychczasowego leczenia ranibizumabem.

Zaplanowana iniekcja ranibizumabu do oka lewego we wrześniu została nieznacznie przesunięta w czasie ze względu na konieczność leczenia stomatologicznego zapalenia okołowierzchołkowego zębów, zakończonego koniecznością ekstrakcji kilku zębów. W okresie tym BCVA pozostawała stabilna (0,5), stwierdzono natomiast nieznaczne zwiększenie się ilości płynu w plamce (wzrost CRT z 221 µm do 231 µm).

W listopadzie br. przeprowadzono kolejną kontrolę okulistyczną. Subiektywnie pacjentka podała poprawę widzenia, zmniejszenie się ciemnej plamy w centrum widzenia oraz ograniczenie metamorfopsii w oku lewym. W badaniu okulistycznym BCVA w oku lewym wynosiła 0,63, ciśnienie wewnątrzgałkowe było w granicach statystycznej normy. W obrazie OCT plamki oka lewego stwierdzono stabilny stan siatkówki plamkowej (CRT wynosiła 199 µm) (ryc. 6). W obrazie oftalmoskopowym nie obserwowano cech aktywnej CNV. Podjęto decyzję o odstąpieniu od wykonania kolejnej iniekcji ranibizumabu do oka lewego.

Zaplanowano kolejne kontrole okulistyczne oraz dalsze leczenie ranibizumabem w dawce 0,5 mg według aktywnego

RYCINA 3

Wynik badania OCT plamki oka lewego miesiąc po iniekcji pierwszej dawki ranibizumabu – lipiec 2018 r.

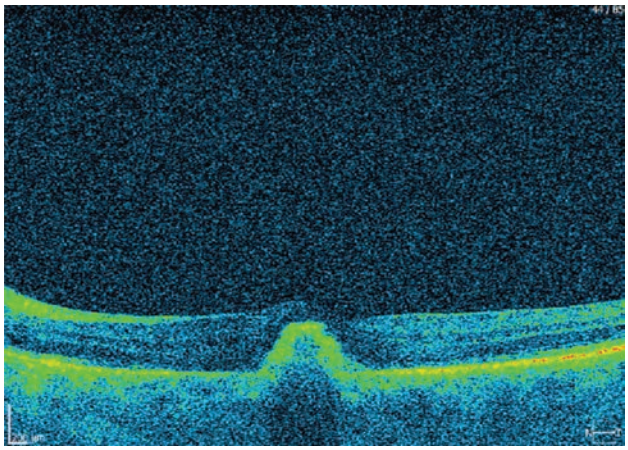

RYCINA 4

Wynik badania OCT plamki oka lewego w dniu drugiej iniekcji ranibizumabu – wrzesień 2018 r.

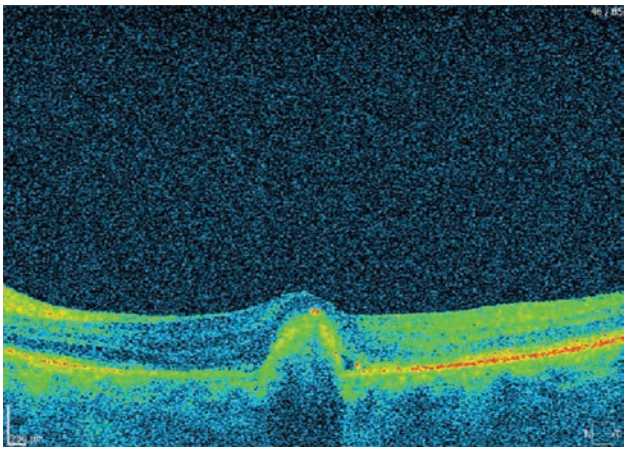

© Medical Education. For private and non-commercial use only. Downloaded from https://www.journalsmededu.pl/index.php/ophthatherapy/index: 06.08.2025; 17:03,10

RYCINA 5

Wynik badania OCT plamki oka lewego w dniu trzeciej iniekcji ranibizumabu – październik 2018 r.

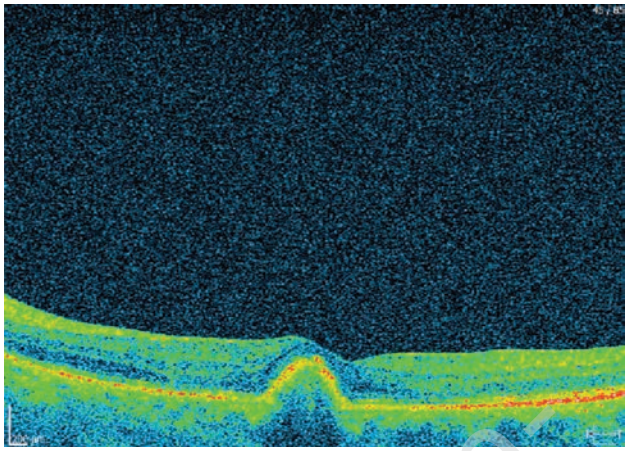

RYCINA 6

Wynik badania OCT plamki oka lewego miesiąc od trzeciej iniekcji ranibizumabu – listopad 2018 r.

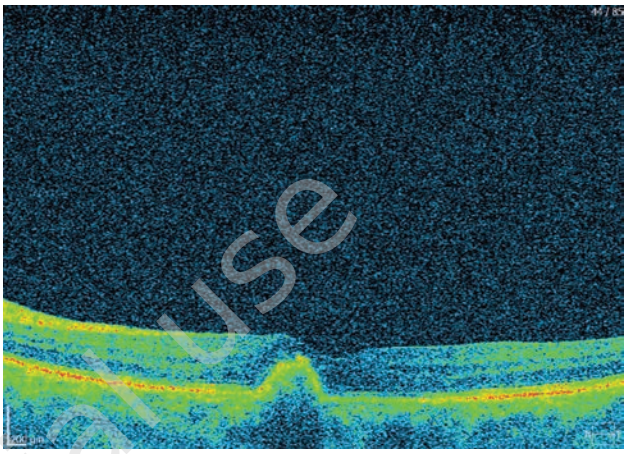

schematu PRN dającego możliwość elastycznej, zależnej od przebiegu choroby częstości podawania doszklistkowego preparatu anty-VEGF do oka lewego.

PODSUMOWANIE

1. Leczenie chorych z wysiękową postacią zwyrodnienia plamki związanego z wiekiem z wykorzystaniem ranibizumabu daje dobre efekty czynnościowe i anatomiczne. Nie stwierdzono żadnych działań niepożądanych.
2. Doszklistkowe podanie ranibizumabu jest skuteczną formą leczenia wysiękowego AMD.
3. Stosowanie pierwszych 3 comiesięcznych iniekcji ranibizumabu prowadzi do poprawy BCVA oraz zmniejszenia CRT w OCT. Poprawie ulega również obraz oftalmoskopowy plamki.
4. Podanie doszklistkowe ranibizumabu wydaje się skuteczną formą leczenia wysiękowego AMD także u pacjentów z bardzo niską BCVA stwierdzoną w momencie rozpoczęcia leczenia.
5. Stosowanie lasera 2RT™ nie jest skuteczną formą leczenia wysiękowej postaci AMD (prawdopodobnie prowadzi ono nawet do pogorszenia się stanu miejscowego siatkówki u pacjentów z wysiękowym AMD).

ADRES DO KORESPONDENCJI
lek. Dominika Pagacz
Szpital Świętego Rafała
30-693 Kraków, ul. Bochenka 12
e-mail: nikapag@gmail.com

Piśmiennictwo

1. American Academy of Ophthalmology. Basic and Clinical Science Course. Część XII: Siatkówka i ciało szkliste. Wyd I pol. Elsevier Urban and Partner, Wrocław 2005: 57-66.
2. Kański J, Milewski S. Choroby plamki. Wyd I pol. Górnicki Wydawnictwo Medyczne, Wrocław 2003: 26-30.
3. Rougier M, Dalyfer MN, Korobelnik JF. OCT and retina. Bordeaux University Hospital: 90-91.
4. Romanowska-Dixon B, Jakubowska B, Karska-Basta I. Swept Source OCT w diagnostyce różnicowej patologii tylnego odcinka oka i nowotworów wewnątrzgałkowych. Górnicki Wydawnictwo Medyczne, Wrocław 2018: 49.
5. Stankiewicz A, Figurska M, Kubicka-Trząska A. Diagnostyka różnicowa chorób tylnego bieguna gałki ocznej. Górnicki Wydawnictwo Medyczne, Wrocław 2016: 27.
6. Wylęgała E, Teper S, Wróblewska-Czajka E, Dobrowolski D. Optyczna Koherentna Tomografia, Warszawa 2007: 72.
7. Virgili G, Michelessi M, Parodi MB, et al. Laser treatment of drusen to prevent progression to advanced age-related macular degeneration. Cochrane Database Syst Rev 2015, (10): CD 006537.
8. Amadio M, Govoni S, Pascale A. Targeting VEGF in eye neovascularization. What´s new? A comprehensive review on current therapies and oligonucleotide-based intervention under development. Pharmacol Res 2016, 103: 253-269.
9. Zerib J, Bourhis A, Cornut PL, et al. Management of wet AMD in France 2015. J Fr Ophthalmol 2017; 40(9): 723-730.

© Medical Education. For private and non-commercial use only. Downloaded from
https://www.journalsmededu.pl/index.php/ophthatherapy/index: 06.08.2025; 17:03,10