

# Znamiona barwnikowe wewnątrzgałkowe – znaczenie badań USG i UBM

*Intraocular pigmented lesions – the role of USG and UBM diagnostics*

**Paweł Lewandowski**

Specjalistyczna Praktyka Lekarska, Zakład Optyczny Mikulskich w Warszawie



## NAJWAŻNIEJSZE

Ryzyko zezłośliwienia zmian barwnikowych może wynosić nawet 1–2%, dlatego wykonywanie okresowych obserwacji i obrazowych badań dodatkowych w takich przypadkach jest niezbędne.

## HIGHLIGHTS

The risk of malignant transformation of pigmented nevi may be as high as 1–2%. It is therefore necessary to perform repeated visual inspections and imaging studies of such lesions.

## STRESZCZENIE

Każdy lekarz okulista, widząc znamiona barwnikowe odcinka przedniego lub wewnątrz gałki ocznej, zadaje pytanie, jak często umawiać pacjenta na badania kontrolne i badania dodatkowe z całego arsenału metod obrazowania. Badania ultrasonograficzne (USG) i ultrabiomikroskopowe (UBM) wnoszą w naszą diagnostykę i monitorowanie pacjentów ze znamionami barwnikowymi dużo informacji. Należy pamiętać, że tylko kontrolne obserwacje pozwalają nam w początkowej fazie wychwycić zmiany odpowiadające zezłośliwieniu badanych struktur.

**Słowa kluczowe:** znamiona barwnikowe gałki ocznej, badanie ultrasonograficzne, badanie ultrabiomikroskopowe

## ABSTRACT

When an ophthalmologist discovers a pigmented nevus in the anterior segment or the inside of the eyeball, the question to ask is how often follow-up visits and imaging studies should be scheduled. Ultrasonography and ultrabiomicroscopy (UBM) furnish a good deal of information for the diagnostic work-up and monitoring of patients with pigmented nevi. It should be remembered that only by following up the patient will the ophthalmologist be able to detect early changes associated with malignant transformation of such lesions.

**Key words:** ocular pigmented lesions, ultrasonography, ultrabiomicroscopy

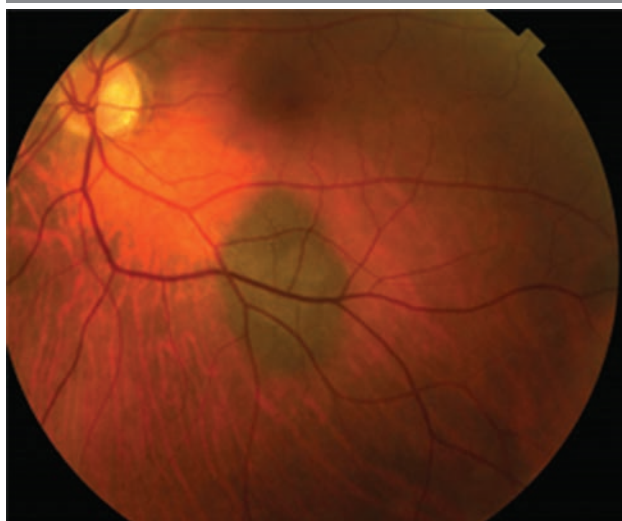
## WSTĘP

Czy pacjenci ze znamionami barwnikowymi tęczówki i naczyniówki powinni być często monitorowani z wykorzystaniem metod obrazowania? Każdy okulista stykający się z pacjentami mającymi ww. zmiany powinien mieć na uwadze podstawową kwestię – profilaktykę, tańszą niż leczenie zaawansowanej choroby. Do dyspozycji jest cały arsenał metod obrazowania, których używamy w diagnostyce okulistycznej przedniego odcinka gałki ocznej i wnętrza oka: badanie ultrasonograficzne: typowa prezentacja B i ultrabiomikroskopia (UBM), tradycyjna fotografia, badanie angiograficzne z użyciem fluoresceiny lub zieleni indocyjaninowej, OCT lub angio-OCT, badanie przepływu krwi metodą kolorowego Dopplera lub Dopplera mocy.

Znamiona barwnikowe naczyniówki według prof. Jacka Kańskiego występują do ok. 10% osób rasy kaukaskiej [1]. W moich obserwacjach znamiona barwnikowe błony naczyniowej mogą powstać w każdym wieku. Spotykamy je zarówno u małych dzieci, jak i osób dorosłych, mimo że we wcześniejszych badaniach nie stwierdzano ich obecności. Znamiona te charakteryzują się łagodnym charakterem, co nie zwalnia nas z obowiązku ich stałej obserwacji.

RYCINA 1

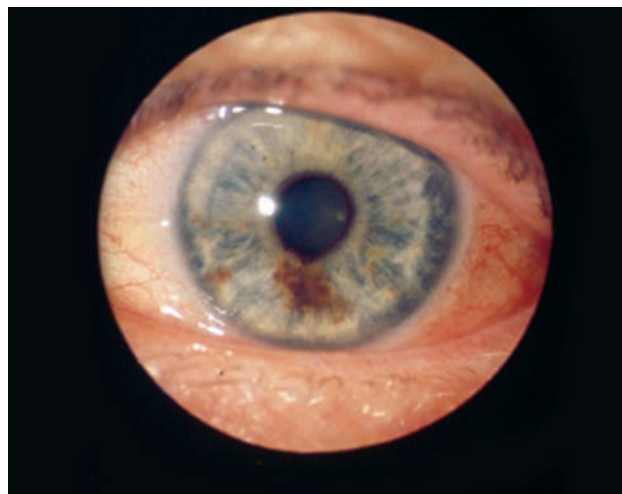
Znamię barwnikowe naczyniówki.



Znamię tęczówki charakteryzuje płaska lub lekko uniesiona ponad poziom tęczówki zmiana barwnikowa, obejmująca powierzchowne warstwy tęczówki, która może – w zależności od lokalizacji – zniekształcić źrenicę oraz wywinąć nabłonek barwnikowy tęczówki. Granice znamion barwnikowych są zazwyczaj wyraźne, ale możemy spotkać zmiany o charakterze rozlanym i niewyraźnych granicach. Należy też pamiętać o znamionach bez barwnika.

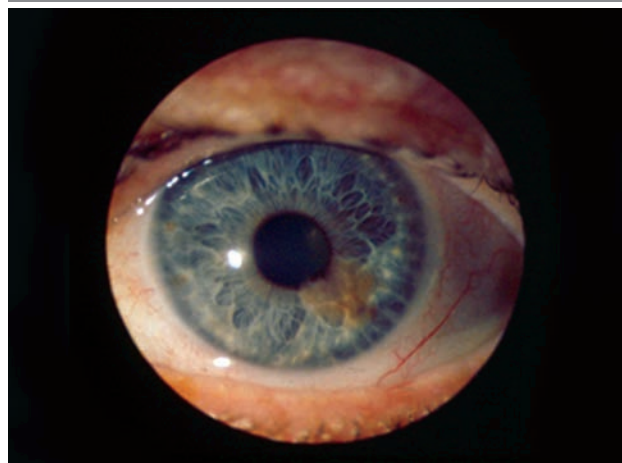RYCINA 2

Płaskie znamię barwnikowe z dużą ilością pigmentu.



RYCINA 3

Znamię barwnikowe płaskie z niewielką ilością barwnika.



Znamiona barwnikowe naczyniówki charakteryzuje również brązowa, szarawobrązowa, płaska lub uniesiona ponad poziom siatkówki zmiana o wyraźnych granicach, zlokalizowana najczęściej w okolicy równika. Dodatkowo mogą być widoczne druzy, bardzo rzadko występuje neowaskularyzacja [1, 2].

W 2002 r. Shields i wsp. wyodrębnili cechy zmian łagodnych i złośliwych ułatwiające różnicowanie. Należą do nich m.in. obecność płynu podsiatkówkowego pod zmianą barwnikową, zwykle charakterystycznego dla czerniaka [3].

## CEL PRACY

Celem pracy jest odpowiedź na pytanie o to, czy pacjenci ze znamionami barwnikowymi tęczówki i naczyniówki powinni być często monitorowani metodami obrazowania. W badaniu pacjentów z ww. zmianami obok wielu metod obrazowania powinno się mieć na uwadze badania ultra-

sonograficzne wnętrza gałki ocznej (USG) i odcinka przedniego (UBM).

Badania ultrasonograficzne są bezbolesne, nieinwazyjne, powtarzalne, pokazujące zmiany w czasie rzeczywistym. Należy bezwzględnie pamiętać, że nie wykonujemy badania jednego oka, zawsze badamy oboje oczu. Badanie wyłącznie jednego oka, w którym jest znamię barwnikowe, to błąd medyczny.

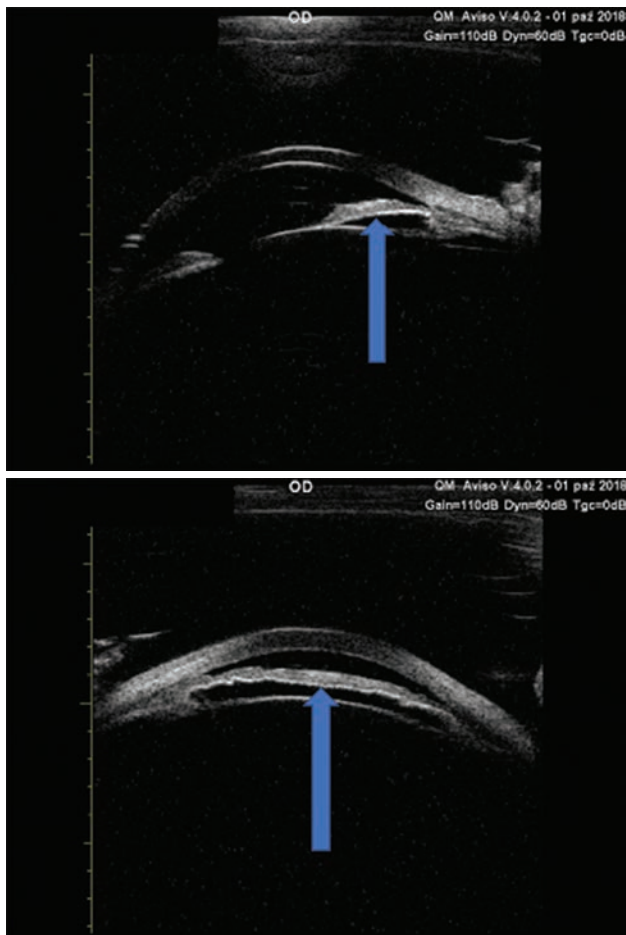
## METODA

Podstawą obrazowania znamion barwnikowych i ich monitorowania stanowią badania USG i UBM.

Najczęściej spotykane znamiona barwnikowe tęczówki są płaskie o wysyceniu takim jak echa z tęczówki, w badaniu UBM niewidoczne. Drugi rodzaj znamion to zmiany o dużej gęstości akustycznej, na poziomie tęczówki lub uniesione ponad jej poziom, lita hiperechogeniczna struktura może spowodować powstanie widocznej przestrzeni hipoechogenicznej za powierzchnią znamienia. Znamiona nie są duże; jeśli rosną, to bardzo powoli [4, 5].

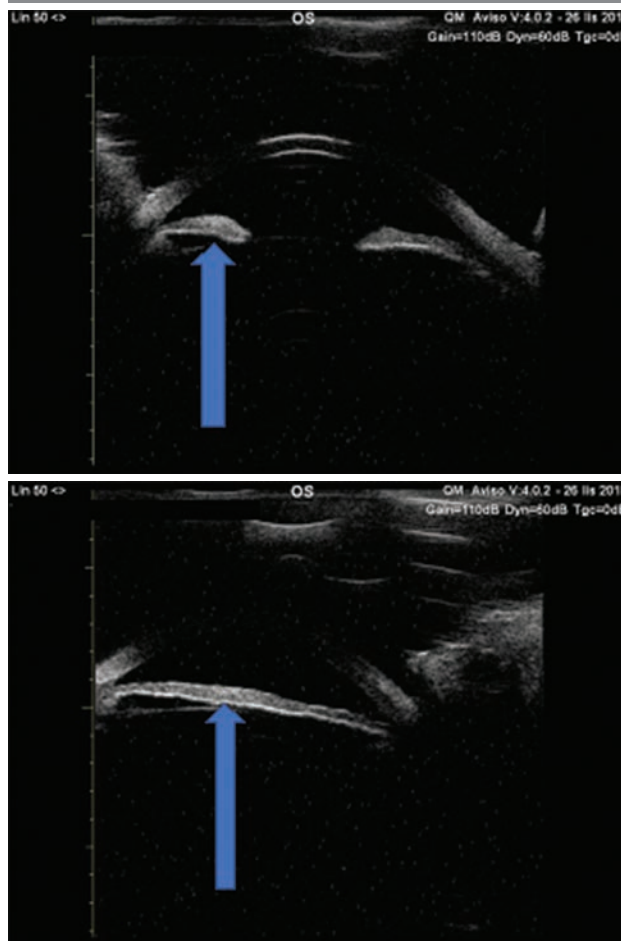
### RYCINA 4

Znamię barwnikowe tęczówki, płaskie, położone powierzchniowo, bez naciekania tkanek tęczówki, zmiana hiperechogeniczna.



### RYCINA 5

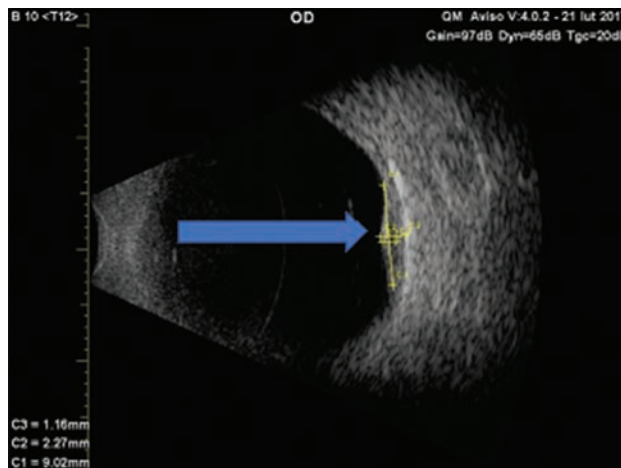
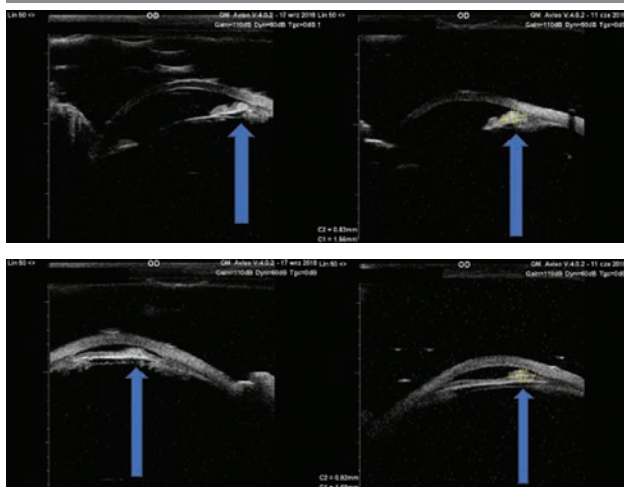
Znamię barwnikowe tęczówki, płaskie, położone powierzchniowo, bez naciekania tkanek tęczówki, zmiana hiperechogeniczna.



Niezmiernie istotnym czynnikiem w trakcie badań USG lub UBM zmian barwnikowych wypukłych jest wykonanie pomiarów w dwóch płaszczyznach: podłużnej i poprzecznej. Wykonujemy je, mierząc w badaniu USG zmian wewnątrzgałkowych: szerokość podstawy, od szczytu zmiany do ściany gałki ocznej i ze ścianą gałki ocznej. W badaniu UBM również przeprowadzamy pomiary w dwóch płaszczyznach: podłużnej i poprzecznej, mierząc szerokość podstawy i jej wysokość.

RYCINA 6

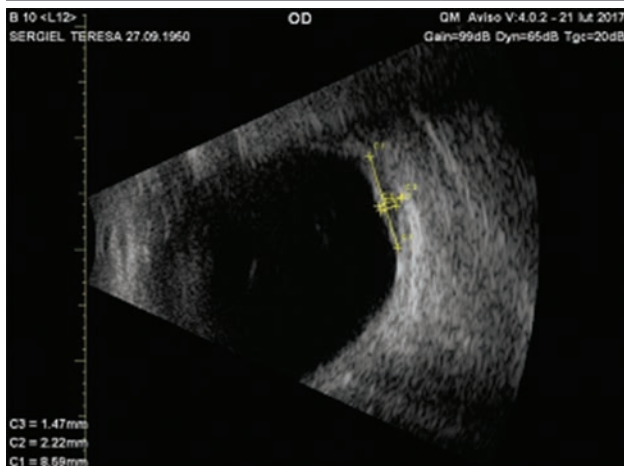
Znamię barwnikowe tęczówki wypukłe hiperechogeniczne, bez naciekania ciała rzęskowego; pomiary badanej zmiany.



W badaniu USG wnętrza gałki ocznej najczęstsze zmiany są płaskie o echogenności takiej jak ich ściany, w związku z czym nie można ich dostrzec w badaniu USG. Niektóre znamiona barwnikowe siatkówki charakteryzują się litą strukturą, czyli mają właściwości silnego odbicia fali akustycznej, regularny lub nietypowy kształt, ich wielkość może być od bardzo małych do dużych. Mogą ultrasonograficznie być podobne do wylewów podsiatkówkowych bądź czerniaka naczyniówki. Znamiona barwnikowe w chwili zdiagnozowania zazwyczaj się nie powiększają (niezależnie od ich wielkości stwierdzonej w trakcie badania), a jeśli następuje ich wzrost, to bardzo powoli [6].

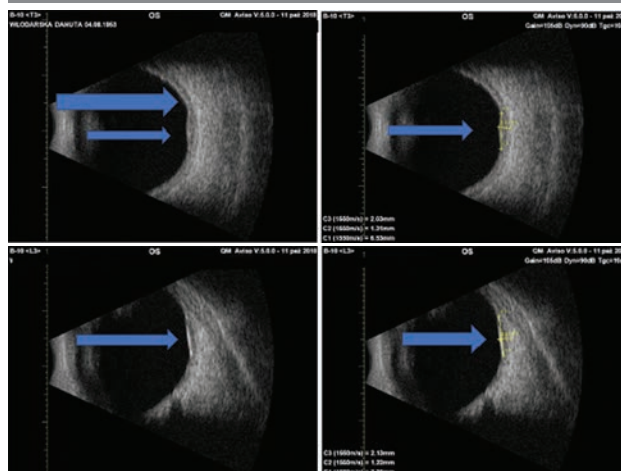
RYCINA 7

Znamię barwnikowe naczyniówki z wykonanymi pomiarami.



RYCINA 8

Znamię barwnikowe naczyniówki powierzchniowe hiperechogeniczne z wykonanymi pomiarami.

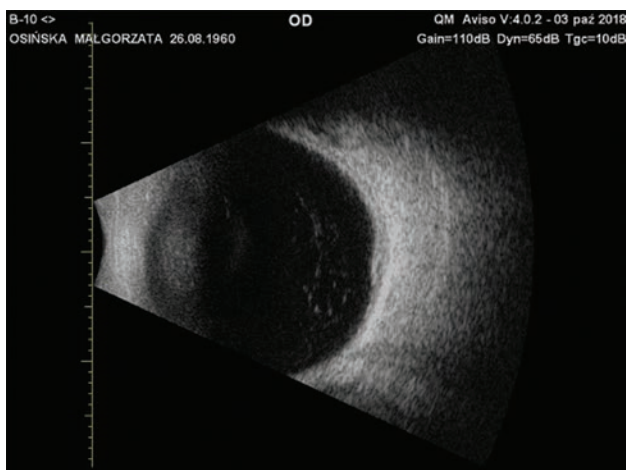


Małe czerniaki błony naczyniowej trudno zdiagnozować, a trzeba pamiętać, że każda tego typu zmiana barwnikowa może być początkiem rozrostu nowotworowego. Proces nowotworowy może się rozpocząć ze znamienia barwnikowego, dlatego ich monitorowanie jest niezmiernie ważne. W przypadku gdy pacjent ma znamię barwnikowe niewidoczne w badaniu USG lub UBM, kolejne badanie wykonujemy po 3 miesiącach, później po 6 miesiącach i 12 miesiącach, oczywiście jeśli zmiana barwnikowa nie rośnie. Jeżeli w pierwszym badaniu zmiana sięga powyżej poziomu siatkówki, wykonujemy pomiary i kontrolne badanie przeprowadzamy po 45–60 dniach, a jeśli zmiana nie urosła – kolejne badanie wykonujemy po 3 miesiącach, później po 6 miesiącach i 12 miesiącach (pod warunkiem, że w tym okresie zmiana barwnikowa nie urosła). W przypadkach wątpliwych, kiedy badane znamię barwnikowe ulega po-

większeniu w ciągu roku obserwacji czy podejrzewamy zmianę badanej struktury w proces złośliwy, czyli rozwój czerniaka lub zwiększenie ryzyka zezłośliwienia w trakcie wzrostu znamienia, to częstotliwość badań ultrasonograficznych wzrasta i wykonujemy je co 3 miesiące. Takie zmiany również zwiększają możliwość przerzutów [7]. Wówczas lepiej umówić pacjenta na konsultację w Klinice Okulistyki Uniwersytetu Jagiellońskiego w Krakowie lub innego ośrodka zajmującego się leczeniem zmian nowotworowych oczu.

## RYCINA 9

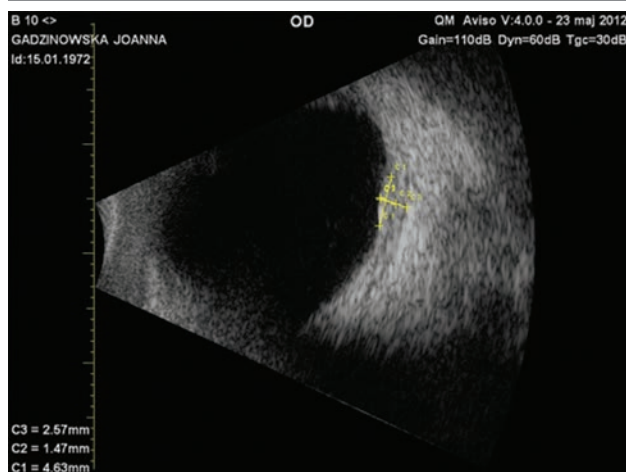
Znamię barwnikowe naczyniówki, powierzchnia o strukturze hiperechogenicznej.



Jak już wspomniałem, z uwagi na ryzyko transformacji ze zmiany barwnikowej w czerniaka należy monitorować pacjentów, wyjaśniaszy im, dlaczego jest to konieczne. Zgodnie z moimi obserwacjami powinno się omówić z pacjentem badanie USG i przedstawić plan przyszłościowego postępowania dotyczącego badań kontrolnych. Pacjent jest wtedy bardziej świadomy potencjalnego zagrożenia i sam pilnuje terminów badań kontrolnych. W piśmiennictwie są doniesienia dotyczące powiększenia się ryzyka nowotworowego, jeśli pojawiają się zmiany neowaskularne w znamieniu barwnikowym, płyn pod znamieniem lub gdy znamię barwnikowe w obserwacji rocznej ulega powiększeniu bądź jego podstawa jest większa niż  $2 \times 2$  mm, a wysokość zmiany wynosi więcej niż 1 mm. Wtedy ryzyko zezłośliwienia procesu wynosi 1–2% [3, 8].

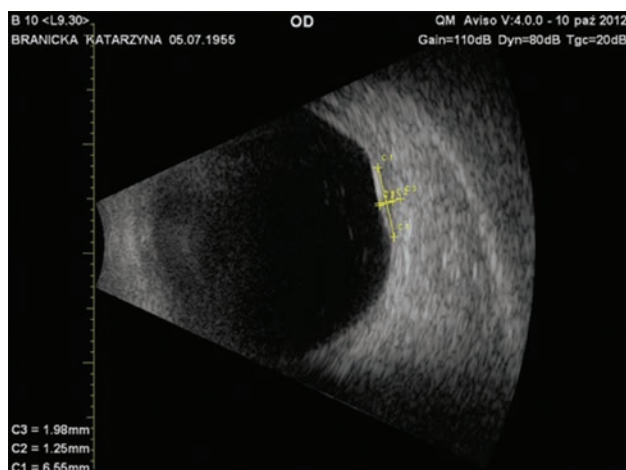
## RYCINA 10

Znamię barwnikowe wymagające okresowych pomiarów w celu profilaktycznej obserwacji (duży wymiar podstawy znamienia).



## RYCINA 11

Znamię barwnikowe wymagające okresowych pomiarów w celu profilaktycznej obserwacji (duży wymiar podstawy znamienia).



## WNIOSKI

Badania USG lub UBM znamion barwnikowych oczu są nieinwazyjne, nieszkodliwe i bezpieczne w wykonaniu. Każdy okulista powinien pamiętać o okresowych obserwacjach i przeprowadzaniu badań dodatkowych z wykorzystaniem najróżniejszych metod obrazowania. Należy pamiętać, że mały procent znamion ulega zezłośliwieniu. Na sam koniec pamiętajmy o wyjaśnieniu pacjentowi problemu znamion barwnikowych i konieczności ich monitorowania.

## ADRES DO KORESPONDENCJI

lek. Paweł Lewandowski

03-984 Warszawa, ul. Poprawna 112W

tel.: 501-033-548

e-mail: lewandowski.pawel@poczta.onet.pl

### *Piśmiennictwo*

1. Kański J, Bowling B. Okulistyka kliniczna. Elsevier Urban & Partner, Wrocław 2013: 491.
2. Niżankowska M. Okulistyka – podstawy kliniczne. Wydawnictwo Lekarskie PZWL, Warszawa 1986: 272.
3. Gołębiewska J, Kęcik D, Turczyńska M, et al. Optical coherence tomography in diagnosing, differentiating and monitoring of choroidal nevi – 1 year observational study. *Neuro Endocrinol Lett* 2013; 34(6): 539-542.
4. Kosmala J, Grabska-Liberek I. Ultrabiomikroskopia – zastosowanie w okulistyce. Termedia Wydawnictwo Medyczne, Poznań 2014: 47-51.
5. Pawlin ChJ, Foster F. *Ultrasound Biomicroscopy of the Eye*. Springer-Verlag, New York 1994: 9.
6. Fryczkowski P. Ultrasonografia gałki ocznej. Górnicki Wydawnictwo Medyczne, Wrocław 2008: 138.
7. Shields CL, Pefkianaki M, Mashayekhi A, et al. Cytogenetic results of choroidal nevus growth into melanoma in 55 consecutive cases. *Saudi J Ophthalmol* 2018; 32: 28-32.
8. Chien JL, Sioufi K, Surakiatchanukul T, et al. Choroidal nevus: a review of prevalence, features, genetics, risks, and outcomes. *Curr Opin Ophthalmol* 2017; 28(3): 228-237.