DOI: 10.24292/01.OT.311218.05

Ciało obce w woreczku łzowym – opis przypadku

Foreign body in the lacrimal sac – a case report

Anna Wolnik[1], Małgorzata Woś[1], Jan Woś[2]

[1] Oddział Okulistyki z Pododdziałem Okulistyki Dziecięcej, Szpital Specjalistyczny im. Stefana Żeromskiego w Krakowie
Kierownik Oddziału: dr n. med. Małgorzata Woś

[2] Oddział Otolaryngologii z Pododdziałem Otolaryngologii Dziecięcej, Szpital Specjalistyczny im. Stefana Żeromskiego w Krakowie
Kierownik Oddziału: dr n. med. Paweł Papież

For non-commercial use only

NAJWAŻNIEJSZE

Przewlekłe i nawracające zapalenie woreczka łzowego może mieć nietypowe przyczyny i niekiedy wymaga szerokiej diagnostyki.

HIGHLIGHTS

Chronic and recurrent dacryocystitis may have atypical underlying reasons, therefore, in some cases, a wide range of diagnostic tests is needed.

STRESZCZENIE

78-letnia kobieta została przyjęta na oddział okulistyki w celu usunięcia niebolesnej uniesionej zmiany w okolicy woreczka łzowego lewego, obecnej od kilku miesięcy. W rezonansie magnetycznym zmianę tę opisano jako torbiel pozostającą w łączności z woreczkiem łzowym. W wywiadzie kobieta skarżyła się na łzawienie lewostronne utrzymujące się od ok. 3 lat oraz epizody zapalenia woreczka łzowego lewego. Podawała także, że miała nacinany ropień woreczka łzowego lewego (w innym ośrodku). W trakcie zabiegu usunięcia torbieli zmiana ta okazała się zmienionym zapalnie woreczkiem łzowym, w którym znajdował się stary sączek.

Słowa kluczowe: ciało obce woreczka łzowego, niedrożność dróg łzowych, nawracające zapalenie woreczka łzowego, przewlekłe zapalenie woreczka łzowego, nadmierne łzawienie

ABSTRACT

A 78-year-old woman was admitted to the ophthalmology department for removal of a soft, painless raised lesion in the region of her left lacrimal sac. The lesion had been observed for several months. MRI images showed a cyst connected to the lacrimal sac. The patient's medical history revealed she had suffered from excessive tearing for 3 years and recurrent dacryocystitis. During the procedure of cyst removal, after tissue preparation the lesion appeared as an inflamed lacrimal sac with the old stenting material inside.

Key words: lacrimal sac foreign body, dacryostenosis, chronic dacryocystitis, recurrent dacryocystitis, epiphora

© Medical Education. For private and non-commercial use only. Downloaded from https://www.journalsmededu.pl/index.php/ophthatherapy/index: 06.08.2025; 17:19,35

WSTĘP

Niedrożność dróg łzowych, będąca najczęstszą przyczyną przewlekłego i nawracającego zapalenia woreczka łzowego, może być spowodowana występowaniem endogennych lub egzogennych przeszkód w ich przebiegu.

CEL PRACY

Celem pracy jest przedstawienie przypadku pacjentki z nawracającym zapaleniem woreczka łzowego i niecharakterystyczną torbielowatą zmianą w jego rzucie, która okazała się starym sączkiem.

MATERIAŁ I METODY

Opis przypadku oraz przegląd literatury dostępnej w bazie *PubMed* przy użyciu fraz kluczowych: ciało obce woreczka łzowego, niedrożność dróg łzowych, nawracające zapalenie woreczka łzowego, przewlekłe zapalenie woreczka łzowego, epiphora.

OPIS PRZYPADKU

78-letnia kobieta została przyjęta planowo na oddział okulistyki w celu operacyjnego usunięcia niebolesnej, miękkiej uniesionej zmiany w okolicy woreczka łzowego lewego obecnej od kilku miesięcy. Rok wcześniej u pacjentki wykonano zabieg laserowego zespolenia workowo-nosowego (LDCR, *laser dacryocystorhinostomy*) lewostronnego, bez założenia drenów do dróg łzowych, z powodu utrzymującego się od ok. 3 lat łzawienia po tej stronie oraz nawracających stanów zapalnych woreczka łzowego lewego. Miesiąc po zabiegu LDCR, w trakcie kontroli drożności dróg łzowych lewych, po podaniu płynu do kanalika dolnego wystąpił opór oraz pojawiła się cysta w rzucie woreczka łzowego, która opróżniła się po jego masażu. Nie obserwowano jednoczesnego cofania się płynu do worka spojówkowego. Podczas kolejnych wizyt kontrolnych stwierdzono stałą obecność miękkiego zgrubienia w wewnętrznym kącie szpary powiekowej lewej. Wykonano badanie tomografii komputerowej oczodołów, w którym opisano w rzucie woreczka łzowego lewego okrągłą, niejednorodną zmianę o wymiarach 14 × 15 mm, przylegającą do dolno-przyśrodkowego obwodu gałki ocznej, do weryfikacji w rezonansie magnetycznym (MRI, *magnetic resonance imaging*). Obraz uzyskany w MRI oczodołów odpowiadał torbieli, która pozostawała w łączności z woreczkiem łzowym lewym. Pacjentkę zakwalifikowano do zabiegu usunięcia torbieli.
Przed zabiegiem LDCR kobieta pozostawała pod opieką innego ośrodka okulistycznego, w którym przebyła kilkadziesiąt sondowań dróg łzowych lewych, jednak bez trwałego efektu. Podawała, że miała też nacinany ropień woreczka łzowego lewego (pacjentka nie dostarczyła dokumentacji z przebiegu dotychczasowego leczenia). Ponadto była poddawana terapii z powodu jaskry zamkniętego kąta i przewlekłej białaczki limfoblastycznej. Na tarczy nerwu wzrokowego oka lewego obecny był dołek rozwojowy.

WYNIKI

W trakcie operacji usunięcia torbieli woreczka łzowego lewego, po rozpreparowaniu tkanek kąta wewnętrznego szpary powiekowej uwidoczniono rozdęty, zmieniony zapalnie woreczek łzowy, w którym znajdował się stary sączek (ryc. 1–3). Tkanki pokrywające woreczek łzowy zostały pobrane do badania histopatologicznego, w którym zidentyfikowano je jako zbitą tkankę łączną włóknistą z „pniami" nerwów oraz naczyń krwionośnych.

RYCINA 1

Po nacięciu uniesionej zmiany w rzucie woreczka łzowego lewego uwidoczniono stary sączek.

RYCINA 2

Zdjęcie wykonane śródoperacyjnie.

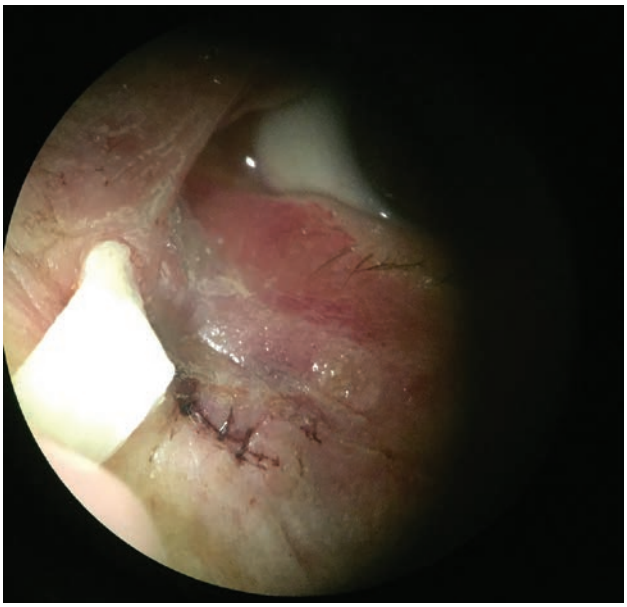

For non-commercial use only

© Medical Education. For private and non-commercial use only. Downloaded from https://www.journalsmededu.pl/index.php/ophthatherapy/index: 06.08.2025; 17:19,35

RYCINA 3

Zdjęcie sączka, który znajdował się w zmienionym zapalnie woreczku łzowym.

OMÓWIENIE

Niedrożność dróg łzowych zlokalizowana na wysokości woreczka łzowego lub dystalnie od niego, tj. w obrębie przewodu nosowo-łzowego, skutkuje stanem zapalnym woreczka łzowego. Odpływ łez na poziomie woreczka łzowego może zostać zaburzony przez obecność kamieni łzowych, ciała obcego, fragmentów tkankowych (kość, chrząstka – po urazie twarzoczaszki), pseudoguza zapalnego, guza nowotworowego, śluzowiaka (*mucocele*) sitowia, a także wskutek zaburzenia warunków anatomicznych poprzez uchyłki woreczka łzowego lub szerzący się proces zapalny z zatok obocznych nosa [1, 2]. Allard przedstawiła przypadek 33-letniego mężczyzny uzależnionego od kokainy, u którego w wyniku jej donosowego przyjmowania kości sitowia i kości nosowe uległy uszkodzeniu, co doprowadziło do zapalenia woreczka łzowego [3].

Śródoperacyjnie zidentyfikowane ciała obce znajdujące się wewnątrz woreczka łzowego, których obecność spowodowała jego zapalenie, wymieniane w literaturze to: jatrogenne ciała obce – resztki materiałów drenujących drogi łzowe, odłamki pocisków, a nawet żyłka wędkarska [4–6].

Ważną rolę w diagnostyce różnicowej przewlekłego i nawracającego zapalenia woreczka łzowego, a zwłaszcza w różnicowaniu stanu zapalnego toczącego się w obrębie woreczka łzowego lub zatok obocznych nosa od nowotworu, odgrywa dokładnie zebrany wywiad z pacjentem i analiza jego dotychczasowego leczenia, badania obrazowe, takie jak tomografia komputerowa i rezonans magnetyczny, niekiedy dakrioendoskopia oraz badanie histopatologiczne [7–9].

WNIOSKI

Przypadek opisywanej pacjentki pokazuje, jak istotna jest rozmowa z pacjentem: rzetelne przeprowadzenie badania podmiotowego oraz przekazanie zaleceń – kobieta nie była świadoma, że nacięty ropień był sączkowany, prawdopodobnie też nie zgłosiła się na wyznaczone badanie kontrolne.

ADRES DO KORESPONDENCJI
lek. Anna Wolnik
Oddział Okulistyki z Pododdziałem Okulistyki Dziecięcej,
Szpital Specjalistyczny im. Stefana
Żeromskiego w Krakowie
31-913 Kraków, os. Na Skarpie 66
e-mail: awolnik@zeromski-szpital.pl

For non-commercial use only

Piśmiennictwo

1. Remulla HD, Rubin PA, Shore JW, et al. Pseudodacryocystitis arising from anterior ethmoiditis. Ophthalmic Plast Reconstr Surg 1995; 11: 165-168.
2. Yazici B, Yazici Z. Pseudodacryocystitis and nasolacrimal duct obstruction secondary to ethmoiditis. Ophthalmic Plast Reconstr Surg 2010; 26(5): 381-383.
3. Allard FA, Yee EU, Freitag SK. Dacryocystitis Secondary to Intranasal Cocaine Abuse: A Case Report and Literature Review. Orbit 2013; 32(6): 405-408.
4. Attas-Fox L, Codère F. Nonsurgical retrieval of retained lacrimal stenting material. Ophthalmic Plast Reconstr Surg 2012; 28(4): 303--304.
5. Lee LB, Dutton JJ. Chronic, recurrent dacryocystitis from a BB in the lacrimal sac. Ophthalmic Plast Reconstr Surg 2014; 30(2): 40-41.
6. Nakao I, Hirata A, Okinami S, et al. A case of self-insertion of a foreign object into the lacrimal sac. Graefes Arch Clin Exp Ophthalmol 2013; 251: 1443-1444.

© Medical Education. For private and non-commercial use only. Downloaded from
https://www.journalsmededu.pl/index.php/ophthatherapy/index: 06.08.2025; 17:19,35

7. Gleizal A, Kodjikian L, Lebreton F, et al. Early CT-scan for chronic lacrimal duct symptoms – case report of a malignant melanoma of the lacrimal sac and review of the literature. J Craniomaxillofac Surg 2005; 33(3): 201-204.
8. Heichel J, Sandner A, Siebolts U, et al. Concretions and iatrogenic foreign bodies in the lacrimal system: Treatment recommendations. HNO 2016; 64(6): 403-416.
9. Heichel J, Neumann C, Bethmann D, et al. Dacryoliths and Iatrogenic Foreign Bodies as Classical Triggers for Inflammatory Pseudotumors of the Lacrimal Drainage System. Klin Monbl Augenheilkunde 2018; 235(8): 898-904.

For non-commercial use only

© Medical Education. For private and non-commercial use only. Downloaded from
https://www.journalsmededu.pl/index.php/ophthatherapy/index: 06.08.2025; 17:19,35