

Diagnostyka i leczenie centralnej surowiczej chorioretinopatii

Diagnosis and treatment of central serous chorioretinopathy

Iwona Partyka^{1,2}

¹Klinika Diabetologii i Chorób Wewnętrznych, Warszawski Uniwersytet Medyczny

Kierownik Kliniki: dr hab. n. med. Leszek Czupryniak

²Klinika Okulistyczna Optegra w Warszawie

Kierownik Kliniki: dr n. med. Jolanta Oficjalska



NAJWAŻNIEJSZE

Centralna surowicza chorioretinopatia jest schorzeniem samoograniczającym się. Jednak w wielu przypadkach wymaga podjęcia wczesnego leczenia, dlatego ważna jest ocena stanu pacjenta już w fazie ostrej.

HIGHLIGHTS

Central serous chorioretinopathy is self-limited disease. But diagnosis of acute forms is important to perform early treatment in some cases.

STRESZCZENIE

Centralna surowicza chorioretinopatia (CSR, CSCR) bywa przyczyną pogorszenia widzenia, w większości u mężczyzn między 20. a 55. r.ż. Charakteryzuje się odwarstwieniem neurosensorycznej siatkówki i gromadzeniem się płynu podsiatkówkowego w centrum plamki. Z występowaniem CSR mogą się wiązać: osobowość typu A, podatność na stres oraz leczenie glikokortykosteroidami. Diagnostyka CSR obejmuje angiografię fluoresceinową i tomografię optyczną, w niektórych przypadkach wymagana jest angiografia indocyjaninowa. CSR jest chorobą samoograniczającą się, jednak w ok. 20% przypadków może przejść w formę przewlekłą. Laseroterapia wraz z iniekcjami anti-VEGF są skutecznymi metodami leczenia CSR. Terapie lekami doustnymi wydają się obiecujące, lecz wymagają dalszych badań.

Słowa kluczowe: centralna surowicza chorioretinopatia, zapalenie środkowej części siatkówki, odwarstwienie neurosensoryczne siatkówki

ABSTRACT

Central serous chorioretinopathy (CSC, CSCR) may lead to visual impairment, mostly in men between 20–55 years of age. It presents as a typical serous neurosensory retinal detachment and accumulation of subretinal fluid in the centre of the macula. Type A personality, high-stress occupations and corticosteroid therapy have been associated with CSC prevalence. Fluorescein angiography, optical coherence tomography or indocyanine green angiography have been used for diagnosis.

Central serous chorioretinopathy is typically a self-limited disease, but about 20% of the cases may be affected by the persistent form of CSC. Central serous chorioretinopathy is successfully treated with laser therapy or anti-VEGF inhibitors. Oral therapies offer a very promising approach, but further prospective randomized trials are required to provide more data.

Key words: central serous chorioretinopathy, central retinopathy, neurosensory retinal detachment

WSTĘP

Centralna surowicza chorioretinopatia (CSC, CSCR, CSR, *central serous chorioretinopathy*) jest schorzeniem dotyczącym siatkówki i naczyniówki, powodującym spadek ostrości wzroku. Jej bezpośrednią przyczyną jest gromadzenie się płynu nad nabłonkiem barwnikowym (RPE, *retinal pigment epithelium*) i obecność odwarstwienia neurosensorycznego. Pacjenci skarżą się na łamanie linii prostych, ciemną lub szarą plamę przed okiem, zaburzenia widzenia centralnego (zwykle mikropsje) oraz zaburzenia widzenia barw – najczęściej w jednym oku.

Schorzenie dotyka w większości mężczyzn (6–10 razy częściej niż kobiet) między 20. a 55. r.ż., z typem osobowości opisywanym jako typ A. Pojęcie osobowości typu A zostało stworzone w latach 50. XX w. przez kardiologów Meyera Friedmana i Raya Rosenmana na podstawie badań obserwacyjnych dotyczących większej podatności określonych pacjentów na choroby układu krążenia, w tym nadciśnienie tętnicze [1]. Osoby te charakteryzowały się zamiłowaniem do rywalizacji, krytycyzmem wobec siebie, nadmierną koncentracją na wyznaczonym celu, brakiem powiązania pomiędzy osiągnięciem wyznaczonego celu a radością z pracy nad nim, zaburzeniem równowagi życiowej (określanej obecnie jako *work-life balance* – równowaga pomiędzy pracą a życiem osobistym). Często byli to ludzie pracujący pod presją czasu, zniecierpliwieni, wykazujący agresywne nastawienie i obniżoną empatię.

Oprócz typu osobowości badano także wpływ innych czynników na zachorowalność na CSR. Stwierdzono, że ekspozycja na egzo- i endogenne kortykosteroidy, stosowanie inhibitorów fosfodiesterazy, suplementacja egzogennym testosteronem, zespół bezdechu sennego i nieregularny cykl snu, a także choroba Cushinga, nadciśnienie tętnicze, toczeń rumieniowaty układowy, choroby przebiegające z refluksem, ciąża, nadużywanie antybiotyków lub alkoholu – mogą mieć związek z występowaniem centralnej surowiczej chorioretinopatii [2, 3].

W badaniach podkreśla się zwłaszcza rolę glikokortykosteroidów – zarówno podawanych wziewnie (np. w alergiach czy astmie), jak i doustnie. U 52% pacjentów stosujących leki steroidowe przez co najmniej miesiąc stwierdzono objawy centralnej surowiczej chorioretinopatii (w porównaniu z 18% w grupie kontrolnej) [4].

W niektórych opracowaniach pojawiły się także doniesienia na temat związku pomiędzy obecnością bakterii *Helicobacter pylori* w żołądku a zwiększonym występowaniem surowiczej chorioretinopatii (78% pacjentów z CSR wykazywało obecność *H. pylori* w porównaniu z ok. 43% w grupie kontrolnej) [5, 6]. Chociaż badania te były szeroko komentowane i przez niektórych naukowców zostały ocenione jako kontrowersyjne, część lekarzy praktyków uznaje konieczność diagnostyki i ewentualnego leczenia infekcji

H. pylori, zwłaszcza w przypadkach wieloogniskowej i nawrotowej postaci chorioretinopatii [7].

PRZEBIEG CHOROBY

Centralna surowicza chorioretinopatia występuje w 2 postaciach – klasycznej (ostrej) i przewlekłej. Manifestacja kliniczna może dotyczyć jednego lub obojga oczu.

Postać ostra występuje zazwyczaj u młodszych pacjentów i charakteryzuje się nagłym początkiem objawów (zwykle w 1 oku) oraz występowaniem 1 lub kilku ognisk przecieku, obserwowanego w badaniach obrazowych. Pacjenci z klasyczną postacią CSR mają ok. 40–50-procentowe ryzyko nawrotu choroby w tym samym oku.

Postać ostra może ustępować samoistnie lub przejść w postać przewlekłą. U ponad 20% chorych, wskutek choroby trwającej powyżej 3 miesięcy, może dojść do trwałego uszkodzenia nabłonka barwnikowego i warstwy fotoreceptorów, co wiąże się ze spadkiem ostrości wzroku. Przewlekła postać CSR wymaga włączenia postępowania terapeutycznego.

W niektórych przypadkach konieczne jest również leczenie postaci ostrej. Dotyczy to chorych, którzy z racji wykonywanego zawodu wymagają perfekcyjnej ostrości wzroku (piloci, żołnierze, służby graniczne, policja, służby specjalne).

U starszych pacjentów, powyżej 50. r.ż., częściej występuje obuoczna postać CSR, z wieloogniskowymi zmianami w nabłonku barwnikowym i warstwie fotoreceptorów.

RÓŻNICOWANIE

Różnicowanie w centralnej surowiczej chorioretinopatii powinno obejmować: każdą przyczynę neowaskularyzacji naczyniówkowej, wysiękową postać zwyrodnienia plamki związanego z wiekiem (u pacjentów powyżej 50. r.ż.), polipoidalną waskulopatię naczyniówkową, szczelinę tarczy nerwu wzrokowego, guz naczyniówki, odwarstwienie siatkówki, zespół Irvina-Gassa u chorych operowanych z powodu zaćmy, obecność błony nasiatkówkowej, zapalenie naczyniówki (głównie w przebiegu gruźlicy), chorobę Vogta-Koyanagi-Harady oraz niektóre postaci dystrofii płamkowych czy cukrzycowy obrzęk plamki.

DIAGNOSTYKA

Badania obrazowe

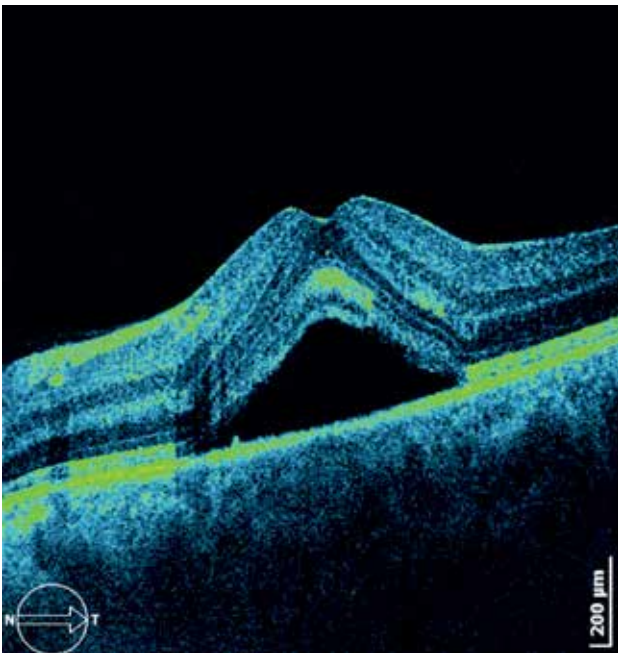
Optyczna tomografia siatkówki (OCT, *optical coherence tomography*)

Jest to badanie szybkie, nieinwazyjne, w większości przypadków niewymagające rozszerzania źrenic. W badaniu tomografii optycznej obserwujemy pogrubienie siatkówki centralnej z jej neurosensorycznym odwarstwieniem,

często z obecnością lokalnego odwarstwienia nabłonka barwnikowego (PED, *pigment epithelial detachment*) (ryc. 1). W przypadkach wieloogniskowej postaci CSR widoczne są płaszczyznowe ubytki w warstwie fotoreceptorów z uszkodzeniem warstwy nabłonka barwnikowego. Niestety badanie OCT nie pozwala na dokładną lokalizację ogniska przecieku, pokazuje jedynie skutek występujących zmian.

RYCINA 1

Typowy obraz centralnej surowiczej chorioretinopatii z neurosensorycznym odwarstwieniem siatkówki w badaniu OCT.



Angiografia fluoresceinowa (AF, *fluorescein angiography*)

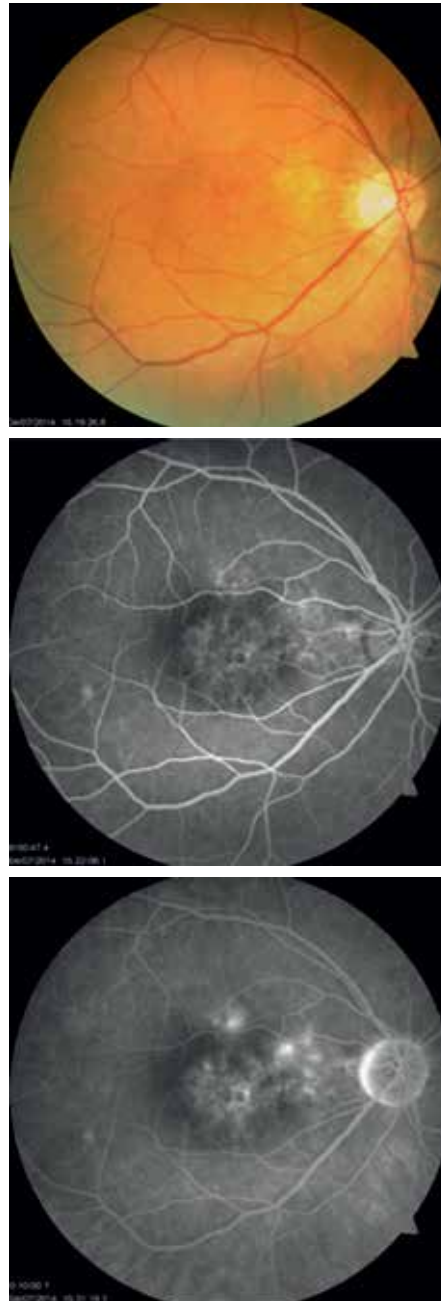Jest to badanie inwazyjne, wymagające podania kontrastu (fluoresceiny). W postaci klasycznej w AF obserwuje się co najmniej 1 ognisko hiperfluorescencji, ulegające wyraźnemu poszerzeniu w późnych fazach badania (tzw. płomień świecy, dym z papierosa) – według literatury taki obraz dotyczy jednak wyłącznie 10–15% przypadków. Często widoczne są także dodatkowe ogniska hiperfluorescencji, które nie ulegają poszerzeniu w trakcie badania, a świadczą o zaleganiu fluoresceiny w obszarach zaniku fotoreceptorów lub uszkodzonego nabłonka barwnikowego. Przypuszcza się, że może to świadczyć o przebytej w przeszłości, samogojącej się i bezobjawowej CSR, a obserwowany aktualnie przeciek w innym miejscu może być dowodem nawrotu choroby (ryc. 2).

Angiografia indocyjaninowa (ICG, *indocyanine angiography*)

Jest wykonywana rzadziej, choć według niektórych autorów nadal stanowi złoty standard w diagnostyce CSR.

RYCINA 2

Zdjęcie kolorowe dna oka i angiografia fluoresceinowa wieloogniskowej postaci CSR z dwoma ogniskami przecieku powyżej dołeczka.



Jednak wymienione powyżej badania (OCT i AF) w większości przypadków wystarczą do ukazania pełnego obrazu choroby. Angiografia indocyjaninowa może być przydatna w zobrazowaniu obszarów przecieku z naczyń naczyniówki, niemych w badaniach AF [8–10].

Angio-OCT

Badanie to jest pomocne w przypadkach, gdy angiografia fluoresceinowa lub indocyjaninowa jest przeciwwskazana. Niestety obszar siatkówki objętej chorioretinopatią może znajdować się poza rejonem badanym za pomocą urządzenia.

Inne badania siatkówki

Do diagnostyki CSR wykorzystywane są również (choć raczej jako uzupełnienie wymienionych badań): skaningowa oftalmoskopia laserowa, elektroretinografia, mikroperymetria.

Badania laboratoryjne

W badaniach laboratoryjnych u osób z CSR można zaobserwować zwiększone stężenie kortyzolu, epinefryny czy aktywatora plazminogenu w surowicy, ale badania te mają w większości znaczenie poznawcze i często nie są brane pod uwagę przy wyborze leczenia okulistycznego.

W celu włączenia ewentualnej eradykacji *Helicobacter pylori* (zapobieganie nawrotom lub leczenie przewlekłej postaci CSR) zaleca się gastroskopię z badaniem PCR, test na obecność *Helicobacter pylori* w wydychanym powietrzu lub badanie kału.

LECZENIE

Jak wspomniano, większość przypadków centralnej surowiczej chorioidopatii ulega samowyleczeniu bez względu na próby stosowania leków doustnych czy kropli podawanych miejscowo. Jednak podejmując decyzję o oczekiwaniu na wygojenie się zmian, należy uwzględnić dane z wywiadu. Dotyczą one nasilenia objawów – od momentu ich wystąpienia, zawodu wykonywanego przez pacjenta (w niektórych przypadkach, jeśli choroba uniemożliwia pracę i naraża na wielomiesięczne zwolnienia, należy wdrożyć leczenie szybciej) oraz tego, jak bardzo uciążliwe są dla pacjenta objawy i czy jest to pierwszy w życiu epizod choroby. Przy nawrocie decyzja o wdrożeniu leczenia powinna być podjęta szybciej.

Leki doustne – dane naukowe

- Podawanie leków odwadniających, takich jak acetazolamid, nie przynosi efektów, a może narazić pacjentów na zaburzenia elektrolitowe, zwłaszcza osoby po 50. r.ż. [11].
- Podawanie ogólne glikokortykosteroidów jest absolutnie przeciwwskazane w leczeniu CSR, nasila objawy choroby i często zwiększa ilość już obecnego płynu.
- Podawanie propranololu – w jednej z prac, opartej na 2 przypadkach, autorzy zakładali możliwość pozytywnego wpływu β -adrenolityków na przebieg CSR. We wnioskach stwierdzono jednak, że ów pozytywny rezultat mógł być przypadkowy skutek samoistnego wchłonięcia się płynu. Teoria ta wymaga dalszych badań lub zdecydowanie bardziej przekonujących wyników [12].

- Stosowanie mifepristonu (syntetycznie otrzymywany steroid z grupy noretysteronu, antagonistą receptora progesteronowego, lek o działaniu poronnym, niedopuszczony do stosowania w Polsce) – autorzy jednego z opracowań uzyskali poprawę ostrości wzroku i zmniejszenie grubości siatkówki, stosując mifepriston w postaciach przewlekłej CSR w dawce 200 mg raz dziennie [13].
- Stosowanie ryfampicyny – połowę dawki terapeutycznej dla dorosłych (300 mg) podawano pacjentom z przewlekłą postacią CSR, uzyskując pozytywne efekty anatomiczno-funkcjonalne. Zwrócono jednak uwagę na potencjalny hepatotoksyczny wpływ leku [14, 15].
- Podawanie metotreksatu – badanie przeprowadzone na 9 pacjentach wykazało skuteczność działania niewielkich dawek metotreksatu w przewlekłej nawrotowej CSR. Niestety praca dotyczy zbyt małej liczby przypadków, aby można było wyciągnąć pozytywne wnioski [16].
- Stosowanie antagonistów mineralokortykoidów (eplerenon, spironolakton) – leczenie antagonistami receptorów aldosteronu (eplerenon) spowodowało całkowite wchłonięcie się płynu u 29% pacjentów, a u 33% doszło do znaczącego zmniejszenia grubości siatkówki [17]. F. Pichi i wsp. porównali działanie obu tych leków – z badania wynika, że spironolakton jest lekiem skuteczniejszym, jeśli chodzi o poprawę ostrości wzroku w CSR. Oba leki miały pozytywny wpływ na resorpcję płynu podsiatkówkowego [18].

Laseroterapia

Metodą leczenia skuteczną w przypadkach klasycznej postaci CSR, w której nie doszło do resorpcji płynu przez ponad 4 miesiące, jest laseroterapia. Fotokoagulacje laserowe stosowane są również w postaciach przewlekłych centralnej chorioretinopatii.

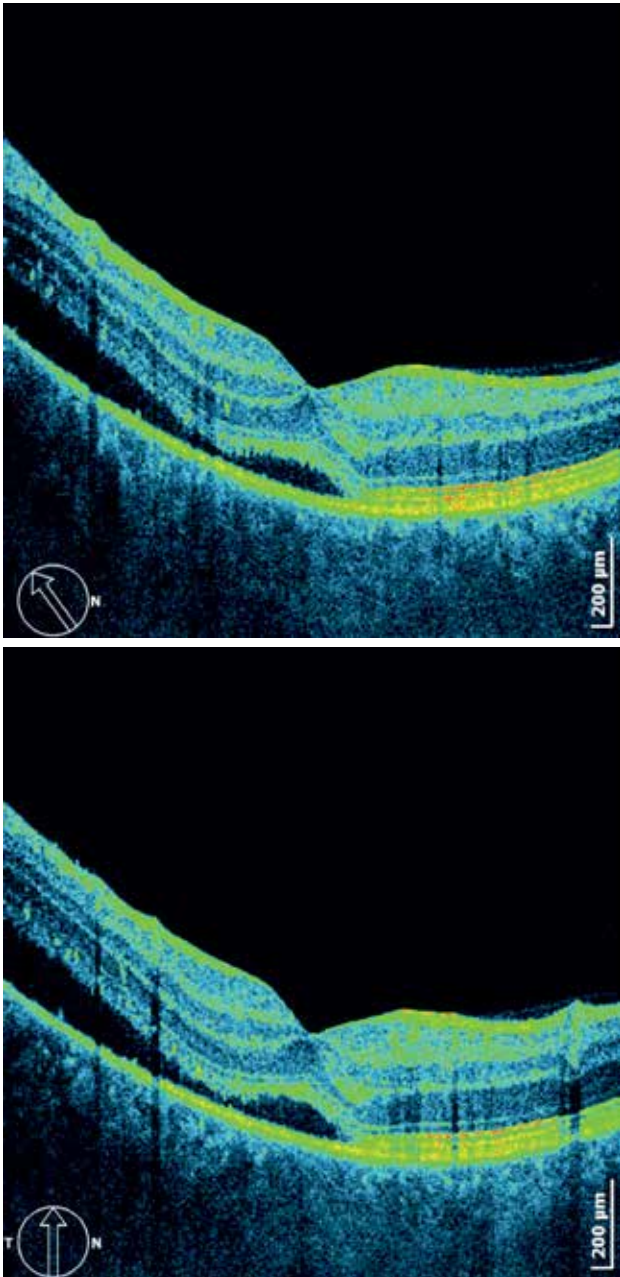
Warunkiem skutecznej laseroterapii jest położenie ogniska przecieku poza dołeczkiem. Dopuszczalna odległość od centrum plamki wymagana do laseroterapii powinna wynosić co najmniej 300 μm (ze względu na obszar „halo”, powstający po jakimś czasie wokół spotu laserowego, za bezpieczną odległość uznaje się nawet ok. 500 μm). Ogniska zlokalizowane bliżej dołeczka nie podlegają tego typu terapii.

Aby przeprowadzić skuteczną laseroterapię, konieczne jest wykonanie angiografii fluoresceinowej w celu lokalizacji obszaru potencjalnej fotokoagulacji.

Do wykonania spotów laserowych wykorzystuje się laseroterapię techniką podprogową (*subthreshold*) laserem o długości wiązki 532 μm lub laseroterapię mikropulsacyjną laserem o długości wiązki 577 μm (ryc. 3 i 4).

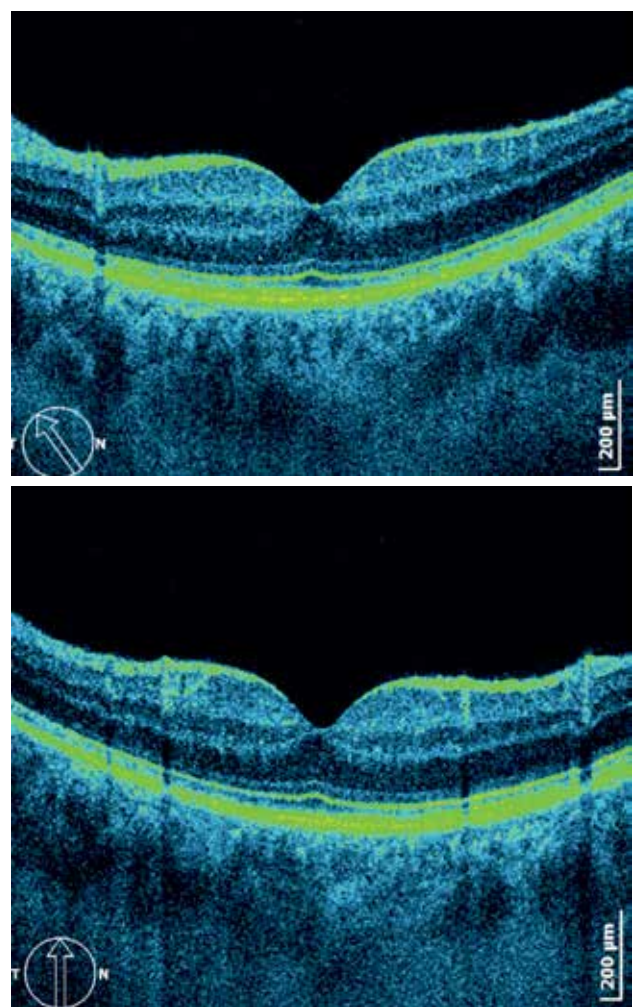
RYCINA 3a

Stan przed laseroterapią laserem zielonym 532 nm, najlepsza skorygowana ostrość wzroku (BCVA) 0,4.



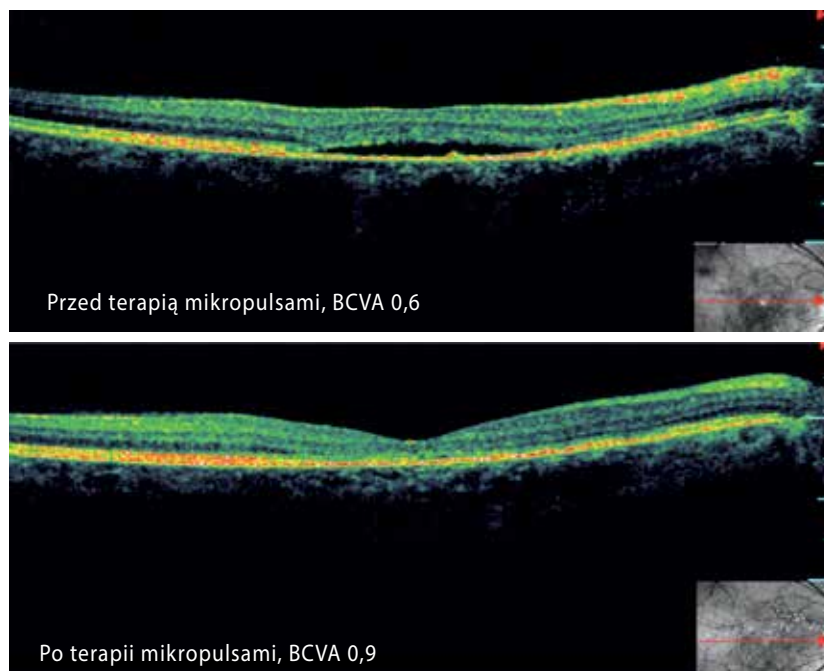
RYCINA 3b

Stan ok. 3 tygodni po laseroterapii laserem zielonym 532 nm, BCVA 1,0.



RYCINA 4

Badanie OCT przed laseroterapią laserem mikropulsacyjnym i ok. 3 miesięcy po zabiegu.



Laseroterapia powoduje szybkie wycofywanie się płynu z obszaru odwarstwienia neurosensorycznego i zmniejszenie grubości siatkówki oraz poprawę ostrości wzroku. U niektórych pacjentów opisywano jednak brak zmian w widzeniu pomimo wykonanego zabiegu. Leczenie CSR za pomocą fotokoagulacji laserowych znacząco zmniejsza liczbę nawrotów choroby w przyszłości [19, 20].

Powikłania po laseroterapii są rzadkie (wynoszą mniej niż 10%) i dotyczą głównie obecności neowaskularyzacji naczyniówkowej. W przypadkach położenia spotów zbyt blisko dołączka możemy mieć do czynienia z występowaniem mroczka centralnego.

Terapia fotodynamiczna

W ostatnim czasie rola terapii fotodynamicznej (PDT, *photodynamic therapy*) w leczeniu centralnej surowiczej chorioretinopatii znacząco się zwiększyła.

Wpływ PDT na krążenie naczyniówkowe jest od dawna znany, ale problematyczne bywają działania niepożądane, takie jak niedokrwienie centralnego obszaru plamki. Dlatego też badacze określili jako skuteczną terapię fotodynamiczną z użyciem zredukowanej do połowy dawki werteporfiny (*half-dose photodynamic therapy*) [21]. Część autorów podkreśla jednak możliwość wystąpienia spadku ostrości wzroku w pierwszych tygodniach po wykonanej terapii fotodynamicznej.

Skuteczność PDT potwierdzono również w terapiach łączonych, w których terapię fotodynamiczną wspomagano wykonaniem laseroterapii mikropulsacyjnej lub podprogowej [22, 23].

Iniekcje inhibitorów VEGF (bewacyzumab, ranibizumab, aflibercept)

Inhibitory czynnika wzrostu śródbłonna naczyniowego (VEGF, *vascular endothelial growth factor*) są skutecznymi lekami stosowanymi zarówno w postaci ostrej, jak i przewlekłej CSR. W badaniach porównawczych pomiędzy bewacyzumabem a ranibizumabem, stosowanymi w ostrej postaci CSR, nie wykazano istotnych statystycznie różnic w pozytywnym działaniu – oba leki obniżały grubość siatkówki i wpływały korzystnie na wchłanianie się płynu, powodując poprawę stanu anatomicznego i funkcjonalnego [24].

Badania prowadzone w ramach CONTAIN Study i dotyczące działania afliberceptu na przewlekłą postać chorioretinopatii surowiczej wykazują uzyskanie całkowitej resorpcji płynu podsiatkówkowego po 6-miesięcznym leczeniu u 50% pacjentów [25].

Zarówno aflibercept, jak i ranibizumab były stosowane w przypadkach neurosensorycznego odwarstwienia siatkówki, nawet jeśli przebiegało ono bez neowaskularyzacji naczyniówkowej.

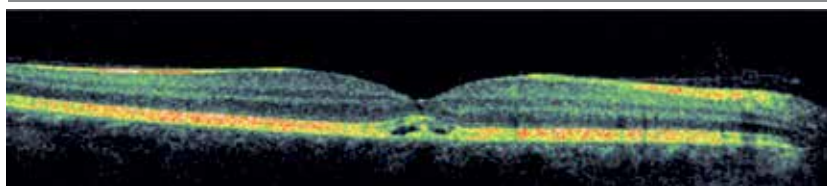
Bae i wsp. porównywali skuteczność PDT i stosowania ranibizumabu i wykazali większą skuteczność terapii fotodynamicznej w leczeniu przewlekłej postaci CSR [26]. Dalsze badania nad efektami podawania inhibitorów VEGF pozwolą na wysunięcie wniosków dotyczących zarówno skuteczności tych leków w terapii CSR, jak i optymalnych schematów podawania iniekcji (ryc. 5a–c).

PODSUMOWANIE

Centralna surowicza chorioretinopatia jest schorzeniem wymagającym diagnostyki i leczenia. Jednak ze względu na to, że w postaci ostrej dochodzi często do samoistnego wycofania się zmian, ważne jest poinformowanie pacjenta o przebiegu choroby oraz monitorowanie zmian: przy wstępnej diagnostyce konieczne jest wykonanie angiografii

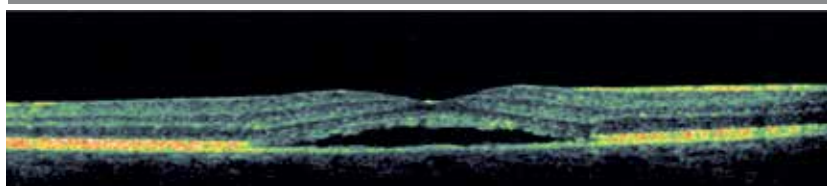
RYCINA 5a

Centralna surowicza chorioretinopatia, stan wyjściowy, BCVA 0,8.



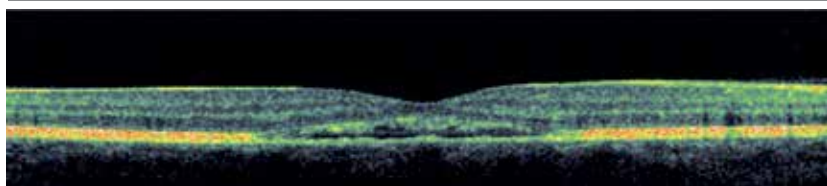
RYCINA 5b

Centralna surowicza chorioretinopatia – stan po 5 miesiącach obserwacji, BCVA 0,6, metamorfopsje.



RYCINA 5c

Centralna surowicza chorioretinopatia – stan po 2 iniekcjach afliberceptu, BCVA 0,9, brak metamorfopsji, obecność niewielkiej ilości płynu w centrum plamki.



Aktywność fizyczna i działania zmniejszające wpływ stresu na organizm

Ze względu na udowodniony związek centralnej surowiczej chorioretinopatii z typem osobowości i ze sposobami reakcji na stres zaleca się pacjentom podjęcie aktywności obniżającej poziom stresu. Polecane są ćwiczenia oddechowe, medytacyjne, umiarkowane formy aktywności fizycznej, takie jak joga czy *stretching*.

Z obserwacji wynika, że duże obciążenie wysiłkiem fizycznym – ćwiczenia siłowe, intensywne ćwiczenia aerobowe, interwałowe czy ćwiczenia na poligonie – mogą nasilać zmiany w przebiegu CSR, zwłaszcza postaci ostrej.

i optycznej tomografii siatkówki, a następnie, do monitorowania zmian, wystarcza jedynie OCT. Brak naukowo potwierdzonych danych o skuteczności terapii lekami doustnymi czy miejscowymi podejmowanej w początkowej fazie CSR wymaga od lekarza szczerego przedstawienia problemu. Wybór metody leczenia, jeśli nie nastąpi samoistna poprawa lub choroba przejdzie w postać przewlekłą, stwarza konieczność dokładnej analizy badań diagnostycznych oraz danych z wywiadów od pacjenta. Długotrwała nieleczona postać CSR może skutkować nieodwracalnymi zmianami w widzeniu i znacząco upośledzać codzienne funkcjonowanie. Warto też pamiętać, że zgodnie z ostatnimi doniesie-

niami centralna surowicza chorioretinopatia jest uznawana za chorobę obuoczną – nawet jeśli w danym momencie kliniczna manifestacja dotyczy wyłącznie jednego oka.

ADRES DO KORESPONDENCJI**Dr n. med. Iwona Partyka**

Kliniki Okulistyczne Optegra,
02-366 Warszawa, ul. Bitwy Warszawskiej 18
e-mail: ipartyka@gmail.com

Piśmiennictwo

1. Pollock BD, Chen W, Harville EW, Bazzano LA. Associations between Hunter Type A/B Personality and Cardiovascular Risk Factors from Adolescence through Young Adulthood. *Int J Behav Med* 2017 Jan 26 [Epub ahead of print]. DOI: 10.1007/s12529-017-9636-5.
2. Islam QU, Hanif MK, Tareen S. Frequency of Systemic Risk Factors in Central Serous Chorioretinopathy. *J Coll Physicians Surg Pak* 2016; 26(8): 692-695.
3. Nudleman E, Witmer MT, Kiss S, et al. Central serous chorioretinopathy in patients receiving exogenous testosterone therapy. *Retina* 2014; 34(10): 2128-2132.
4. Carvalho-Recchia CA, Yannuzzi LA, Negro S, et al. Corticosteroids and central serous chorioretinopathy. *Ophthalmology* 2002; 109(10): 1834-1837.
5. Casella AM, Berbel RF, Bressanim GL, et al. Helicobacter pylori as a potential target for the treatment of central serous chorioretinopathy. *Clinics (Sao Paulo)* 2012; 67(9): 1047-1052.
6. Liew G, Quin G, Gillies M, Fraser-Bell S. Central serous chorioretinopathy: a review of epidemiology and pathophysiology. *Clin Experiment Ophthalmol* 2013; 41(2): 201-214.
7. Zavoloka O, Bezditko P, Lahorzhevska I, et al. Clinical efficiency of Helicobacter pylori eradication in the treatment of patients with acute central serous chorioretinopathy. *Graefes Arch Clin Exp Ophthalmol*. 2016; 254(9): 1737-1742.
8. Gomolin JE. Choroidal neovascularization and central serous chorioretinopathy. *Can J Ophthalmol*. 1989; 24(1): 20-23.
9. Hua R, Yao K, Xia F, et al. The hyper-fluorescent transitional bands in ultra-late phase of indocyanine green angiography in chronic central serous chorioretinopathy. *Lasers Surg Med* 2016; 48(3): 260-263.
10. Chen SJ, Lee AF, Lee FL, Liu JH. Indocyanine green angiography of central serous chorioretinopathy. *Zhonghua Yi Xue Za Zhi (Taipei)*. 1999; 62(9): 605-613.
11. Brandl C, Helbig H, Gamulescu MA. Choroidal thickness measurements during central serous chorioretinopathy treatment. *Int Ophthalmol* 2014; 34(1): 7-13.
12. Tatham A, Macfarlane A. The use of propranolol to treat central serous chorioretinopathy: an evaluation by serial OCT. *J Ocul Pharmacol Ther* 2006; 22(2): 145-149.
13. Nielsen JS, Jampol LM. Oral mifepristone for chronic central serous chorioretinopathy. *Retina* 2011; 31(9): 1928-1936.
14. Khan MS, Sameen M, Lodhi AA, et al. Effect of half adult dose of oral Rifampicin (300 mg) in patients with idiopathic central serous chorioretinopathy. *Pak J Med Sci*. 2016; 32(5): 1158-1163.
15. Shulman S, Goldenberg D, Schwartz R, et al. Oral Rifampin treatment for longstanding chronic central serous chorioretinopathy. *Graefes Arch Clin Exp Ophthalmol* 2016; 254(1): 15-22.
16. Kurup SK, Oliver A, Emanuelli A, et al. Low-dose methotrexate for the treatment of chronic central serous chorioretinopathy: a retrospective analysis. *Retina* 2012; 32(10): 2096-2101.
17. Cakir B, Fischer F, Ehlken C, et al. Clinical experience with eplerenone to treat chronic central serous chorioretinopathy. *Graefes Arch Clin Exp Ophthalmol* 2016; 254(11): 2151-2157.
18. Pichi F, Carrai P, Ciardella A, et al.; Central Serous Chorioretinopathy Study Group. Comparison of two mineralcorticosteroids receptor antagonists for the treatment of central serous chorioretinopathy. *Int Ophthalmol* 2016; Oct 18 [Epub ahead of print]. DOI: 10.1007/s10792-016-0377-2.
19. Robertson DM, Ilstrup D. Direct, indirect, and sham laser photocoagulation in the management of central serous chorioretinopathy. *Am J Ophthalmol* 1983; 95(4): 457-466.
20. Watzke RC, Burton TC, Woolson RF. Direct and indirect laser photocoagulation of central serous choroidopathy. *Am J Ophthalmol* 1979; 88(5): 914-918.
21. Naseripour M, Falavarjani KG, Sedaghat A, et al. Half-dose Photodynamic Therapy for Chronic Central Serous Chorioretinopathy. *J Ophthalmic Vis Res* 2016; 11(1): 66-69.

22. Breukink MB, Mohr JK, Ossewaarde-van Norel A, et al. Half-dose photodynamic therapy followed by diode micropulse laser therapy as treatment for chronic central serous chorioretinopathy: evaluation of a prospective treatment protocol. *Acta Ophthalmol* 2016; 94(2): 187-197.
23. Özmert E, Demirel S, Yanık Ö, Batioğlu F. Low-Fluence Photodynamic Therapy versus Subthreshold Micropulse Yellow Wavelength Laser in the Treatment of Chronic Central Serous Chorioretinopathy. *J Ophthalmol* 2016; 2016: 3513794.
24. Tekin K, Sekeroglu MA, Cankaya AB, et al. Intravitreal Bevacizumab and Ranibizumab in the Treatment of Acute Central Serous Chorioretinopathy: A Single Center Retrospective Study. *Semin Ophthalmol* 2016; Nov 14: 1-6 [Epub ahead of print]. DOI: 10.1080/08820538.2016.1228985.
25. Pitcher JD 3rd, Witkin AJ, DeCroos FC, Ho AC. A prospective pilot study of intravitreal aflibercept for the treatment of chronic central serous chorioretinopathy: the CONTAIN study. *Br J Ophthalmol* 2015; 99(6): 848-852.
26. Bae SH, Heo J, Kim C, et al. Low-fluence photodynamic therapy versus ranibizumab for chronic central serous chorioretinopathy: one-year results of a randomized trial. *Ophthalmology* 2014; 121(2): 558-565.