

# Witrektomia 27G – aktualny stan wiedzy

*27-gauge microincision vitrectomy – a current state of knowledge*

**Leszek Kuprjanowicz, Wojciech Lubiński**

Katedra i Klinika Okulistyki, Pomorski Uniwersytet Medyczny w Szczecinie

Kierownik: prof. dr hab. n. med. Wojciech Lubiński

## NAJWAŻNIEJSZE

System 27G wydaje się bezpieczny i przydatny nie tylko w prostych, ale i w bardziej skomplikowanych przypadkach, takich jak odwarstwienie siatkówki czy retinopatia cukrzycowa proliferacyjna.

## HIGHLIGHTS

The 27G system appears to be safe and useful not only in simple situations, but also in more complex cases, including retinal detachment or proliferative diabetic retinopathy.

## STRESZCZENIE

W obecnych czasach witrektomia jest podstawową metodą chirurgicznego leczenia wielu chorób siatkówki, szklistki i styku szklistkowo-siatkówkowego. Na przestrzeni ostatnich kilkunastu lat mamy do czynienia z minimalizacją cięć chirurgicznych w wielu dziedzinach medycyny, w tym w okulistyce. Ma to prowadzić do szybszej rekonwalescencji i zmniejszenia liczby powikłań.

Celem niniejszej pracy jest przybliżenie aktualnego stanu wiedzy na temat wymiernych korzyści płynących z minimalizacji cięcia w witrektomii, a w szczególności przedstawienie zalet i wad witrektomii 27G.

**Słowa kluczowe:** witrektomia, choroby szklistkowo-siatkówkowe, chirurgia małego cięcia

## ABSTRACT

Nowadays, vitrectomy is the primary method of surgical treatment of many retinal, vitreous and vitreo-retinal surface diseases. Over the last several years, we have witnessed minimization of surgical incisions in many areas of medicine, including ophthalmology. It may lead to faster recovery, and fewer complications.

The paper aims to present the current state of knowledge on the benefits of microvitrectomy, and in particular to present the advantages and disadvantages of the 27-gauge vitrectomy.

**Key words:** vitrectomy, vitreo-retinal diseases, microincision surgery

## RYS HISTORYCZNY

We wczesnych latach 70. Machemer i Klöti stwierdzili, że aby zaoszczędzić soczewkę, cięcia do witrektomii należy wykonywać w rejonie części płaskiej ciała rzęskowego (*pars plana*). Tak narodziła się koncepcja *pars plana* witrektomii. Pierwsze witrektomie wykonywano przez otwór źreniczny metodą *open sky*, po usunięciu soczewki własnej [1].

Na przestrzeni ostatnich kilkunastu lat mamy do czynienia z minimalizacją cięć chirurgicznych w wielu dziedzinach medycyny, w tym w okulistyce. Ma to prowadzić do szybszej rekonwalescencji i zmniejszenia liczby powikłań [2–5]. Od czasu wprowadzenia witrektomii, czyli od ponad 40 lat, obserwujemy jej stałą ewolucję. Z jednej strony dążymy do skracania czasu operacji, z drugiej zaś do zmniejszenia liczby możliwych powikłań, a co za tym idzie – do szybszej rekonwalescencji. Bardzo ważna jest wytrzymałość i skuteczność cienkich narzędzi. Ponieważ ich użycie może narządzać pewnych trudności, producenci starają się wykonywać je z jak najtrwalszych materiałów. I tak każda kolejna generacja instrumentów jest coraz bardziej wytrzymała na naprężenia i pozwala sięgać chirurgowi daleko na obwód dna oka [1].

Pierwsze zabiegi wykonywano narzędziami o średnicy 17G, a późniejsze – o średnicy 19G, co odpowiada 2,3 i 1,1 mm. Możemy sobie zatem uświadomić, jak rewolucyjnym posunięciem było wprowadzenie w 1974 r. przez O'Malleya i Heintza narzędzia o średnicy 20G, czyli 0,9 mm. Przez wiele lat, praktycznie do 1995 r., był to złoty standard. W tym właśnie roku Singh na spotkaniu ARVO zaprezentował system pozwalający na zmniejszenie cięcia do 23G, czyli 0,6 mm. W 1990 r. co prawda de Juan i Hickingbotham pierwsi zaprezentowali narzędzia do witrektomii 25G (0,5 mm), ale na stałe do powszechnego użycia weszła ona dopiero w 2002 r. Wtedy to Fuji zaprezentował pierwszy w pełni pozwalający na bezpieczne i skuteczne zabiegi system do witrektomii 25G. Podczas gdy niektórzy chirurdzy wybierali mniejsze cięcia, Eckardt w latach 2003–2005 rozwijał witrektomię 23G [1].

Do 2010 r. istniały 3 rodzaje witrektomii: 20G – zarezerwowana do trudniejszych przypadków czy do usuwania większych ciał ob-

cych wewnątrzgałkowych, i w pozostałych przypadkach zamiennie witrektomie z cięcia 23G i 25G. Początkowo część chirurgów odrzucała metodę 25G m.in. z uwagi na trudności w usuwaniu podstawy ciała szklistego, co wynikało z nadmiernej giętkości narzędzi.

Kolejny krok milowy to rok 2010 i doniesienie Oshimy o możliwości wykonania bezpiecznej i skutecznej witrektomii przez cięcie 27G (0,4 mm) [6].

TABELA 1

Rozmiary cięć w witrektomii.	
Rozmiar ( <i>gauge</i> )	Średnica cięcia (mm)
17G	2,3
19G	1,1
20G	0,9
23G	0,6
25G	0,5
27G	0,4


## BADANIA NAD BEZPIECZEŃSTWEM I PRZYDATNOŚCIĄ WITREKTOMII 27D

Oshima i wsp. przeanalizowali 31 oczu pacjentów, u których wykonano zabiegi witrektomii 27G z powodu otworów płamki, błon nasiatkówkowych, trakcji szklistkowo-siatkówkowych, obrzęków płamki, wylewów do szklistki, zlokalizowanych trakcyjnych odwarstwień siatkówki i mętów w szklistce. Nie zaobserwowali oni istotnych powikłań śródoperacyjnych ani pooperacyjnych [6].

Podobne obserwacje poczynili Rizzo i wsp., którzy opisali wyniki witrektomii 27G wykonanych u 16 pacjentów w podobnych wskazaniach oraz dodatkowo w otworopochodnych i trakcyjnych odwarstwieniach siatkówki [7].

RYCINA 1

Porównanie narzędzi do witrektomii 20G, 23G, 25G i 27G.



Dane z piśmiennictwa wskazują, że u wszystkich pacjentów, u których wykonano witrektomię 27G, nie było konieczności konwersji do metod 20G, 23G czy 25G [8].

Khan i wsp. w badaniu z 2016 r. poddali analizie 95 oczu, w których przeprowadzili witrektomię 27G z powodów podobnych jak w wyżej wspomnianych doniesieniach. Dodatkowo wykonywali zabiegi w przypadku zapalenia wnętrza gałki ocznej, utopienia fragmentu soczewki własnej czy odwarstwienia siatkówki „pod silikonem”. Mimo że u części z tych pacjentów trzeba było zastosować tamponadę olejem silikonowym, żaden z nich nie wymagał konwersji na witrektomię większego rozmiaru. Tylko w 3 przypadkach konieczne były szwy na sklerotomie; przejściowe zwiększenia ciśnienia wystąpiły w 8,4% oczu, a hipotonia pooperacyjna – zaledwie w 5,3% oczu [8].

Badacze ci wykonywali jednoetapowe sklerotomie kątowe w przeciwieństwie do Rizzo czy Oshimy, którzy wykonywali cięcia proste, jednoetapowe. Nie zauważono, żeby rodzaj cięcia miał większe znaczenie. Przemawia to za tym, że w zupełności wystarczające w przypadku rozmiaru 27G jest cięcie proste. W witrektomii 23G i 25G powinno się natomiast wykonywać cięcie dwuetapowe, ewentualnie jednoetapowe kątowe. Podobne wyniki przedstawili Mitsui i wsp. Porównywali oni witrektomie 27G i 25G wykonywane z powodu błon nasiatkówkowych. Czas usunięcia ciała szklistego był nieco dłuższy w przypadku witrektomii 27G, ale czas potrzebny na peeling płamki był już porównywalny. Poza tym nie stwierdzili oni istotnych różnic między analizowanymi metodami. Wynika z tego, że witrektomia 27G jest tak samo bezpieczna i przydatna w chirurgii błon nasiatkówkowych jak witrektomia 25G. Zalety metody 27G są porównywalne z 25G. Z uwagi na praktyczny brak konieczności zakładania szwów nie ma problemu z astygmatyzmem pooperacyjnym w obu metodach [9].

Analizując dane z piśmiennictwa, można śmiało stwierdzić, że metoda 27G stanowi dobrą alternatywę dla zabiegów z cięcia 25G i 23G. Ostateczny czas zabiegów jest porównywalny, choć średni czas usunięcia szklistki jest w przypadku witrektomii 27G nieco dłuższy niż w zabiegu 25G (odpowiednio 9,9 vs 6,2 min). Powikłania występują rzadko. Spektrum wskazań znacznie się poszerza, co wynika z doskonalenia narzędzi, które pozwalają na dokładniejsze manipulacje wewnątrz oka. Duża liczba cięć na minutę (7500/min) pozwala znacznie zredukować aspirację, dzięki czemu ryzyko tworzenia się otworów z pociągania w trakcie zabiegu jest mniejsze [9].

Jak wspomniano wyżej, pod względem częstości powikłań witrektomia 27G jest porównywalna z witrektomią 23G i 25G. I tak np. zbyt niskie ciśnienie po zabiegu występuje w ok. 5% zabiegów witrektomii 27G, między 0 a 25% w przypadku zabiegów 25G i między 0 a 10,5% po witrektomii 23G [10, 11].

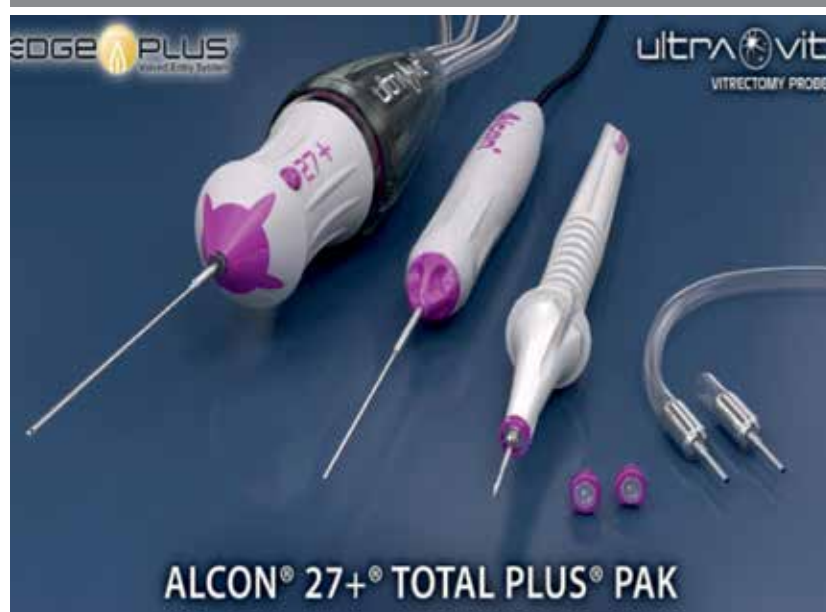Częstość zakładania szwów na sklerotomie też jest porównywalna i tak w przypadku zabiegu z cięcia 27G wynosi średnio 3,2%, a po operacjach z cięć 23G i 25G waha się w zależności od doniesień między 0 a 7,1% [12, 13].

Jatrogennych otworów siatkówek po sklerotomiach w przypadku witrektomii 27G praktycznie się nie spotyka (0%), a po witrektomiach 23G i 25G też nie są one częste, niemniej jednak obserwuje się je w 0–3,1% operowanych oczu [14, 15].

Architektura sklerotomii w przypadku zabiegu z cięcia 27G nie ma żadnego znaczenia. Nie jest zatem ważne, czy cięcie wykonywane jest kątowo, czy prosto. W zabiegach 25G i 23G sklerotomia kątowa poprawia znacząco integralność rany, co zmniejsza ryzyko związanych z nią powikłań [16, 17].

## RYCINA 2

Narzędzia do witrektomii 27G.



## PODSUMOWANIE

Podsumowując, należy stwierdzić, że witrektomia 27G nadal jest jeszcze w fazie rozwoju. Obecnie doświadczenia z zabiegami z cięcia 27G są niewielkie i liczą ok. 2 lat. Stąd wynika potrzeba dodatkowych, długoterminowych obserwacji porównawczych z witekto-  
miami 23G i 25G. Niemniej na podstawie aktualnych danych z piśmiennictwa i doświadczeń własnych system 27G wydaje się bezpieczny i efektywny, a wyniki funkcjonalne i anatomiczne są zachęcające nie tylko w prostych, ale i w bardziej skomplikowa-  
nych przypadkach, takich jak odwarstwienie siatkówki czy retino-

patia cukrzycowa proliferacyjna. Witrektomia 27G może zatem w przyszłości zastąpić witekto-  
mie 23G i 25G, nawet w przypad-  
kach wymagających podania oleju silikonowego.

### ADRES DO KORESPONDENCJI

**dr n. med. Leszek Kuprjanowicz**

Katedra i Klinika Okulistyki, Pomorski Uniwersytet Medyczny  
70-111 Szczecin, al. Powstańców Wlkp. 72  
tel.: (91) 466-12-93  
e-mail: kuprjanowiczleszek@poczta.onet.pl

## Piśmiennictwo

1. Rizzo S, Patelli F, Chow DR. Vitreo-retinal Surgery. Progress III. Springer-Verlag Berlin Heidelberg 2009: 1-8.
2. Goldstein DJ, Oz MC. Current status and future directions of minimally invasive cardiac surgery. *Curr Opin Cardiol* 1999; 14: 419-425.
3. Harell AG, Heniford BT. Minimally invasive abdominal surgery: lux et veritas past present and future. *Am J Surg* 2005; 190: 239-243.
4. Koh CH, Janik GM. Laparoscopic microsurgery: current and future status. *Curr Opin Obstet Gynecol* 1999; 11: 401-407.
5. Lundell L. Anti-reflux surgery in laparoscopic era. *Baillieres Best Pract Res Clin Gastroenterol* 2000; 18: 272-277.
6. Oshima Y, Wakabayashi T, Sato T, et al. A 27-gauge instrument system for transconjunctival sutureless microincision vitrectomy surgery. *Ophthalmology* 2010; 117: 93-102.
7. Rizzo S, Barca F, Caporossi T, Marinni C. Twenty-seven gauge vitrectomy for various vitreoretinal diseases. *Retina* 2015; 35: 1273-1278.
8. Khan MA, Shahlaee A, Toussaint B, et al. Outcomes of 27 Gauge Microincision Vitrectomy Surgery for Posterior Segment Disease. *Am J Ophthalmol* 2016; 161: 36-43.
9. Mitsui K, Kogo J, Takeda H, et al. Comparative study of 27-gauge vs 25-gauge vitrectomy for epiretinal membrane. *Eye* 2016; 30: 538-544.
10. Byeon SH, Lew YJ, Kim M, Kwon OW. Wound leakage and hypotony after 25-gauge sutureless vitrectomy: factors affecting postoperative intraocular pressure. *Ophthalmic Surg Lasers Imaging* 2008; 39(2): 94-99.
11. Woo SJ, Park KH, Hwang JM, et al. Risk factors associated with sclerotomy leakage and postoperative hypotony after 23-gauge transconjunctival sutureless vitrectomy. *Retina* 2009; 29(4): 456-463.
12. Ibarra MS, Hermel M, Prenner JL, Hassan TS. Longer-term outcomes of transconjunctival sutureless 25-gauge vitrectomy. *Am J Ophthalmol* 2005; 139(5): 831-836.
13. Gupta OP, Ho AC, Kaiser PK, et al. Short-term outcomes of 23-gauge pars plana vitrectomy. *Am J Ophthalmol* 2008; 146(2): 193-197.
14. Fine HF, Iranmanesh R, Iturralde D, Spaide RF. Outcomes of 77 consecutive cases of 23-gauge transconjunctival vitrectomy surgery for posterior segment disease. *Ophthalmology* 2007; 114(6): 1197-1200.
15. Scartozzi R, Bessa AS, Gupta OP, Regillo CD. Intraoperative sclerotomy-related retinal breaks for macular surgery, 20- vs 25-gauge vitrectomy systems. *Am J Ophthalmol* 2007; 143(1): 155-156.
16. Hsu J, Chen E, Gupta O, et al. Hypotony after 25-gauge vitrectomy using oblique versus direct cannula insertions in fluid-filled eyes. *Retina* 2008; 28(7): 937-940.
17. Taban M, Sharma S, Ventura AA, Kaiser PK. Evaluation of wound closure in oblique 23-gauge sutureless sclerotomies with visante optical coherence tomography. *Am J Ophthalmol* 2009; 147(1): 101-107.