

# Skuteczność ranibizumabu w idiopatycznej neowaskularyzacji naczyńówkowej – opis serii przypadków

*The efficacy of ranibizumab in idiopathic choroidal neovascularization – a case series report*

**Piotr Oleksy**

Centrum Medyczne Dietla 19 w Krakowie – grupa UNO-MED



## NAJWAŻNIEJSZE

Leczenie idiopatycznej neowaskularyzacji naczyńówki iniekcjami anti-VEGF jest skuteczne i dobrze tolerowane przez pacjentów. Prowadzi do poprawy ostrości wzroku i morfologii plamki w OCT.

## HIGHLIGHTS

Anti-VEGF injections are well tolerated in patients with idiopathic choroidal neovascularization. The treatment leads to an improvement in visual acuity and morphology of the macula in OCT scans.

## STRESZCZENIE

**Cel:** Ocena skuteczności iniekcji ranibizumabu w idiopatycznej neowaskularyzacji naczyńówkowej.

**Materiał i metody:** Do badania włączono 3 pacjentów (4 oczu) w wieku 17, 37 i 46 lat z objawami pogorszenia ostrości widzenia, krzywieniem i ze zniekształceniem obrazu w centrum trwającym 2–5 tygodni. Wykluczono tło zapalne zmian. Podczas pierwszej wizyty przed włączeniem do badania, po miesiącu i na kolejnych wizytach oceniano najlepiej skorygowaną ostrość wzroku, angiografię fluoresceinową i centralną grubość siatkówki przy użyciu optycznej koherentnej tomografii. Po ustaleniu rozpoznania zastosowano iniekcję ranibizumabu do ciała szklistego.

**Wyniki:** Podczas pierwszej kontroli w 3 oczach stwierdzono poprawę najlepiej skorygowanej ostrości wzroku; w czwartym pozostała ona niezmienną.

W badaniu oftalmoskopowym we wszystkich przypadkach stwierdzono ustąpienie wybroczyn i obrzęku siatkówki w plamce. W badaniu optycznej koherentnej tomografii siatkówki we wszystkich oczach centralna grubość siatkówki zmniejszyła się z wyraźną poprawą morfologii dołeczka. Obserwacja trwała 4–55 miesięcy, liczba powtórných iniekcji w tym okresie wynosiła 2–5.

**Słowa kluczowe:** idiopatyczna neowaskularyzacja naczyńówki, optyczna koherentna tomografia, iniekcja anti-VEGF

## ABSTRACT

**Objective:** To evaluate the efficacy of the ranibizumab intravitreal injection in idiopathic choroidal neovascularization.

**Material and methods:** The study included 3 patients (4 eyes), aged 17, 37 and 46, with visual acuity deterioration, warping and distortion of the central image lasting for 2–5 weeks. Inflammatory background of the disease was excluded. The baseline examination and follow-up included the best corrected visual acuity (BCVA), fluorescein angiography and central retinal thickness (CRT) analysis using optical coherence tomography (OCT). When ICNV was diagnosed, intravitreal injections of ranibizumab were administered.

**Results:** During the first follow-up test, 3 eyes showed improvement of BCVA, and in the fourth eye BCVA remained unchanged. In funduscopy, all patients showed reduced haemorrhage and oedema of the central retina. The OCT showed a reduction of the CRT and improvement in the morphology of the macula. The observation period ranged from 4 to 55 months, and the number of repeated injections during the observation ranged from 2 to 5.

**Conclusions:** Injections of ranibizumab into the vitreous brought a significant improvement in the function of the treated eye, and in the morphology of the retina in OCT.

**Key words:** idiopathic choroidal neovascularization, optical coherent tomography, anti-VEGF intravitreal injection

## WSTĘP

Idiopatyczna błona neowaskularna (iCNV, *idiopathic choroidal neovascularization*) występuje najczęściej jednostronnie, przed 50. r.ż. Diagnozowana jest po wykluczeniu innych przyczyn powstania błony neowaskularnej (CNV, *choroidal neovascularization*) i stanowi blisko 17% wszystkich aktywnych CNV [1–3]. Nowo powstające naczynia pochodzą z sieci naczyniówki i przenikają przez błonę Brucha do przestrzeni podsiatkówkowej [4]. Płyn z nowo powstających naczyń gromadzi się między siatkówką sensoryczną a błoną Brucha, w efekcie czego dochodzi do zaburzenia jego odpływu i odłączenia nabłonka barwnikowego siatkówki (PED, *pigment epithelial detachment*) [5].

Do niedawna do najskuteczniejszych metod leczenia iCNV zaliczano terapię fotodynamiczną (PDT, *photodynamic therapy*), która dzisiaj jest już rzadko stosowana. Za skuteczną terapię obecnie uważa się iniekcje preparatów anti-VEGF do ciała szklistego, ponieważ prowadzą one do znaczącej lub nawet całkowitej remisji płynu pod- i śródsiatkówkowego oraz do poprawy ostrości wzroku [6–8]. W literaturze światowej opisano przypadki zdecydowanej poprawy ostrości wzroku i morfologii siatkówki w badaniu tomograficznym (OCT, *optical coherence tomography*) po zastosowaniu ranibizumabu do ciała szklistego [7, 9]. Liczba i częstotliwość iniekcji powinny być dostosowywane indywidualnie do danego pacjenta.

## CEL BADANIA

Określenie skuteczności ranibizumabu w leczeniu rzadkiej postaci idiopatycznej neowaskularyzacji naczyniówkowej (iCNV, *idiopathic choroidal neovascularization*).

## MATERIAŁ I METODY

Dwie kobiety (37 i 46 lat) oraz mężczyzna (17 lat) zostali skierowani do Centrum Medycznego Dietla 19 w Krakowie z powodu zaburzeń widzenia z metamorfopsjami w OL. W wywiadzie pacjenci podawali stopniowe pogarszanie ostrości wzroku trwające od kilku tygodni i metamorfopsje. Wyniki pierwszego badania okulistycznego zamieszczono w tabeli 1.

Badanie oftalmoskopowe ujawniło szarawą, podminowaną siatkówkę neurosensoryczną w dołeczku z obrzękiem obejmującym plamkę i towarzyszącymi krwotokami. W OCT u wszystkich badanych stwierdzono zaburzoną morfologię siatkówki w plamce, odłączenie PED oraz mikrocyсты i obrzęk siatkówki w plamce (ryc. 1–3). Angiografia fluoresceinowa uwidoczniała narastającą hiperfluorescencję i przeciek w kolejnych fazach badania. Na podstawie uzyskanych wyników i braku innych czynników oraz młodego wieku pacjentów potwierdzono obecność idiopatycznej błony neowaskularnej.

Ze względu na pogarszającą się funkcję oczu pacjentom wykonano iniekcje anti-VEGF preparatu ranibizumab do ciała szklistego w dawce 0,05 ml/0,5 mg. Podczas kontroli przeprowadzonej miesiąc później powtórzono wszystkie wcześniejsze badania i na podstawie ich wyników stwierdzono we wszystkich przypadkach poprawę funkcji lezonego oka i poprawę morfologii płamki oraz dołączka w OCT (tab. 2).

Ze względu na poprawę funkcji leczonych oczu i morfologii płamki w OCT z jednoczesnymi objawami aktywności iCNV podjęto decyzję o kontynuowaniu leczenia anti-VEGF (tab. 3). U pacjentki 2. w trakcie kolejnej wizyty kontrolnej 5 miesięcy od początku leczenia w naszym ośrodku zauważono pogorszenie widzenia w oku towarzyszącym oraz metamorfopsje w teście Amslera. Po wykonaniu OCT stwierdzono uniesienie nabłonka barwnikowego i siatkówki neurosensorycznej w okolicy dołka (ryc. 4). Ze względu na obraz siatkówki w badaniu oraz występujące objawy podjęto decyzję o wykonaniu iniekcji ranibizumabu do ciała szklistego oka prawego.

## WYNIKI

Podczas pierwszej kontroli w 3 oczach stwierdzono poprawę najlepszej skorygowanej ostrości wzroku (BCVA, *best corrected visual acuity*), kolejno: z 0,1 do 0,7; z 0,4 do 1,0; z 0,8 do 1,0; w ostatnim oku BCVA pozostała na poziomie 1,0. W badaniu oftalmoskopowym u wszystkich chorych stwierdzono redukcję wybroczyn i uniesienia siatkówki w dołączku. W badaniu OCT we wszystkich oczach wartości grubości centralnej siatkówki (CRT, *central retinal thickness*) uległy redukcji z wyraźną poprawą morfologii płamki, kolejno: z 416  $\mu\text{m}$  do 290  $\mu\text{m}$ ; z 355  $\mu\text{m}$  do 262  $\mu\text{m}$ ; z 328  $\mu\text{m}$  do 270  $\mu\text{m}$ .

## DYSKUSJA

Podstawy patofizjologiczne iCNV oraz wysiękowej postaci zwyrodnienia płamki związanego z wiekiem są podobne. W obu dochodzi do powstania w obrębie płamki aktywnej formy CNV powodującej krwawienie i wysięki,

co w efekcie prowadzi do bliznowacenia [10]. Za występowanie powyższych zmian patologicznych odpowiada ekspresja VEGF, dlatego zastosowanie iniekcji preparatów anti-VEGF do ciała szklistego wydaje się najlepszą metodą leczenia, co potwierdzają inne badania i publikacje naukowe [6–9, 11, 12]. Jednak u części pacjentów odpowiedź na tę metodę jest bardzo słaba lub żadna [13–15]. W zaprezentowanym materiale iniekcje ranibizumabu do ciała szklistego przyniosły bardzo dobry rezultat w postaci poprawy ostrości wzroku oraz morfologii w OCT już po pierwszym zabiegu (ryc. 5–8). W zależności od aktywności CNV i czasu obserwacji należało je powtarzać kilkakrotnie. W badaniach prowadzonych na większej grupie (40 pacjentów) poprawę po pierwszej iniekcji uzyskano u 40%, a po kolejnych – u 70% badanych [12]. W badaniu OCT, podobnie jak w opracowaniu autorstwa Shaha i wsp., osiągnięto redukcję uniesienia warstwy barwnikowej siatkówki i warstwy neurosensorycznej oraz wycofanie się płynu śródsiatkówkowego u pacjentów, u których był on stwierdzony przed leczeniem [11].

Schemat leczenia iCNV nie został jednoznacznie ustalony i większość autorów sugeruje indywidualne podejście do liczby iniekcji anti-VEGF w zależności od aktualnej aktywności zmiany. W wielu przypadkach ze względu na młody wiek pacjentów i niską aktywność iCNV wystarczy może tylko jedna [12].

## PODSUMOWANIE

U leczonych przez nas pacjentów z rozpoznaną idiopatyczną neowaskularyzacją naczyniówkową podanie już jednej iniekcji ranibizumabu do ciała szklistego wpłynęło korzystnie na morfologię płamki, a w konsekwencji na BCVA. Do uwiarygodnienia tych wyników konieczne są jednak randomizowane badania kontrolne oraz objęcie obserwacją większej grupy chorych w dłuższym okresie. Wydaje się jednak, że terapia anti-VEGF stanowi obecnie najskuteczniejszą metodę w przypadkach iCNV i daje szansę na poprawę i stabilizację funkcji wzroku.

*Wszystkie obrazy tomografii optycznej pochodzą z materiałów własnych Autora.*

TABELA 1

Wyniki pierwszego badania okulistycznego.

Pacjent	Chore oko	BCVA do dali	IOP (mmHg)	Test Amslera	Przedni odcinek
Mężczyzna	OL	0,1	14	dodatni	norma
Kobieta 1.	OL	0,4	12	dodatni	norma
Kobieta 2.	OL	0,8	14	dodatni	norma
Kobieta 2.	OP	1,0	16	dodatni	norma

BCVA (*best corrected visual acuity*) – najlepsza skorygowana ostrość wzroku; IOP (*intraocular pressure*) – ciśnienie wewnątrzgałkowe.

TABELA 2

Wyniki badania kontrolnego po miesiącu.

Pałjent	Chore oko	BCVA do dali	IOP (mmHg)	Przedni odcinek
Mężczyzna	OL	0,7	14	norma
Kobieta 1.	OL	1,0	12	norma
Kobieta 2.	OL	1,0	15	norma
Kobieta 2.	OP	1,0	16	norma

BCVA (*best corrected visual acuity*) – najlepsza skorygowana ostrość wzroku; IOP (*intraocular pressure*) – ciśnienie wewnątrzgałkowe.

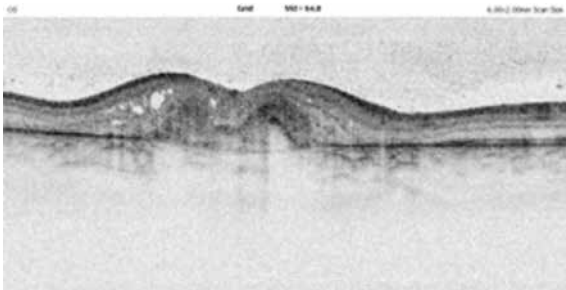
TABELA 3

Liczba iniekcji.

Pałjent	Chore oko	Liczba iniekcji	Czas obserwacji (miesiące)	Czas obserwacji od ostatniej iniekcji (miesiące)
Mężczyzna	OL	4	51	15
Kobieta 1.	OL	2	4	1
Kobieta 2.	OL	5	55	9
Kobieta 2.	OP	3	55	3

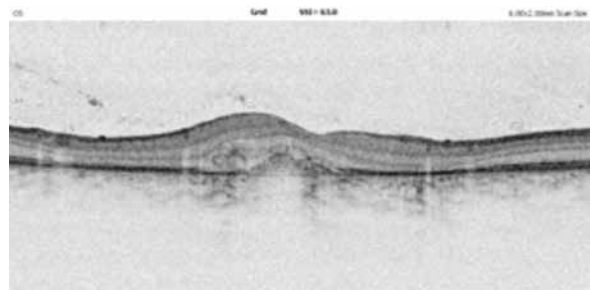
RYCINA 1

Oko 1. Obraz OCT przed leczeniem.



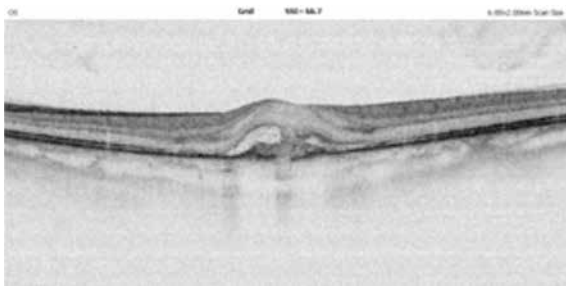
RYCINA 5

Oko 1. Obraz OCT po leczeniu.



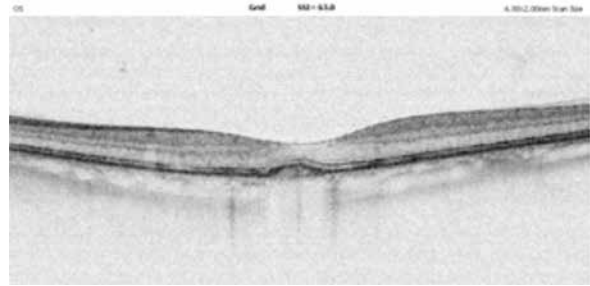RYCINA 2

Oko 2. Obraz OCT przed leczeniem.



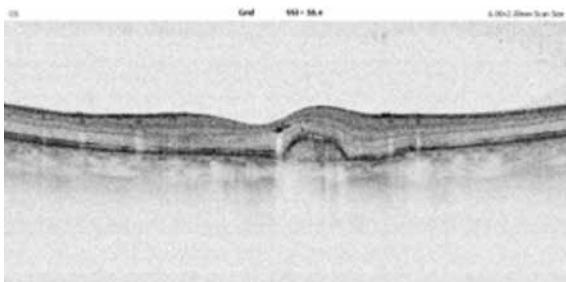
RYCINA 6

Oko 2. Obraz OCT po leczeniu.



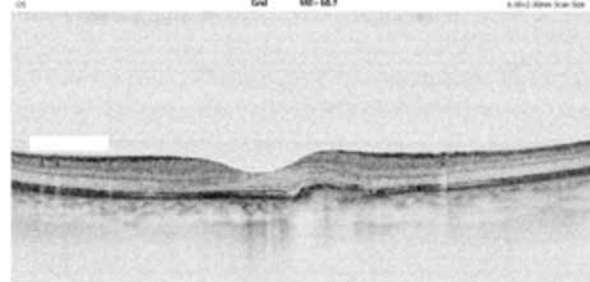
RYCINA 3

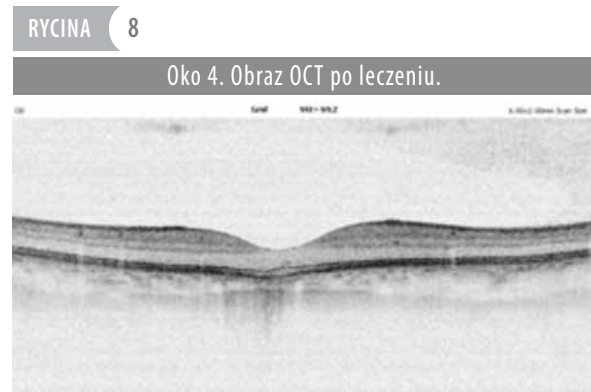
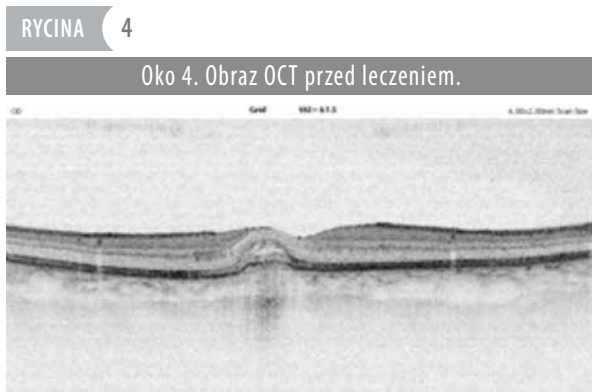Oko 3. Obraz OCT przed leczeniem.



RYCINA 7

Oko 3. Obraz OCT po leczeniu.





**ADRES DO KORESPONDENCJI**  
**dr n. med. Piotr Oleksy**

Centrum Medyczne Dietla 19 w Krakowie – grupa UNO-MED  
31-070 Kraków, ul. Dietla 19/3  
e-mail: piotroleksy@yahoo.pl

### Piśmiennictwo

1. Cleasby GW. Idiopathic focal subretinal neovascularization. *Am J Ophthalmol* 1976; 81(5): 590-599.
2. Cohen SY, Laroche A, Leguen Y, et al. Etiology of choroidal neovascularization in young patients. *Ophthalmology* 1996; 103(8): 1241-1244.
3. Green WR, Wilson DJ. Choroidal neovascularization. *Ophthalmology* 1986; 93(9): 1169-1176.
4. Ho AC, Yannuzzi LA, Piscano K, DeRosa J. The natural history of idiopathic subfoveal choroidal neovascularization. *Ophthalmology* 1995; 102(5): 782-789.
5. Poliner LS, Olk RJ, Burgess D, Gordon ME. Natural history of retinal pigment epithelial detachments in age-related macular degeneration. *Ophthalmology* 1986; 93(5): 543-551.
6. Yoo MH, Boo HD, Kim HK. Result of photodynamic therapy for idiopathic subfoveal choroidal neovascularization. *Korean J Ophthalmology* 2005; 19(4): 264-268.
7. Kang HM, Koh HJ. Intravitreal anti-vascular endothelial growth factor therapy versus photodynamic therapy for idiopathic choroidal neovascularization. *Am J Ophthalmol* 2013; 155(4): 713-719.
8. Kim H, Lee K, Lee CS, et al. Subfoveal choroidal thickness in idiopathic choroidal neovascularization and treatment outcomes after intravitreal bevacizumab therapy. *Retina* 2015; 35(3): 481-486.
9. Wang F, Wang W, Yu S, et al. Functional recovery after intravitreal bevacizumab treatments for idiopathic choroidal neovascularization in young adults. *Retina* 2012; 32(4): 679-686.
10. Fukuchi T, Takahashi K, Ida H, et al. Staging of idiopathic choroidal neovascularization by optical coherence tomography. *Graefes Arch Clin Exp Ophthalmol* 2001; 239(6): 424-429.
11. Shah ASN, Kang QY, Fan XJ, Sun YM. Optical coherence tomography characteristics of responses to intravitreal bevacizumab in idiopathic choroidal neovascularisation. *Int J Ophthalmol* 2016; 2(9): 271-274.
12. Zhang H, Liu ZL, Sun P, Gu F. Intravitreal bevacizumab for treatment of subfoveal idiopathic choroidal neovascularization: results of a 1-year prospective trial. *Am J Ophthalmol* 2012; 153(2): 300-306.
13. Bloom SM, Singal IP. The outer Bruch membrane layer: a previously undescribed spectral-domain optical coherence tomography finding. *Retina* 2011; 31(2): 316-323.
14. Gomi F, Sawa M, Sakaguchi H, et al. Efficacy of intravitreal bevacizumab for polypoidal choroidal vasculopathy. *Br J Ophthalmol* 2008; 92(1): 70-73.
15. Byun YJ, Lee SJ, Koh HJ. Predictors of response after intravitreal bevacizumab injection for neovascular age-related macular degeneration. *Jpn J Ophthalmol* 2010; 54(6): 571-577.