

Dysfunkcja gruczołów Meiboma – wyzwania diagnostyczne i terapeutyczne

Meibomian gland dysfunction. Diagnostic and therapeutic challenges



Andrzej Mikita

AUGON Gabinet Okulistyczny w Białymstoku

NAJWAŻNIEJSZE

Dysfunkcja gruczołów Meiboma jest złożonym schorzeniem powierzchni oczu, prowadzącym do wielu następstw, takich jak zapalenie brzegów powiek czy nietolerancja soczewek kontaktowych.

HIGHLIGHTS

Meibomian gland dysfunction is a complex disorder of the eye surface leading to many sequelae like blepharitis or contact lenses intolerance.

STRESZCZENIE

Dysfunkcja gruczołów Meiboma (MGD, *Meibomian gland dysfunction*) jest jednym z najczęściej stwierdzanych schorzeń okulistycznych. Do jej objawów należą: zapalenie, nadmierne wydzielanie i nieprawidłowy skład wydzieliny gruczołów Meiboma. Rosnąca świadomość znaczenia MGD wymusza poszukiwanie skuteczniejszych metod terapii. Pomimo wielu tradycyjnych sposobów leczenia, takich jak ciepłe kompresy i higiena powiek zmniejszająca ilość zalegającej wydzieliny łojowej oraz podawanie antybiotyków i leków przeciwzapalnych wpływających na jakość wydzieliny gruczołowej, terapia MGD pozostaje wyzwaniem. Nowe metody leczenia MGD mogą odegrać istotną rolę w ograniczeniu oznak i objawów klinicznych choroby.

Słowa kluczowe: dysfunkcja gruczołów Meiboma, zespół suchego oka, pielęgnacja powiek

ABSTRACT

Meibomian gland dysfunction (MGD) is one of the most common disorders encountered by ophthalmologists, and it may involve inflammation, hypersecretion, and abnormal excreta of the meibomian glands. Given the increased recognition of the importance of MGD, great attention has been paid to the therapy of MGD. Although there are a number of traditional treatment options, such as warm compresses and lid hygiene to alleviate the obstructed meibum, and antibiotics and anti-inflammatory agents are used to improve the quality of meibum, the treatment of MGD still remains challenging. These emerging treatment options for MGD may play an important role in alleviating the clinical symptoms and signs of this disease.

Key words: Meibomian gland dysfunction, syndrome dry eye, lid hygiene

WSTĘP

Od czasu publikacji raportu z Międzynarodowych Warsztatów Suchego Oka (DEWS, *Dry Eye Workshop*) w 2007 r. [1] dysfunkcja gruczołów Meiboma (MGD, *meibomian gland dysfunction*) została uznana za istotny element skomplikowanej patogenezы choroby suchego oka (DED, *dry eye disease*). Celowo podkreślono tu znaczenie „choroby” wobec powszechnie przyjętego pojęcia zespołu suchego oka. DED należy bowiem postrzegać jako przewlekłą i nieuleczalną chorobę powierzchni gałkowej, która jak dotąd nie doczekała się nawet własnego kodu w Międzynarodowej Statystycznej Klasyfikacji Chorób i Problemów Zdrowotnych – ICD-10 (powszechnie stosuje się oznaczenie H04.12).

Coraz częściej podkreśla się znaczenie MGD jako izolowanej, dyskretnej jednostki chorobowej, choć nie sposób myśleć o patogenezie DED, przyjmując wszystkie składowe jako niezależne od siebie. Pomocna może być tutaj holistyczna koncepcja łzowej jednostki czynnościowej (LFU, *lacrima functional unit*), zapewniającej homeostazę powierzchni ocznej poprzez regulację odpływu łez, zachowanie filmu łzowego i przepuszczalności rogówki. Na LFU składają się: rogówka, spojówka, gruczoły łzowe i drogi odpływu łez, połączone neuronalnymi łukami odruchowymi. Inaczej mówiąc, istnieje pewna ciągłość czynnościowa obejmująca powierzchnię oczną, począwszy od linii Marxa, poprzez spojówkę tarczową, załamki, spojówkę gałkową, nabłonek rąbka, aż do szczytu rogówki [2]. Nieprawidłowa odpowiedź na warunki sprzyjające osuszeniu powierzchni ocznej leży u podstaw DED [3].

ETIOPATOGENEZA

MGD definiuje się jako przewlekłą, rozlaną niedrożność przewodów wyprowadzających gruczołów łzowych lub ilościowe bądź jakościowe zmiany w wydzielinie gruczołów Meiboma. Przyjmuje się, że najważniejszą rolę odgrywa tu hiperkeratynizacja i zwiększona lepkość wydzieliny Meiboma. Na poziomie gruczołów Meiboma dochodzi do wzrostu ciśnienia wewnątrz przewodów wyprowadzających, następnie poszerzenia ich światła, a wobec braku możliwości uwalniania wydzieliny – zaniku tkanki gruczołowej, co stanowi o stopniu zaawansowania choroby.

W warunkach prawidłowych wydzielina gruczołów Meiboma tworzy powierzchnią warstwę tłuszczową filmu łzowego, zabezpieczającą przed parowaniem komponenty wodnistej i stabilizującą film łzowy przez zmniejszenie napięcia powierzchniowego. Zagnieżdżone w płytkach tarczowych gruczoły łzowe uwalniają każdorazowo całą zawartość do przewodów wyprowadzających, które podczas mrugania oddają składową lipidową filmu łzowego. Aby do tego doszło, niezbędne jest zachowanie właściwej temperatury topnienia tłuszczów – pomiędzy

19,5 a 32,5°C [4]. Uwalnianie treści łzowej jest najłatwiejsze w części przynosowej (o czym możemy się przekonać, uciskając brzeg powieki) i pogarsza się w kierunku skroni. Wyjaśnia to również skłonność do przewlekłych zmian retencyjnych w obszarze zewnętrznym szpary powiekowej.

W trakcie mrugania uwalniana jest 1/30 zawartości przewodów wyprowadzających gruczołu Meiboma (10 µg), tworząc powłokę lipidową o średniej grubości 42 nm, z niespolaryzowanymi lipidami na powierzchni, spolaryzowanymi głębiej oraz długołańcuchowymi kwasami tłuszczowymi, zagnieżdżonymi częściowo w warstwie wodnistej filmu łzowego (kolejnej warstwie filmu łzowego), wspieranymi przez lipokaliny, lizozymy, mucynę [5]. Samo mruganie jednak nie wystarcza, aby doprowadzić do regularnej dystrybucji odpowiedniej objętości wydzieliny łzowej. Uważa się, że ścięczenie warstwy tłuszczowej w górnym segmencie rogówki może być dodatkowym czynnikiem powodującym wzrost napięcia powierzchniowego oraz uwalnianie wydzieliny gruczołowej przez sieć przewodów wyprowadzających powieki dolnej [6]. Daje to pewien pogląd na zaburzenia uwalniania wydzieliny łzowej w przypadku nieprawidłowego nawilżenia lub zaburzeń czynności mrugania, np. podczas pracy przed ekranem komputera, gdy częstość mrugania jest zmniejszona.

CZYNNIKI RYZYKA

DED występuje głównie u kobiet, ale w przypadku MGD nie jest to takie oczywiste. Do 70. r.ż. skłonność do występowania MGD jest podobna u obu płci, w 8. dekadzie życia wyższy odsetek atrofii gruczołów Meiboma stwierdza się u mężczyzn [7]. MGD zdecydowanie częściej dotyczy palaczy – czy to wskutek zaburzeń składu warstwy lipidowej, czy też hiperkeratynizacji brzegów powiek lub zwiększonego parowania z powierzchni gałkowej [8]. Zastosowanie hormonalnej terapii zastępczej u kobiet w wieku postmenopauzalnym niesie za sobą zwiększone ryzyko DED [9]; dotyczy to w szczególności postaci związanych z nadmiernym parowaniem – hormony płciowe regulują metabolizm gruczołów łzowych oraz kontrolują ekspresję genów i produkcję lipidów w tych gruczołach [10].

Bardzo istotny wpływ na rozwój objawów dysfunkcji gruczołów Meiboma ma wilgotność powietrza. Przy wilgotności 5% i 40% parowanie z powierzchni gałkowej jest wyższe u osób z DED niż w zdrowej grupie kontrolnej. Dopiero przy 70% wilgotności wskaźnik parowania łez wynosi 0 w obu grupach [11]. Ma to szczególne znaczenie podczas lotów samolotem – na krótkich dystansach względna wilgotność obniża się do 16,3%, a przy dłuższych – nawet do 6,7%. Skutkuje to podrażnieniem oczu i dyskomfortem, a przy dłuższej ekspozycji zmianami jakościowymi w przedrogówkowym filmie łzowym [12].

W zespole suchego oka z nadmiernego parowania (EDE, *evaporative dry eye*) objawy choroby mogą być nasilone pod wpływem dwóch rodzajów czynników:

- wewnętrznych – związanych z funkcją powiek i obejmujących m.in. niewłaściwą produkcję lub uwalnianie wydzieliny gruczołów łojowych (jak w MGD), obniżoną częstość lub szybkość mrugania, poszerzenie przestrzeni międzyszparywej lub problemy z przyleganiem powiek
- zewnętrznych – wpływających na zwilżalność powierzchni ocznej i stabilność filmu łzowego; do tej grupy czynników zalicza się stosowanie soczewek kontaktowych, miejscowych leków znieczulających lub zawierających konserwanty, a także alergiczne zapalenie spojówek czy niedobór witaminy A [1].

Mimo wielu czynników wpływających na EDE najczęstszym źródłem problemów związanych z nadmiernym parowaniem jest MGD [13].

ROZPOZNANIE

Ustalenie właściwej przyczyny DED jest trudne, nawet gdy uwzględnimy proponowaną kombinację: nieprawidłowości krawędzi brzegów powiek, objawów ocznych i zmian morfologicznych w gruczołach Meiboma. Swoistość rozróżnienia postaci z niedoboru łez (ADDE, *aqueous-deficient dry eye*) i MGD wynosi 80%, a czułość – jedynie 68% [14].

Przy ocenie gruczołów Meiboma należy rozważyć kilka czynników, a mianowicie: liczbę nieaktywnych gruczołów, łatwość uwalniania wydzieliny łojowej i zmiany morfologiczne brzegów powiek. Wśród metod obrazowych służących rozpoznaniu wymienia się: meibografię transiluminacyjną, która wymaga wprawy i jest źródłem dyskomfortu dla pacjenta, meibografię bezkontaktową, fotografię w podczerwieni oraz mikroskopię konfokalną [15]. Coraz większe znaczenie przypisuje się tej ostatniej metodzie, zdolnej zastąpić cytologię impresyjną w ocenie stopnia zaawansowania zmian, z uwzględnieniem komponenty zapalnej.

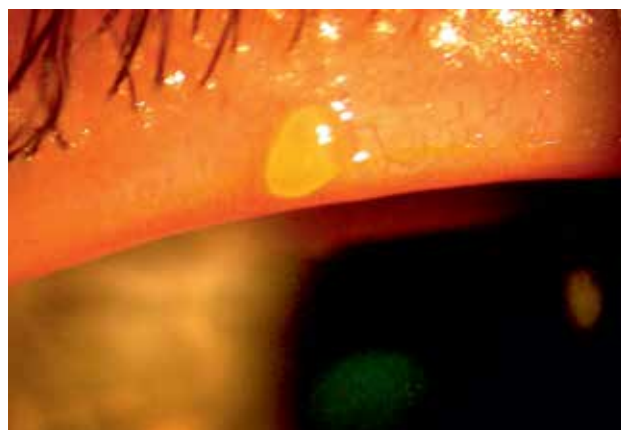Aby ustalić, czy chory cierpi na MGD, oceniamy brzegi powiek poniżej linii rzęs za pomocą lampy szczelinowej. Przemieszczając się ku tyłowi, zwracamy uwagę na szczególne anatomiczne obejmujące: linię szarą (mięsień Riolana – zlokalizowana najbardziej ku przodowi część mięśnia okrężnego), ujścia gruczołów łojowych i połączenie spojówkowo-skinne (linia Marxa).

Prawidłowe ujścia gruczołów łojowych znajdują się w regularnych odstępach. W MGD drobne naczynia włosowate zlokalizowane pod nabłonkiem powiek i powierzchniowe naczynia wywodzące się ze spojówki są powiększone, a wzdłuż brzegów powiek rozwijają się delikatne teleangiektazje, zwłaszcza w postaci ocznej trądziku (która może występować w formie izolowanej, częściej jednak współlistnie z określoną postacią trądziku skórniego, np. rumienio-

wato-teleangiektatyczną, grudkową, obrzękową czy neuropatyczną). W MGD ujścia gruczołów łojowych mogą być położone nieregularnie, wtórnie do zaniku gruczołów lub trakcji. Z drugiej strony w przypadku tego schorzenia przewody wyprowadzające podlegają przewężeniom, blokadzie lub przesłonięciu przez torbiele retencyjne (jęczmienię zewnętrzne) (ryc. 1).

RYCINA 1

Torbiel retencyjna (jęczmień zewnętrzny), teleangiektazje przy ujściach gruczołów łojowych z poszerzeniem światła.

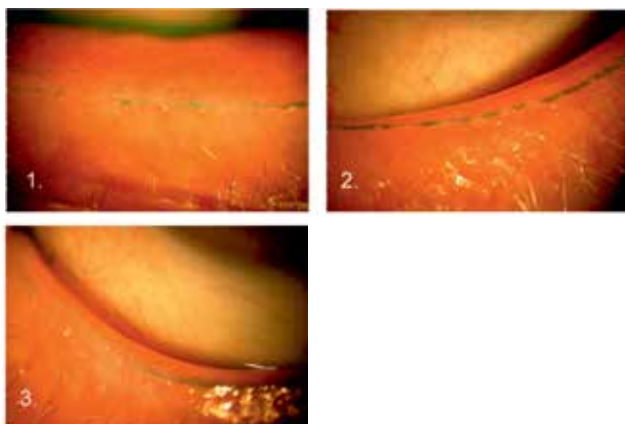


Należy ocenić ujścia gruczołów łojowych (otoczone przez drobne przezroczyste obrączki) pod kątem zdolności, względnie blokady uwalniania. Następnie zaleca się ucisk na brzegi powiek, ze zwróceniem uwagi na jakość i ilość wydzieliny produkowanej przez gruczoły (lub jej brak). Wydzielina gruczołowa w MGD może być obfita lub gęsta/mięta (łojotok gruczołów Meiboma), grudkowa, skąpa, podobna do pasty, co wskazuje na obstrukcję gruczołów łojowych. Blokada czynnościowa lub atrofia gruczołów Meiboma prowadzi do zmian krawędzi brzegów powiek, obejmujących nakłucia i zaokrąglenie, lub do zmian w obrysie. Naruszenie prawidłowej architektury brzegów powiek sprzyja występowaniu trichiazy. Co więcej, pacjenci z zapaleniem tylnym brzegów powiek mają zwiększoną podatność na gradówki.

Z perspektywy tradycyjnej praktyki okulistyki najprzystępniejsze są testy z użyciem powszechnie dostępnych barwników, np. fluoresceiny lub zieleni lizaminowej. Po aplikacji kropli fluoresceiny dochodzi do wybarwienia tzw. linii Marxa. Jest ona zbudowana z komórek łuskowatych, rozciągających się przez całą długość brzegów powieki górnej i dolnej i ponad punktami łzowymi, równoległe do brzegów powiek. W przypadkach MGD i przewlekłej niestabilności filmu łzowego linia Marxa ujawnia się jako obramowana i nieregularna. Wzajemny stosunek ujść gruczołów łojowych względem linii Marxa pozwala ustalić stopień zaawansowania zmian morfologicznych na brzegach powiek (ryc. 2).

RYCINA 2

Stadium 1. – linia Marxa dotyka linii poprowadzonej przez ujścia gruczołów łojowych; stadium 2. – linia Marxa łączy się z linią ujść gruczołów łojowych; stadium 3. – linia Marxa przebiega po stronie skórnej brzegu powieki. (Materiał własny, na podst. [16]).



LECZENIE

Dysfunkcja gruczołów Meiboma ma charakter dynamiczny i podlega wpływowi wielu czynników, takich jak: wiek, środowisko, zastosowane leczenie (np. izotretynoiną), czy wreszcie ogólny stan chorego. Wymaga to indywidualnego dopasowania terapii.

Często leczenie rozpoczyna higiena brzegów powiek, polegająca na stosowaniu ciepłych kompresów, a następnie delikatnym oczyszczaniu brzegów powiek i mechanicznym masażu.

Higiena brzegów powiek

Ciepłe kompresy wpływają zarówno na punkt topnienia tłuszczów, jak i uwalniania osadów z krawędzi brzegów powiek [17]. Domowym sposobem wykonania kompresu może być przykładanie ugotowanego jajka osłoniętego kuchenną ściereczką lub skarpetki wypełnionej nieugotowanym ryżem podgrzanym w kuchence mikrofalowej. Dostępne są również komercyjne urządzenia do tych celów. Zwykle zalecam pacjentom umieszczenie ciepłego kompresu na zamkniętych powiekach na 3–4 min raz dziennie. Czas trwania terapii zależy od stopnia ciężkości choroby.

Delikatne przecieranie brzegów powiek usuwa podrażniające toksyny bakteryjne, zmniejsza stopień kolonizacji bakteryjnej powiek, pozytywnie wpływa na mieszki rzęsowe i stymuluje uwalnianie treści łojowej z gruczołów Meiboma. W ten sposób zabezpiecza się powierzchnię oczną przed szkodliwym działaniem substancji uwalnianych w chorobach powiek. W niektórych krajach dostępne są środki higieny zawierające m.in. doksycyklinę, pianki lub roztwory do czyszczenia powiek oraz wspomniane wyżej urządzenia

zastępujące ciepłe kompresy. Należy uczulić chorych, że nadmierne pocieranie powiek może nasilić zmiany zapalne ich brzegów, doprowadzić do powierzchniowych zadrapań i pozbawić skórę naturalnej ochrony tłuszczowej (sebum), co z kolei sprzyja wnikaniu bakterii w głębsze tkanki.

Mechaniczny masaż powiek lub powtarzane delikatne uciśkanie opuszką palca wskazującego ułatwia uwalnianie rozpuszczalnych frakcji tłuszczowych z przewodów wyprowadzających, ograniczając odpowiedź zapalną w gruczołach łojowych i wydłużając czas przerwania filmu łzowego. Pacjenci przesuwają palec wskazujący wzdłuż brzegów powiek 10–15 razy w trakcie pojedynczego zabiegu, po uprzednim oczyszczeniu krawędzi powiek. Podobnym zabiegom można poddawać chorych w gabinetach okulistycznych.

Poza tradycyjnymi metodami poprawy uwalniania lipidów dostępne są zaawansowane metody termiczne z użyciem dedykowanych urządzeń. Uciążliwe kompresy można zastąpić specjalnymi komorami wodnymi albo zasilanymi elektrycznie okularami utrzymującymi odpowiednią temperaturę powierzchniową. Obiecująca jest perspektywa zastosowania technik znanych z dermatologii kosmetycznej. Pacjenci poddawani terapii wykwitów trądzikowych w sąsiedztwie oczu za pomocą laserów IPL (*intense pulse laser*) zgłaszali poprawę komfortu miejscowego dotyczącego brzegów powiek. Światło absorbowane przez naczynia krwionośne wpływa na podwyższenie temperatury na powierzchni skóry, co z kolei roztopia tłuszcze i uwalnia wydzielinę z przewodów wyprowadzających. Zamknięcie światła naczyń skórnych sprzyja również zmniejszeniu stężenia cytokin przyczyniających się do MGD. Inna korzyść to ograniczenie populacji pasożytów i bakterii zasiedlających brzegi powiek. Zabiegi wykonuje się laserem ksenonowym emitującym światło o długości 500 nm w 4 sesjach terapeutycznych, trwających łącznie 20–30 min i powtarzanych co 4–5 tygodni. Po zabiegach konieczne są: ekspresja wydzieliny łojowej, obłożenie zimnymi kompresami oraz 3-dniowa terapia miejscowymi lekami przeciwzapalnymi. Najlepsi kandydaci do leczenia to osoby, u których nie doszło do zaniku gruczołów łojowych, a brzegi powiek są wolne od bliznowacenia i keratynizacji. Inne ograniczenia w stosowaniu tej metody to: brak możliwości wykonania zabiegu na powiekach górnych (ryzyko uszkodzenia termicznego rogówki, zmian barwnikowych tęczówki czy zmętnienia soczewki), ciemne ubarwienie skóry oraz krótkotrwały efekt terapeutyczny. Już po 6–9 miesiącach zabiegi należy powtarzać [25].

Farmakoterapia

Preparaty OTC

Różne badania dowodzą związku pomiędzy MGD a zespołem suchego oka z nadmiernego parowania. Nawilżanie powierzchni ocznej za pomocą suplementacji łez ograni-

cza aktywność mediatorów procesu zapalnego, wpływając tym samym na sprawność gruczołów łojowych. Dodatkowo sztuczne łyzy, zawierające w szczególności lipidy, pozwalają na wytworzenie powłoki ochronnej w przypadku deficytów warstwy tłuszczowej (z czym mamy do czynienia w zaawansowanych stadiach zaniku gruczołów łojowych). Poza stosowaniem komponenty lipidowej w kroplach nawilżających wykorzystuje się inne preparaty wpływające na dystrybucję filmu łzowego poprzez poprawę rozproszenia warstwy tłuszczowej, np. krople zawierające emulsję kationową [18]. Ostatnio podkreśla się znaczenie kropli zawierających N-acetylocysteinę, których skuteczność w leczeniu epizodów zapalnych w przebiegu MGD jest porównywalna do stosowania kombinacji betametazonu z sulfacetamidem [19].

Suplementacja kwasami omega-3

Podaż wielonienasyconych kwasów tłuszczowych omega-3 stymuluje produkcję przeciwzapalnych prostaglandyn i zmienia skład lipidów z gruczołów Meiboma. Mechanizmów korzystnego działania należy szukać w produktach przemiany kwasów omega-3, współzawodniczących w procesach metabolicznych z kwasami omega-6, korzystających z tej samej ścieżki enzymatycznej (z tą różnicą, że metabolity kwasów omega-6 działają prozapalnie). Z drugiej strony suplementacja kwasami omega-3 może wpływać na skład kwasów tłuszczowych, a w dalszej kolejności na właściwości lipidowe w wydzielinie gruczołów Meiboma [20]. Należy stosować 1–2 g dziennie. Pojawienie się działań niepożądanych, np. bólu brzucha, powinno stanowić wskazanie do zaprzestania terapii. Podobnie u chorych ze skłonnością do spontanicznych krwawień lub przyjmujących środki przeciwkrzepliwe preparaty zawierające kwasy omega-3 powinny być stosowane ostrożnie.

Glikokortykosteroidy miejscowe

Są skuteczne w przerywaniu procesu zapalnego u pacjentów z zaawansowanymi postaciami choroby powiek [21]. Zwykle zaleca się glikokortykosteroidy estrowe co 4 h przez 10–14 dni. Związki te wykazują mniejszą zdolność do indukcji zwężki ciśnienia wewnątrzgałkowego i działania kataraktogenne niż glikokortykosteroidy ketonowe.

Cyklosporyna

Wykazuje skuteczność jako immunomodulator w MGD, wpływając wysoce swoiście na limfocyty T i redukując proces zapalny wewnątrz gruczołów Meiboma. Zmniejsza także objawy i oznaki DED poprzez modulację populacji komórek wrażliwych immunologicznie w spojówce i gruczole łzowym. Co istotne, cyklosporyna A nie wpływa na układ fagocytarny, umożliwiając zachowanie sprawności układu obrony mikrobiologicznej [22].

Antybiotyki oczne

W przypadku zakaźnego zapalenia spojówek zaleca się krótkotrwałą antybiotykoterapię – 4 razy dziennie przez 7–10 dni, zaś w razie ciężkiego zapalenia spojówek należy rozważyć włączenie kombinacji antybiotyku z glikokortykosteroidem. U chorych z mniej nasilonymi objawami zakaźnymi, z wyraźnymi zaburzeniami sekrecji lipidów wskazane jest zastosowanie antybiotyku makrolidowego, np. erytromycyny lub azytromycyny. Leki te korzystnie wpływają na przebieg choroby. Wysokie stężenia azytromycyny w tkankach docelowych przyczyniają się do ograniczenia procesu zapalnego i modyfikacji produkcji tłuszczów. Skuteczność azytromycyny została potwierdzona badaniami składu wydzieliny łojowej i redukcji objawów miejscowych po zastosowaniu antybiotyku według schematu: 2 razy dziennie przez 2 dni, a następnie raz dziennie w godzinach porannych przez 4 tygodnie [23].

Tetracykliny stosowane doustnie

Grupa tych antybiotyków (doksycyklina, minocyklina, tetracyklina) pozytywnie oddziałuje na chorych z oznakami postaci ocznej i skórnej trądziku. Ze względu na głęboką lokalizację gruczołów łojowych leki stosowane miejscowo mają słabą docelową penetrację, w przeciwieństwie do doustnych tetracyklin. Tetracykliny wykazują nieswoiste właściwości przeciwzapalne, hamując keratynizację i ograniczając aktywność lipaz bakteryjnych. Te ostatnie powodują rozerwanie wiązań lipidowych i przemianę w wolne kwasy tłuszczowe, które działają drażniąco. Poza tym tetracykliny wykazują właściwości antykolagenazowe i ograniczają aktywność metaloproteinaz, tym samym zmniejszając efekt zapalny MGD. Zalecane stosowanie w przypadku doksycykliny i minocykliny to 50–100 mg raz dziennie przez 3 miesiące [24]; w przypadku tetracykliny dobrze sprawdza się stosowanie 250 mg dziennie przez 2 tygodnie, następnie 125 mg (1/2 tabletki) przez 4 tygodnie oraz 62,5 mg (1/4 tabletki, podział dawki wymaga wprawy) przez 6 tygodni w godzinach porannych, przed śniadaniem.

Ze względu na możliwość wystąpienia objawów żołądkowo-jelitowych, nudności, bólów głowy, gorączki, zblednięcia lub zażółcenia powłok skórnych należy rozważyć włączenie minimalnych dawek terapeutycznych. Większość chorych dobrze je toleruje. Preparaty te są przeciwwskazane u kobiet ciężarnych ze względu na ryzyko zahamowania wzrostu i uszkodzenia narządów płodu, w tym trwałej dekoloracji zębów u dzieci.

PODSUMOWANIE

Dysfunkcja gruczołów Meiboma stanowi wyzwanie diagnostyczne i terapeutyczne. Pomimo nowych metod terapii (IPL, Lipiflow), będących rozwinięciem tradycyjnych sposobów leczenia (takich jak ciepłe kompresy i oczyszczanie brzegów powiek), uzyskiwane wyniki nie spełniają pokła-

danych w nich nadziei. Mając świadomość ograniczonej skuteczności postępowania terapeutycznego, nie powinniśmy zrażać chorych do podejmowanych działań. Należy stymulować pacjentów do lepszego zrozumienia problemu i wdrażania zasad prawidłowej pielęgnacji powiek. Wobec braku możliwości całkowitego wyleczenia MGD zmniejszenie dolegliwości odczuwanych przez chorych jest warte podjętych starań.

ADRES DO KORESPONDENCJI

dr n. med. Andrzej Mikita

AUGON Gabinet Okulistyczny
15-427 Białystok, ul. Lipowa 20/18
tel.: (085) 744-54-38
e-mail: andrzej.mikita@gmail.com

Piśmiennictwo

1. The definition and classification of dry eye disease: Report of the definition and classification subcommittee of the International Dry Eye Workshop (2007). *Ocul Surf* 2007; 5(2): 75-92.
2. Bron AJ. The Doyne lecture: reflections on the tears. *Eye (Lond)* 1997; 11(Pt 5): 583-602.
3. Stern ME, Gao J, Siemasko KF, et al. The role of the lacrimal functional unit in the pathophysiology of dry eye. *Exp Eye Res* 2004; 78: 409-416.
4. Bron AJ, Tiffany JM, Gouveia SM, et al. Functional aspects of the tear film lipid layer. *Exp Eye Res* 2004; 78(3): 347-360.
5. Butovich IA, Millar TJ, Ham BM. Understanding and analyzing Meibomian lipids. A review. *Curr Eye Res* 2008; 33(5): 405-420.
6. King-Smith PE, Fink BA, Hill RM, et al. The thickness of the tear film. *Curr Eye Res* 2004; 29(4-5): 357-368.
7. Den S, Shimizu K, Ikeda T, et al. Association between meibomian gland changes and aging, sex, or tear function. *Cornea* 2006; 25(6): 651-655.
8. Matsumoto Y, Dogru M, Goto E, et al. Alterations of the tear film and ocular surface health in chronic smokers. *Eye* 2008; 22(7): 961-968. DOI: 10.1038/eye.2008.78.
9. Schaumberg DA, Buring JE, Sullivan DA, Reza Dana M. Hormone replacement therapy and dry eye syndrome. *JAMA* 2001; 286(17): 2114-2119.
10. Suzuki T, Schirra F, Richards SM, et al. Estrogen and progesterone control of gene expression in the mouse meibomian gland. *Invest Ophthalmol Vis Sci* 2008; 49(5): 1797-1808. DOI: 10.1167/iovs.07-1458.
11. Madden LC, Tomlinson A, Simmons PA. Effect of humidity variations in a controlled environment chamber on tear evaporation after dry eye therapy. *Eye Contact Lens* 2013; 39(2): 169-174.
12. Lee S, Lam S, Luk F. Investigation of cabin air quality in commercial aircrafts. *Proc Healthy Build* 2000; 1: 471-476.
13. Mathers WD, Choi D. Cluster analysis of patients with ocular surface disease, blepharitis, and dry eye. *Arch Ophthalmol* 2004; 122(11): 1700-1704.
14. Arita R, Itoh K, Maeda S, et al. Efficacy of diagnostic criteria for the differential diagnosis between obstructive meibomian gland dysfunction and aqueous deficiency dry eye. *Jpn J Ophthalmol* 2010; 54(5): 387-391.
15. Pult H, Nichols JJ. A review of meibography. *Optom Vis Sci* 2012; 89(5): E760-9.
16. Yamaguchi M, Kutsuna M, Uno T, et al. Marx Line: Fluorescein Staining Line on the Inner Lid as Indicator of Meibomian Gland Function. *Am J Ophthalmol* 2006; 141(4): 669-675. DOI: 10.1016/j.ajo.2005.11.004.
17. Olson MC, Korb DR, Greiner JV. Increase in tear film lipid layer thickness following treatment with warm compresses in patients with meibomian gland dysfunction. *Eye Contact Lens* 2003; 29(2): 96-99.
18. Lallemand F, Daull P, Benita S, et al. Successfully improving ocular drug delivery using the cationic nanoemulsion, novasorb. *J Drug Deliv* 2012; 2012: 604204.
19. Akyol-Salman I, Azizi S, Mumcu UY, et al. Comparison of the efficacy of topical N-acetyl-cysteine and a topical steroid-antibiotic combination therapy in the treatment of meibomian gland dysfunction. *J Ocul Pharmacol Ther* 2012; 28(1): 49-52.
20. Macsai MS. The role of omega-3 dietary supplementation in blepharitis and meibomian gland dysfunction (an AOS thesis). *Trans Am Ophthalmol Soc* 2008; 106: 336-356.
21. Pflugfelder SC, Solomon A, Stern ME. The diagnosis and management of dry eye: a twenty-five-year review. *Cornea* 2000; 19: 644-649.
22. Perry HD, Doshi-Carnevale S, Donnenfeld ED, et al. Efficacy of commercially available topical cyclosporine A 0.05% in the treatment of meibomian gland dysfunction. *Cornea* 2006; 25(2): 171-175.
23. Foulks GN, Borchman D, Yappert M, et al. Topical azithromycin therapy for meibomian gland dysfunction: clinical response and lipid alterations. *Cornea* 2010; 29(7): 781-788. DOI: 10.1097/ICO.0b013e3181cda38f.
24. Geerling G, Tauber J, Baudouin C, et al. The international workshop on meibomian gland dysfunction: report of the subcommittee on management and treatment of meibomian gland dysfunction. *Invest Ophthalmol Vis Sci* 2011; 52(4): 2050-2064.
25. Craig JP, Chen YH, Turnbull PR. Prospective trial of intense pulsed light for the treatment of meibomian gland dysfunction. *Invest Ophthalmol Vis Sci* 2015; 56(3): 1965-1970.