

Poprawa efektu leczenia wysiękowej postaci zwyrodnienia plamki żółtej związanego z wiekiem po zmianie terapii afliberceptem na leczenie ranibizumabem

Improvement of the therapeutic effect in age-related macular degeneration after switching therapy from aflibercept to ranibizumab



**Anna Hyjek-Ryś, Maciej Kozak, Ilona Pawlicka,
Grażyna Miklaszewska**

Wojewódzki Szpital Okulistyczny w Krakowie

Kierownik: lek. Ilona Pawlicka

NAJWAŻNIEJSZE

Istotą efektywnej terapii wysiękowej postaci zwyrodnienia plamki żółtej związanego z wiekiem jest indywidualny dobór leku dla pacjenta.

HIGHLIGHTS

For the most efficacious treatment of age-related macular degeneration, it is essential to select the most appropriate therapeutic option.

STRESZCZENIE

Cel pracy: Oceniano anatomiczny i czynnościowy efekt (poprawa funkcji) oraz podatność osobniczą na ranibizumab przy braku korzyści z leczenia afliberceptem wysiękowej postaci zwyrodnienia plamki żółtej związanego z wiekiem.

Material i metody: 10 chorych nieskutecznie leczonych iniekcjami doszkliskowymi afliberceptu zgłoszono do leczenia iniekcjami doszkliskowymi ranibizumabu. Brak skuteczności rozumiano jako wzrost obrzęku (i centralnej grubości siatkówki), zwiększenie przecieku w angiografii fluoresceinowej ze spadkiem ostrości widzenia i progresją zmian w teście Amslera. Po włączeniu nowego leczenia podlegały one dalszej kontroli.

Wyniki: U 3 chorych stwierdzono zmniejszenie grubości siatkówki centralnej i obrzęku oraz obszaru przecieku wraz z towarzyszącą redukcją metamorfopsji w teście Amslera i stabilizacją lub poprawą najlepiej skorygowanej ostrości wzroku.

Wniosek: Opisana konwersja może być wartościowa u osób niereagujących na aflibercept. Problem wymaga dalszych obserwacji i oceny na większej grupie, a wyciągnięte z nich wnioski mogą pozwolić na lepszy indywidualny dobór leku.

Słowa kluczowe: zwyrodnienie plamki żółtej związane z wiekiem, aflibercept, ranibizumab

ABSTRACT

The aim of the study: To evaluate anatomic and functional effects as well as the individual susceptibility to ranibizumab therapy in the absence of beneficial effects of aflibercept treatment in age-related macular degeneration.

Material and Method: Ten patients, unsuccessfully treated with intravitreal aflibercept injections, were qualified for the ranibizumab injection program in AMD treatment. Ineffective treatment was understood as an increase in macular edema, and the resultant increase in central retinal thickness, and increased leakage in fluorescein angiography with an accompanying decrease in visual acuity and progression of changes on the Amsler grid. Following the treatment with ranibizumab injections, the above mentioned parameters were subject to further control.

Results: Three patients experienced a reduction in central retinal thickness, edema and leakage area in fluorescein angiography, accompanied by reduced metamorphosis on the Amsler grid and stabilization or improvement of the best corrected visual acuity.

Conclusion: The conversion of aflibercept therapy to ranibizumab therapy may be valuable for patients with no effective treatment with aflibercept. The problem requires further follow-up and assessment. Final conclusions might help design better methods for individual patient selection.

Key words: age-related macular degeneration, aflibercept, ranibizumab

WSTĘP

Wysiękowa postać zwyrodnienia plamki żółtej związanego z wiekiem (AMD, *age-related macular degeneration*) jest niebezpieczną chorobą, która nieleczona zwykle prowadzi do trwałego spadku ostrości widzenia w następstwie obrzęku, uszkodzenia i wtórnie bliznowacenia siatkówki centralnej [1]. Obecnie fundamentem terapii wysiękowej postaci AMD są inhibitory naczyniowo-śródbłonkowego czynnika wzrostu (VEGF, *vascular endothelial growth factor*) – leki o doskonale znanej skuteczności [2–5]. W terapii okulistycznej zarejestrowane są 2 leki z tej grupy: aflibercept i ranibizumab, a *off-label* stosowany jest bewacyzumab. Bewacyzumab i ranibizumab to przeciwciała monoklonalne, natomiast aflibercept jest białkiem fuzyjnym o chemicznie większym powinowactwie do VEGF niż powyższe [5]. W porównaniu z ranibizumabem aflibercept ma także dłuższy okres połowicznego rozpadu w komorze ciała szklistego [5, 6].

Wiadomo jednak, że wyniki badań *in vitro* nie przekładają się wprost na wyniki leczenia, a zmienność osobnicza stanowi źródło ciągle nowych i potencjalnie zaskakujących hipotez, które wymagają głębszej analizy i weryfikacji. W piśmiennic-

twie coraz częściej pojawiają się doniesienia o niejednolitej lub zmiennej w czasie wrażliwości osobniczej na poszczególne inhibitory VEGF [7, 8], co – szczególnie w późnym osłabieniu działania – może sugerować tachyfilaksję [7]. Istnieją także (i coraz częściej zwracamy na to uwagę) pierwotne oporności na jeden z leków, które u części pacjentów możemy przełamać dzięki zastosowaniu innego preparatu z tej grupy. Mechanizm pierwotnie osłabionej odpowiedzi na ranibizumab lub aflibercept nie został jeszcze poznany. Podstawą jego wyjaśnienia powinna być dokładna analiza znanych nam pierwotnie opornych na konkretne preparaty pacjentów, a później – być może – badania molekularne i genetyczne. Pozwoliłoby to w przyszłości jak najszybciej wybrać najlepszy dla danego pacjenta preparat.

CEL

Celem naszej pracy jest prezentacja korzystnych efektów leczenia ranibizumabem u 3 z 10 chorych po nieskutecznej terapii doszklistkowej afliberceptem.

MATERIAŁ I METODY

Analizie poddano 10 pacjentów leczonych iniekcjami dożklistkowymi afliberceptu (2 mg/0,05 ml) w typowym schemacie programu lekowego. W początkowej fazie leczenia otrzymali oni od 3 do 7 iniekcji afliberceptu (w zależności od stanu miejscowego i aktualnego schematu leczenia w programie lekowym). Po stwierdzeniu braku odpowiedzi na leczenie lub pogorszenia stanu miejscowego podjęto próbę zmiany leku i zgłoszono chorych do równoległego programu lekowego – kontynuacji terapii iniekcjami dożklistkowymi ranibizumabu (0,5 mg/0,1 ml). Po otrzymaniu pozytywnej opinii oraz przy zachowaniu ciągłości terapii i obserwacji rozpoczęto leczenie ranibizumabem. Po 2–3 iniekcjach uzyskano uchwytłą/istotną poprawę mierzonych parametrów: centralnej grubości siatkówki w optycznej tomografii komputerowej i obszaru przecieku w angiografii fluoresceinowej, a także towarzyszącą redukcję metamorfopsji w teście Amslera i stabilizację lub poprawę najlepiej skorygowanej ostrości wzroku.

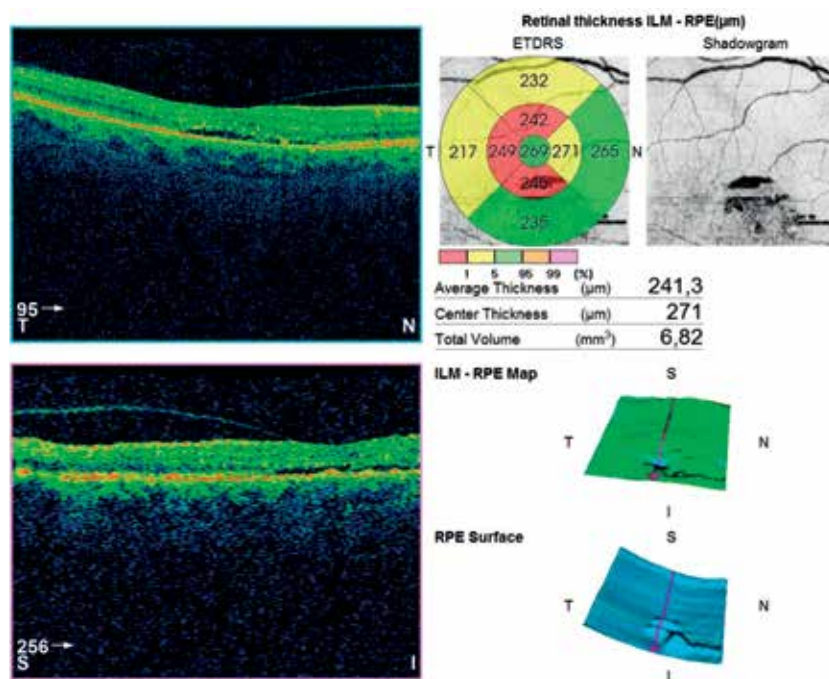
WYNIKI

Uchwytła korzystna zmiana wystąpiła u 3 z 10 pacjentów, u których aflibercept zamieniono na ranibizumab. U tych chorych pierwotnie obserwowano pogorszenie stanu miejscowego w trakcie terapii afliberceptem w postaci pogrubienia siatkówki centralnej średnio o mniej więcej 50 μm oraz spadek najlepiej skorygowanej ostrości wzroku o 1–2 rzędy na tablicach Snellena (po zastosowaniu 3–5 iniekcji). Po rozpoczęciu terapii ranibizumabem uzyskano poprawę stanu miejscowego (już po 2–3 iniekcjach) pod postacią zmniejszenia centralnej grubości siatkówki średnio o blisko 100 μm w porównaniu z grubością przed zmianą leku i w przybliżeniu o 50 μm w porównaniu z grubością w czasie kwalifikacji pacjentów do programu lekowego.

U pozostałych 7 chorych analizowane parametry były stabilne lub doszło do dalszej progresji choroby (pogorszenia analizowanych parametrów).

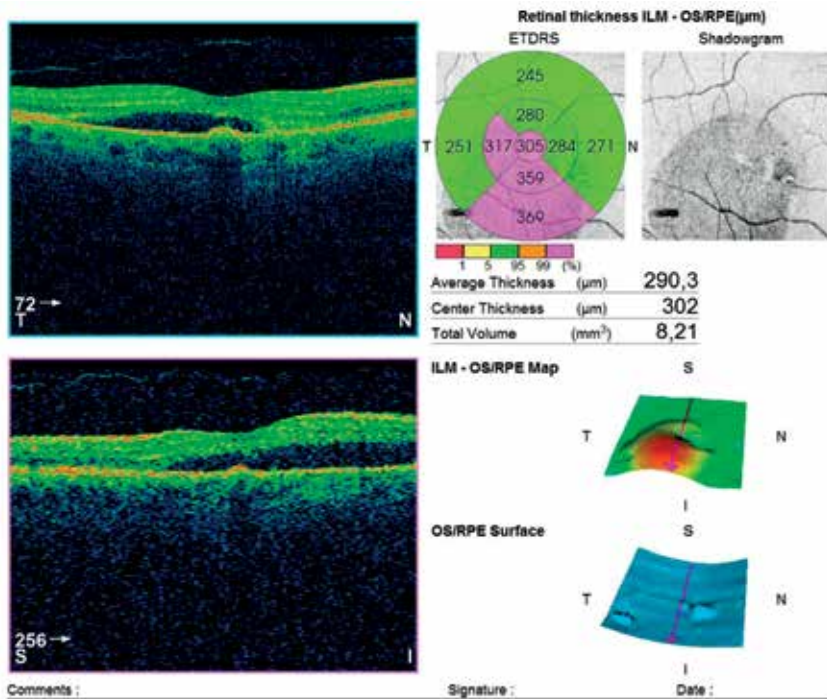
RYCINA 1

Pacjent 1. Kwalifikacja do leczenia afliberceptem.



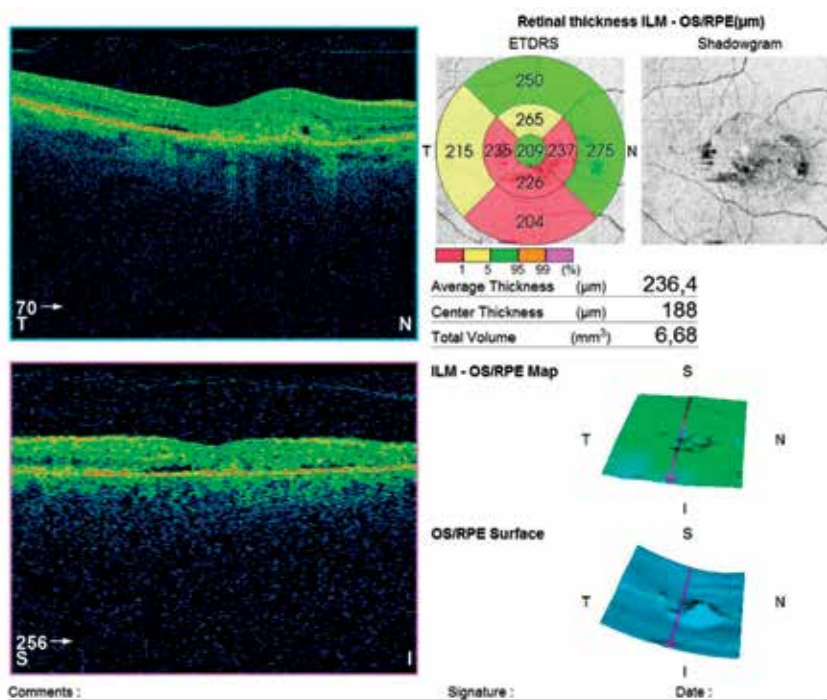
RYCINA 2

Pacjent 1. Po 3 iniekcjach afliberceptu.



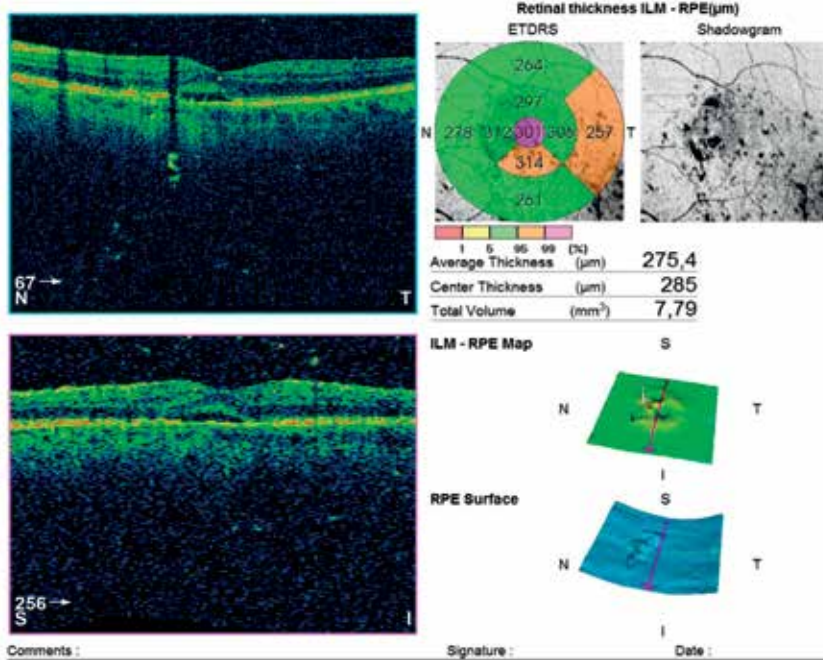
RYCINA 3

Pacjent 1. Po 3 iniekcjach ranibizumabu.



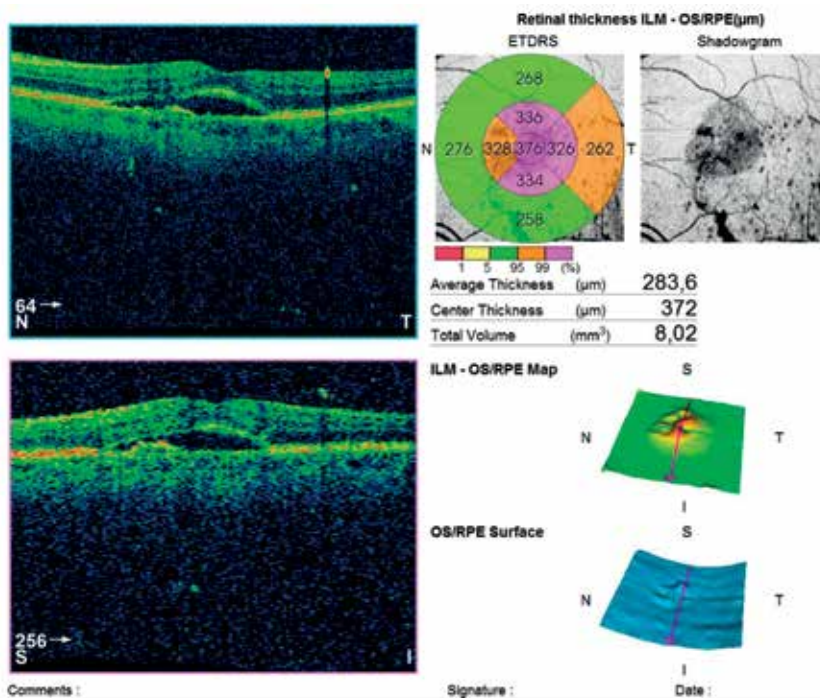
RYCINA 4

Pacjent 2. Kwalifikacja do leczenia afliberceptem.



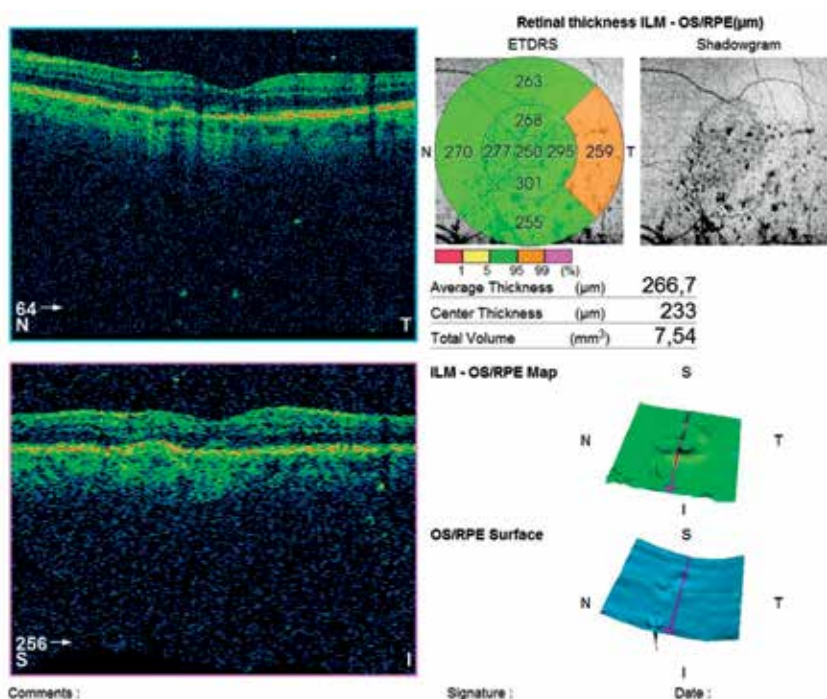
RYCINA 5

Pacjent 2. Po 5 iniekcjach afliberceptu.



RYCINA 6

Pacjent 2. Po 2 iniekcjach ranibizumabu.



OMÓWIENIE

Obecnie prowadzona w Polsce intensywnie i na dużą skalę terapia wysiękowego AMD z zastosowaniem leków dożylnych anty-VEGF pozwala obserwować i opisywać różnice między używanymi preparatami. Często są one subtelne i wymagają sprawnej i umiejętnej obserwacji, a statystycznie dla każdego preparatu anty-VEGF z osobna i w bezpośrednim porównaniu z innym lekiem mogą być nieistotne, jednak dla grupy pacjentów z pogranicza, opornych na konkretny preparat, mogą się okazać bardzo ważne. Dopiero wieloletnia i wielośrodkowa retrospektywna obserwacja może wykazać rzeczywiste różnice. Jednak już teraz warto się zastanowić, jak postępować z pacjentami niereagującymi na leczenie, kiedy rozpoznać oporność i kiedy najlepiej zmienić lek. W dotychczasowym piśmiennictwie dominowało przekonanie, że to terapia afliberceptem jest skuteczniejsza i konwersja do leczenia nim ze względu na jego biochemiczną strukturę i właściwości jest najkorzystniejsza [9–14], co jednak w naszej opinii, w świetle opisanych przypadków, nie musi być bezwzględnie regułą. Jednocześnie wyniki badania małej grupy pacjentów, jaką zaprezentowaliśmy, nie są istotne statystycznie i nie dają jawnej, pozwalającej się ekstrapolować matematycznie zależności dla populacji.

Prezentowane przypadki bronią jednak tezy, że aflibercept nie jest bezwzględnie najlepszym spośród anty-VEGF, a zmiana leku podczas terapii wysiękowego AMD może

się odbywać na jej każdym etapie. Wykluczamy także tachyfilaksję jako jedyny mechanizm oporności towarzyszącej terapii wysiękowego AMD z użyciem anty-VEGF i sugerujemy mechanizm oporności podstawowej na aflibercept. Może ona być następstwem różnorodnej biostruktury cząsteczki VEGF-A, której zmienność na poziomie genomowym i zależną od tej zmienności wrażliwość na stosowaną terapię bewacyzumabem lub ranibizumabem opisano [16]. Interesujące w kontekście zaprezentowanych przypadków są doniesienia o nasileniu/progresji wysiękowego AMD w wyniku zamiany ranibizumabu na aflibercept przy początkowej dobrej odpowiedzi na ten pierwszy i ponownej poprawie po powrocie do stosowania ranibizumabu [8].

WNIOSKI

Według dotychczasowej wiedzy oraz obecnych możliwości diagnostyczno-terapeutycznych dobór preparatu anty-VEGF pozostaje empiryczny. Nie istnieją testy laboratoryjne ani genetyczne, które pozwalałyby wytypować lek najlepszy dla pacjenta. Dlatego naszym zdaniem należy kierować się statystyką skuteczności, jakości leczenia, potencjalnych korzyści i strat, a przede wszystkim czujnie obserwować proces terapeutyczny i wychwytywać pacjentów opornych na poszczególne anty-VEGF oraz odpowiednio reagować

i zamieniać preparat na najskuteczniejszy w konkretnym przypadku.

ADRES DO KORESPONDENCJI
lek. Anna Hyjek-Ryś

Wojewódzki Szpital Okulistyczny w Krakowie
31-723 Kraków, os. Na Wzgórzach 17b
e-mail: anna.hyjekrys@gmail.com

Piśmiennictwo

1. Velez-Montoya R, Oliver SCN, Olson JL, et al. Current knowledge and trends in age-related macular degeneration: genetics, epidemiology, and prevention. *Retina* 2014; 34(3): 423-441.
2. Rosenfeld PJ, Brown DM, Heier JS, et al; MARINA Study Group. Ranibizumab for neovascular age-related macular degeneration. *N Engl J Med* 2006; 355(14): 1419-1431.
3. ANCHOR Study Group. Ranibizumab versus verteporfin photodynamic therapy for neovascular age-related macular degeneration: two-year results of the ANCHOR study. *Ophthalmology* 2009; 116(1): 57-65.
4. Miller JW, Le Couter J, Strauss EC, Ferrara N. Vascular endothelial growth factor a in intraocular vascular disease. *Ophthalmology* 2013; 120(1): 106-114.
5. Stewart MW, Rosenfeld PJ. Predicted biological activity of intravitreal VEGF Trap. *Br J Ophthalmol* 2008; 92(5): 667-668.
6. Stewart MW. Aflibercept (VEGF trap-eye) for the treatment of exudative age-related macular degeneration. *Expert Rev Clin Pharmacol* 2013; 6(2): 103-113.
7. Forooghian F, Cukras C, Meyerle CB, et al. Tachyphylaxis after intravitreal bevacizumab for exudative age-related macular degeneration. *Retina* 2009; 29(6): 723-731.
8. Nudleman E, Wolfe J, Woodward M, et al. Worsening anatomic outcomes following aflibercept for neovascular age-related macular degeneration in eyes previously well controlled with ranibizumab. *Clin Ophthalmol* 2016; 10: 1053-1057 (erratum: *Clin Ophthalmol* 2017; 11: 355).
9. Singh RP, Srivastava SK, Ehlers JP, et al. A single-arm, investigator-initiated study of the efficacy, safety, and tolerability of intravitreal aflibercept injection in subjects with exudative age-related macular degeneration previously treated with ranibizumab or bevacizumab (ASSESS study): 12-month analysis. *Clin Ophthalmol* 2015; 9: 1759-1766 (erratum: *Clin Ophthalmol* 2017; 11: 303).
10. Bakall B, Folk JC, Boldt HC, et al. Aflibercept therapy for exudative age-related macular degeneration resistant to bevacizumab and ranibizumab. *Am J Ophthalmol* 2013; 156(1): 15-22.
11. Yonekawa Y, Andreoli C, Miller JB, et al. Conversion to aflibercept for chronic refractory or recurrent neovascular age-related macular degeneration. *Am J Ophthalmol* 2013; 156(1): 29-35.
12. Ho VY, Yeh S, Olsen TW, et al. Short-term outcomes of aflibercept for neovascular age-related macular degeneration in eyes previously treated with other vascular endothelial growth factor inhibitors. *Am J Ophthalmol* 2013; 156(1): 23-28.e2.
13. Cho H, Shah CP, Weber M, Heier JS. Aflibercept for exudative AMD with persistent fluid on ranibizumab and/or bevacizumab. *Br J Ophthalmol* 2013; 97(8): 1032-1035.
14. Kumar N, Marsiglia M, Mrejen S, et al. Visual and anatomical outcomes of intravitreal aflibercept in eyes with persistent subfoveal fluid despite previous treatments with ranibizumab in patients with neovascular age-related macular degeneration. *Retina* 2013; 33(8): 1605-1612.
15. Abedi F, Wickremasinghe S, Richardson AJ, et al. Variants in the VEGFA gene and treatment outcome after anti-VEGF treatment for neovascular age-related macular degeneration. *Ophthalmology* 2013; 120(1): 115-121.