

Kwalifikacja do wszczepiania wewnątrzgałkowych soczewek torycznych i wieloogniskowych z zastosowaniem urządzenia diagnostycznego bazującego na kamerze Scheimpfluga

Scheimpflug camera device for preoperative assessment in candidates for toric and multifocal intraocular lenses



Maria Muzyka-Woźniak^{1,2}

¹Ośrodek Okulistyki Klinicznej SPEKTRUM we Wrocławiu

Dyrektor medyczny: dr n. med. Jarosław Marek

²Ośrodek Badawczo-Rozwojowy CREO we Wrocławiu

Kierownik Ośrodka: dr n. med. Maria Muzyka-Woźniak

NAJWAŻNIEJSZE

Urządzenia bazujące na kamerze Scheimpfluga pomagają w precyzyjnej kwalifikacji do wszczepienia soczewek typu „Premium”.

HIGHLIGHTS

Scheimpflug-based devices help in the accurate preoperative assessment for “Premium” intraocular lenses.

STRESZCZENIE

Urządzenia bazujące na kamerze Scheimpfluga pozwalają na trójwymiarową analizę rogówki i przedniego odcinka oka. Ocena krzywizny tylnej powierzchni rogówki, całkowitego astygmatyzmu rogówkowego i rogówkowych aberracji wyższego rzędu, w tym aberracji sferycznej, jest istotna przy kwalifikacji do wszczepienia soczewek torycznych i wieloogniskowych. Zarówno moc, jak i oś tylnego astygmatyzmu rogówki wpływają na jej całkowitą moc. Ocena całkowitej mocy rogówki jest szczególnie ważna w oczach z patologią rogówki (np. stożkiem rogówki) lub po chirurgii refrakcyjnej rogówki.

Słowa kluczowe: kamera Scheimpfluga, całkowita moc łamiąca rogówki, wieloogniskowe soczewki wewnątrzgałkowe, toryczne soczewki wewnątrzgałkowe

ABSTRACT

Scheimpflug camera devices enable 3-dimensional analysis of the cornea and anterior segment. Evaluation of the posterior corneal curvature, total corneal astigmatism and corneal higher order aberrations, including spherical aberration, are important for patient selection for toric and multifocal intraocular lenses. The magnitude and axis of posterior astigmatism influence the total corneal refractive power. Assessment of the total corneal power is particularly important in eyes with corneal abnormalities such as keratoconus or in eyes after corneal refractive laser surgery.

Key words: Scheimpflug camera, total corneal refractive power, multifocal intraocular lenses, toric intraocular lenses

WSTĘP

Dzięki nowoczesnym soczewkom wewnątrzgałkowym w wielu przypadkach można wyeliminować bądź znacznie ograniczyć konieczność używania okularów korekcyjnych po zabiegu usunięcia zaćmy. Coraz częściej stosuje się również refrakcyjną wymianę soczewki do korekcji starczowzroczności oraz wysokich wad refrakcji. Do uzyskania optymalnych wyników refrakcyjnych nie wystarczą jednak tylko pomiar długości gałki ocznej i keratometria. Chirurgia soczewki, rozumiana jako zabieg refrakcyjny, wymaga poszerzenia diagnostyki przedoperacyjnej.

Topografia bazująca na systemie Placido pozwala ocenić tylko przednią powierzchnię rogówki. Wartości keratometryczne w samym centrum rogówki są wyznaczane na podstawie ekstrapolacji, a obwodowa część rogówki, poza strefą o średnicy 8–9 mm, w ogóle nie jest rejestrowana. Krzywizna przedniej powierzchni rogówki nie określa również rzeczywistego kształtu rogówki. Zgodnie z zasadami optyki soczewki o takiej samej mocy optycznej mogą się różnić przednią i tylną krzywizną. Rzeczywisty kształt całej rogówki i całego przedniego odcinka oka można zbadać przy użyciu technologii tomograficznej opartej na kamerze Scheimpfluga, np. w urządzeniach Pentacam HR® (Oculus Optikgeräte GmbH), Galilei® (Ziemer Ophthalmic Systems AG) lub Sirius® (Schwind). Uzyskany z obracającej się kamery Scheimpfluga obraz przedniego odcinka oka pozwala na precyzyjną analizę tylnej powierzchni rogówki, jej całkowitej mocy refrakcyjnej i aberracji wyższego rzędu. Otrzymujemy także głębokość i objętość komory przedniej, kąt przesączania, średnicę rogówki (WTW),

kąt κ i mapę pachymetryczną całej rogówki. Dodatkowe pomocne dane to densytometria rogówki i soczewki. Pentacam AXL® (Oculus Optikgeräte GmbH) i Galilei G6® (Ziemer Ophthalmic Systems AG) mają również funkcję biometrii optycznej [1, 2].

KWALIFIKACJA DO WSZCZEPIENIA SOCZEWEK TYPU „PREMIUM”

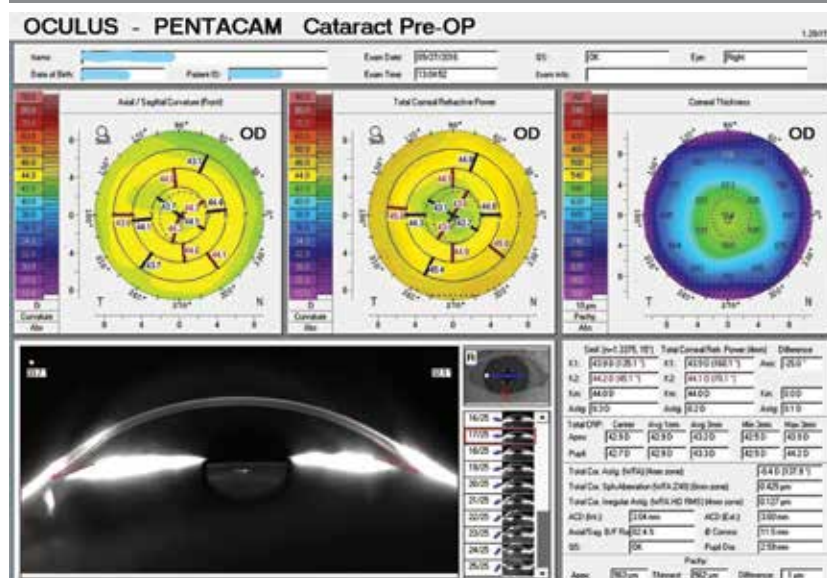
Urządzenia bazujące na kamerze Scheimpfluga pozwalają szybko i łatwo ocenić kilka istotnych parametrów wpływających na wybór soczewki wewnątrzgałkowej. W Pentacam AXL® parametry te zebrane są na jednym ekranie – *Cataract Pre-Op* (ryc. 1). Szybka ocena ważnych parametrów uporządkowanych na jednym wydruku ułatwia rozmowę z pacjentem i zapobiega kwalifikowaniu do wszczepienia soczewki wieloogniskowej osób, u których nie osiągniemy optymalnych wyników.

Analiza przedoperacyjna obejmuje 4 podstawowe punkty:

- 1. Rogówkowe aberracje wyższego rzędu (HOA, higher order aberrations)** oceniane metodą *ray tracing* pozwalają ocenić całkowity nieregularny astygmatyzm rogówkowy uwzględniający również tylną krzywiznę rogówki i wartości pachymetryczne. Uważa się, że HOA $\geq 0,3 \mu\text{m}$ (średnia kwadratowa: 4 mm) powinna być przeciwwskazaniem do zastosowania wewnątrzgałkowej soczewki wieloogniskowej [3].
- 2. Ocena 3 map:** keratometrycznej (z przedniej powierzchni rogówki, indeks refrakcji 1,3375), mapy całkowitej mocy refrakcyjnej rogówki (z uwzględnieniem

RYCINA 1

Aplikacja *Cataract Pre-Op* Pentacam AXL®. Mapy przedniej krzywizny rogówki, całkowitej mocy rogówki, pachymetryczna; dane liczbowe, dotyczące m.in. astygmatyzmu przedniego i całkowitego rogówki, aberracji wyższego rzędu.



tylnej powierzchni rogówki) i mapy pachymetrycznej, pozwala szybko wykluczyć obecność nieregularności i patologię rogówki, które mogą wpłynąć niekorzystnie na jakość widzenia z soczewką wieloogniskową. Mapa całkowitej mocy refrakcyjnej rogówki (TCRP, *Total Corneal Refractive Power*) tworzona jest w oparciu o załamanie równoległych promieni światła zgodnie z rzeczywistymi indeksami refrakcji (1,376 dla rogówki, 1,336 dla cieczy wodnistej).

- 3. Wielkość pozytywnej aberracji sferycznej** w normalnej populacji może przybierać różne wartości. Przy aberracji sferycznej przekraczającej 0,1 μm (średnia kwadratowa: 6 mm) korzystne jest zastosowanie soczewki asferycznej, czyli mającej negatywną aberrację sferyczną. Należy pamiętać, że soczewki te mają różne wartości negatywnej aberracji sferycznej i możemy dopasować soczewkę optymalną dla danego oka (Tecnis Abbott Medical Optics: -0,27 μm , Acrysof IQ Alcon: -0,2 μm , Akreos Bausch + Lomb: neutralna aberracja sferyczna). Neutralizacja aberracji sferycznej poprawia kontrast i jakość widzenia, szczególnie w warunkach mezopowych, przy szerszej źrenicy. Szczególny przypadek stanowią oczy po laserowej korekcji krótkowzroczności, w których zwykle występuje bardzo duża pozytywna aberracja sferyczna rogówki, i oczy po korekcji nadwzroczności, w których stwierdza się bardzo dużą negatywną aberrację sferyczną. W przypadku oczu po laserowej korekcji nadwzroczności należy bezwzględnie unikać soczewek asferycznych.
- 4. Ocena wartości symulowanych centralnych promieni krzywizny** przedniej powierzchni rogówki (*sim K*) w odniesieniu do całkowitej mocy łamiącej rogówki (TCRP, *Total Corneal Refractive Power*), uwzględniającej również krzywiznę tylnej powierzchni rogówki. Wartości te mogą różnić się mocą i osią, co należy brać pod uwagę, kalkulując moc toryczną soczewki wewnątrzgałkowej, zarówno jednoogniskowej, jak i wieloogniskowej [4].

KRZYWIZNA TYLNEJ POWIERZCHNI ROGÓWKI

Topografy typu Placido i keratometry mierzące przednią powierzchnię rogówki korzystają z rogówkowego indeksu keratometrycznego o wartości 1,3375, który zakłada istnienie sztywnej relacji między przednią a tylną powierzchnią rogówki. Na tej podstawie określana jest moc rogówki w dioptriach. W rzeczywistości jednak relacja ta nie jest sztywna. Zarówno moc, jak i oś tylnego astygmatyzmu wpływają na całkowitą moc rogówki. W ponad 80% oczu zdrowych tylna powierzchnia rogówki jest bardziej stroma w południku pionowym, co w kontakcie z płynem komorowym tworzy ujemną soczewkę i indukuje astygmatyzm

odwrotny [5]. Średnia wartość tylnego astygmatyzmu to ok. 0,3–0,5 D i należałoby ją dodać do przedniego astygmatyzmu odwrotnego oraz odjąć od przedniego astygmatyzmu prostego, aby uzyskać całkowity astygmatyzm rogówkowy. To tłumaczy, dlaczego, bazując tylko na przedniej powierzchni rogówki, zwykle przekorygowujemy astygmatyzm prosty, a niedokorygowujemy astygmatyzm odwrotnego. Aby rozwiązać ten problem, dr Douglas D. Koch utworzył tzw. nomogram Baylor, oparty na analizie regresji, pozwalający celowo przekorygować astygmatyzm odwrotny i nie dokorygować astygmatyzmu prostego [6]. Wiadomo jednak, że wielkość tylnego astygmatyzmu nie jest stała, ma dużą zmienność w populacji, a ponadto może się zmieniać proporcjonalnie do wartości przedniego astygmatyzmu. Zróżnicowana jest nie tylko moc, ale i kierunek tylnego astygmatyzmu. Ponadto nomogram Baylor zawodzi przy astygmatyzmie skośnym [7].

Kalkulator toryczny Barretta bazuje na nomogramie Baylor, a także uwzględnia wpływ mocy soczewki i głębokości komory przedniej na efektywną toryczność wszczepu. Dzięki temu istotnie poprawia się przewidywalność astygmatyzmu resztkowego po korekcji wewnątrzgałkową soczewką toryczną [8].

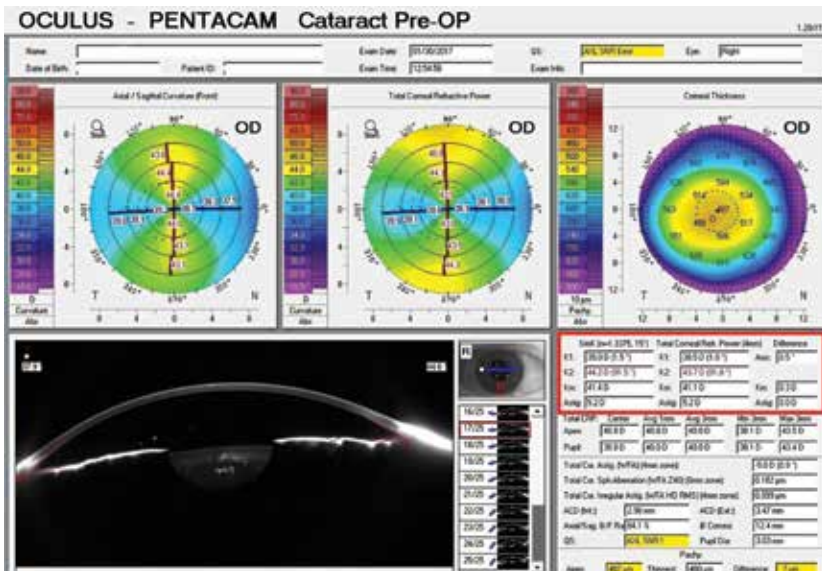
Nadal jednak jest to tylko szacowanie mocy tylnej powierzchni rogówki oparte na modelu matematycznym, a nie jej rzeczywisty pomiar u danego pacjenta. Taki kalkulator działa dobrze w większości oczu o normalnych rogówkach. Wiadomo jednak, że w 28,8% oczu całkowity astygmatyzm rogówkowy różni się od przedniego astygmatyzmu rogówkowego o więcej niż 0,5 D i więcej niż 10° [9]. Zdarza się również, że wpływ tylnej powierzchni rogówki na całkowity astygmatyzm rogówkowy jest zupełnie nieistotny i teoretyczne założenia nomogramu zawodzą.

Przykład 1. Kalkulacja wewnątrzgałkowej soczewki torycznej w oku z regularnym astygmatyzmem

Rycina 2 przedstawia wartości liczbowe i mapy rogówki prawego oka pacjenta z zaćmą młodzieńczą i astygmatyzmem. Astygmatyzm rogówkowy przedni nie różni się od całkowitego astygmatyzmu rogówkowego i wynosi -5,2 D w osi 1° (ryc. 2). Kalkulacja soczewki torycznej nowym kalkulatorem *online* firmy Alcon bazującym na kalkulatorze Barretta sugeruje soczewkę SN6AT8 (ryc. 3a), a stary kalkulator firmy Alcon, nieuwzględniający wpływu tylnej powierzchni rogówki, wskazuje na soczewkę SN6AT9 (ryc. 3b). Wszczepiona została soczewka SN6AT8 o mocy +23,0 D. Refrakcja 6 tygodni po zabiegu to -0,75 Dcyl w osi 180°. W tym szczególnym przypadku teoretyczne założenia kalkulatora Barretta spowodowały wyliczenie za małej toryczności wszczepu i pozostanie niewielkiego astygmatyzmu resztkowego.

RYCINA 2

Aplikacja *Cataract Pre-Op*. Wartości rogówkowego astygmatyzmu przedniego i całkowitego nie różnią się mocą ani osią (czerwona ramka).



RYCINA 3

Kalkulator *online* firmy Alcon. A. Nowy kalkulator. B. Stary kalkulator (<http://www.acrysoftorriccalculator.com>).

A. KALKULATOR ONLINE TORycznych SOCZEWEK WĘWNĄTRZGAŁKOWYCH ALCON
 Opracowany na podstawie kalkulatora torycznego Barrett'a
 AARUSZ MEDYCZYNI

NAZWISKO CHIRURGA: MUZYKA-WOŹNIAK
 IMIĘ I NAZWISKO PACJENTA: AF
 UWAGI:

OKO: OD (OKO PRAWO)
 MODEL: SN6AT9
 OŚ USTAWIENIA: 89°
 MOC EKWALENTU SFERYCZNEGO: 23,0 D

WYNIKI

SOCZEWKA	OŚ USTAWIENIA	SPÓDZIEWANY ASTYGMAZYM REZYSTOWNY (MILISEKUNDY)
38445	89°	+1,39 D @ 89°
38477	89°	+9,28 D @ 89°
38478	89°	+8,88 D @ 89°
38479	89°	+6,47 D @ 179° (PROMIENIOWA)

KERATOMERIA I BIOMETRIA

MOC POŁUGOWKA PŁASKIEGO (K) W OSI	MOC POŁUGOWKA STROMIEGO (K) W OSI	ASTYGMAZYM INDUKOWANY CYLINDRYCZNY (SIA) W OSI (D)	ŚREDNIEC OŚRODKA-SIŁKI (DIA) W OSI (mm)	ŚREDNIEC RÓWNOBY STRZEMIECZNEGO (DIA) W OSI (mm)	SIŁKA SFERYCZNEGO	SIŁKA WSPÓŁCZYNNIK K
35,38 D @ 179°	44,25 D @ 89°	8,88 D @ 89°	23,86 mm	5,07 mm	33,5 D	1,3375

B. Alcon IQ TORIC AUTOMAT 3M HD

Informacje o chirurgu i pacjencie
 Nazwisko chirurga: Muzyka-Woźniak
 Nazwisko pacjenta: AF

Informacje o pacjencie (Identyfikator, Nr przypadku, itp.):

Zalecana soczewka

Szczegóły dotyczące soczewki
 Soczewka AcrySof® IQ Toric: SN6AT9
 Ekwiwalent sferyczny soczewki (SE): 23.0 D
 Oś ustawienia: 89°
 Moc cylindra (w płaszczyźnie soczewki): 6.00 D
 Moc cylindra (w płaszczyźnie rogówki): 4.11 D

Szczegóły wyliczenia
 Przedoperacyjny astygmatyzm rogówkowy: 5.00 D X 89°
 Astygmatyzm indukowany chirurgicznie: 0.00 D X 90°
 Sumaryczna moc cylindra (w płaszczyźnie rogówki): 5.00 D X 89°
 Spodziewany astygmatyzm resztkowy: 0.89 D X 89°

Dane dotyczące pacjenta

Plaski odczyt K	Wartość
Plaski odczyt K	39.29 D
@ Oś płaskiego południka	179°
Stromy odczyt K	44.29 D
@ Oś stromego południka	89°

Moc sferyczna soczewki (P-IOL): 23.0 D
 Astygmatyzm indukowany chirurgicznie (SIA): 0.00 D
 Lokalizacja cięcia (IL): 180°

Uwagi:

Informacje przedoperacyjne

Plaski odczyt K: 39.29 D
 @ Oś płaskiego południka: 179°
 Stromy odczyt K: 44.29 D
 @ Oś stromego południka: 89°

Moc sferyczna soczewki (P-IOL): 23.0 D
 Astygmatyzm indukowany chirurgicznie (SIA): 0.00 D
 Lokalizacja cięcia (IL): 180°

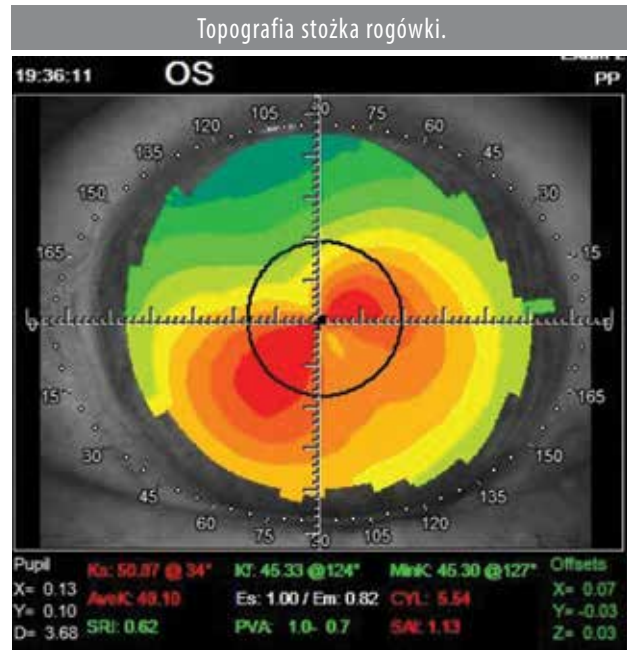
W: 3.2.3

Przykład 2. Kalkulacja wewnątrzgałkowej soczewki torycznej w oku ze stożkiem rogówki

W oczach z patologią rogówki (stożek rogówki) lub w oczach po chirurgii refrakcyjnej rogówki zastosowanie standardowych kalkulatorów szacujących tylną powierzchnię rogówki na podstawie formuł regresji jest obarczone błędem. Relacja między przednią a tylną krzywizną rogówki jest tu zasadniczo zmieniona. Wskazane pozostaje wykonanie rzeczywistych pomiarów tylnej krzywizny rogówki. Nawet nieregularny astygmatyzm w oczach z niepostępującym stożkiem rogówki może być z powodzeniem korygowany wewnątrzgałkową soczewką toryczną, ale pod warunkiem, że wada ta ma centralną składową regularną. Zaprezentowano przykład 83-letniego pacjenta z zaćmą i ze stożkiem rogówki lewego oka (ryc. 4).

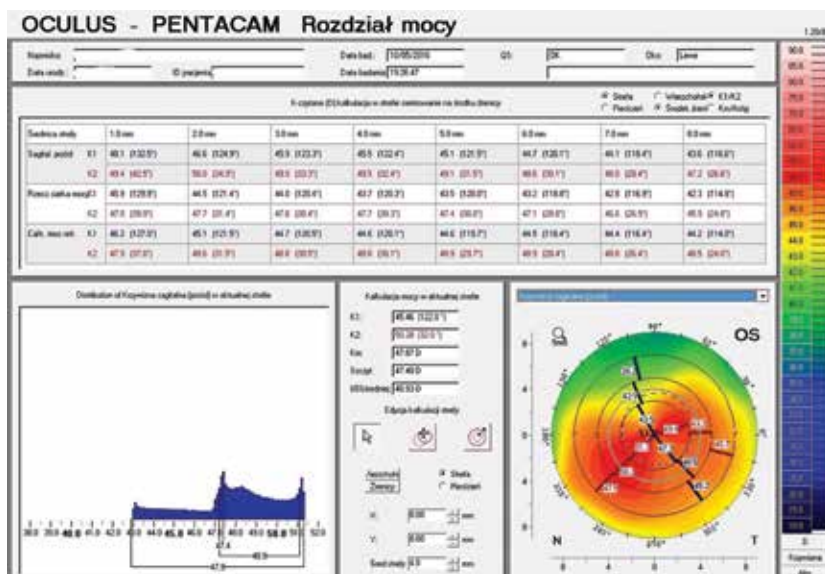
Przedoperacyjna ostrość wzroku wynosiła 0,2. Stałe K z biometru optycznego to 45,36/50,6 D (astygmatyzm 5,24 D), stałe K z topografu – 45,33/50,37 D (astygmatyzm 5,04 D). W przypadku stożka rogówki, gdy nie ma normalnej relacji między tylną a przednią powierzchnią, stałe K z urządzeń mierzących tylko przednią powierzchnię (biometr optyczny, topograf) są niewystarczające. Dla patologicznej rogówki do kalkulacji toryczności wszczepu lepiej posłużyć się stałymi K z całkowitej mocy refrakcyjnej rogówki na strefie o średnicy 3 mm wyśrodkowanej na centrum źrenicy (ryc. 5).

RYCINA 4



RYCINA 5

Aplikacja Rozdział mocy z urządzenia Pentacam AXL®



Dla prezentowanego pacjenta są to wartości: 44,7/48,8 D (4,1 D). Zastosowano soczewkę SN6AT9, która w płaszczyźnie rogówki koryguje 4,11 D. Pooperacyjny astygmatyzm wynosił 0,25 Dcyl, nieskorygowana ostrość wzroku do dali to 0,7.

Formuły kalkulacji mocy wszczepu wykorzystują simK z przedniej powierzchni rogówki, przy teoretycznym, nieprawdziwym rogówkowym indeksie refrakcji $n = 1,3375$. Większość formuł koryguje ten błąd i ostatecznie pozwala na właściwe obliczenie mocy wszczepu. Gdyby przy określaniu promieni krzywizny rogówki zastosować właściwe indeksy refrakcji powietrza, tkanki rogówki i cieczy wodnistej, to i tak nie można byłoby ich wpisać do formuł kalkulacji mocy wszczepu, ponieważ już zawierają one matematyczne skorygowanie indeksu 1,3375. Z tego powodu nie możemy również zastosować całkowitej mocy rogówki do obliczenia mocy wszczepu przy użyciu większości obecnie istniejących formuł. Pojawiają się już jednak nowe, wykorzystujące bezpośrednio zmierzone promienie krzywizny przedniej i tylnej powierzchni rogówki, np. PhacoOptics® Thomasa Olsena [10, 11].

Przykład 3. Astygmatyzm 1 D u pacjenta kwalifikowanego do wszczepienia soczewki trójogniskowej

Ocena całkowitej mocy refrakcyjnej rogówki jest istotna również przy niewielkim astygmatyzmie, rzędu 1 D. Często się wahamy, czy przy astygmatyzmie 0,75–1,0 D stosować wszczep wieloogniskowy toryczny. Soczewki wieloogniskowe dyfrakcyjne „nie lubią” resztkowego astygmatyzmu, jego wpływ na jakość widzenia jest istotnie większy niż przy soczewkach jednoogniskowych [12]. Rycina 6 przedstawia zbiorczy ekran z urządzenia Pentacam AXL® podczas badania oka pacjentki kwalifikowanej do wszczepienia soczewki PanOptix®. Astygmatyzm z przedniej powierzchni rogówki to 1 D, czyli wartość sugerująca zastosowanie soczewki wewnątrzgałkowej PanOptix® Toric. Jednak całkowity astygmatyzm rogówkowy to tylko 0,4 D (ryc. 6), wobec czego użycie soczewki z korekcją astygmatyzmu byłoby wręcz niewłaściwe. Rogówkowe aberracje wyższego rzędu wynoszą 0,13 μm , pozytywna aberracja sferyczna w tym oku to 0,33 μm . Taki pacjent może mieć wszczepioną soczewkę trójogniskową, w tym przypadku był to PanOptix® TNFT00. Nieskorygowana ostrość wzroku do dali i bliży wynosiła po zabiegu 20/20.

Dla oczu po chirurgii refrakcyjnej rogówki Pentacam AXL® ma tzw. Raport Holladaya, opracowany z dr J.T. Holladay. Aplikacja ta generuje ekwiwalentne odczyty stałych K (EKR 65) dla strefy 4,5 mm wokół centrum źrenicy, mogą one być stosowane bezpośrednio w formule Holladay II do kalkulacji mocy soczewki wewnątrzgałkowej w oczach po chirurgii refrakcyjnej rogówki [2].

RYCINA 6

Aplikacja *Cataract Pre-Op*, Pentacam AXL®. Astygmatyzm przedni, całkowity, wielkość aberracji sferycznej i rogówkowe aberracje wyższego rzędu w oku zakwalifikowanym do wszczepienia soczewki trójogniskowej PanOptix®.

SimK (n=1.3375, 15°)		Total Corneal Refr. Power (4mm)		Difference
K1:	44.5 D (174.0°)	K1:	44.6 D (165.8°)	Axis: 8.2°
K2:	45.5 D (84.0°)	K2:	45.0 D (75.8°)	
Km:	45.0 D	Km:	44.8 D	Km: 0.2 D
Astyg:	1.0 D	Astyg:	0.4 D	Astyg: 0.6 D
Total CRP: Center Avg 1mm Avg 3mm Min 3mm Max 3mm				
Apex:	44.4 D	44.4 D	44.4 D	43.3 D 45.2 D
Pupil:	43.8 D	44.0 D	44.3 D	43.3 D 45.2 D
Total Cor. Astig. (WFA) (4mm zone):				-0.9 D (173.5°)
Total Cor. Sph. Aberration (WFA Z40) (6mm zone):				0.330 μm
Total Cor. Irregular Astig. (WFA HO RMS) (4mm zone):				0.130 μm
ACD (Endo.):	2.44 mm	ACD (Ept.):	3.00 mm	
Axial/Sag. B/F Ra:	80.9 %	R rogówki:	10.9 mm	
QS:	AXL SNR I	Śr. źr.:	2.09 mm	
Pachym:				
Apex:	555 μm	Thinnest:	554 μm	Difference: 2 μm

PODSUMOWANIE

Rosnąca wiedza o jakości optycznej rogówki i kształcie jej tylnej powierzchni istotnie wpływa na bezpieczeństwo i skuteczność stosowania soczewek typu „Premium”. Coraz więcej pacjentów oczekuje doskonałego wyniku funkcjonalnego po operacji usunięcia zaćmy. W dużej mierze możemy sprostać tym oczekiwaniom, głównie dzięki precyzyjnej diagnostyce przedoperacyjnej. Nowoczesna technologia, wykorzystująca genialny koncept Theodora Scheimpfluga (1865–1911), pozwala na uzyskanie 138 000 punktów pomiarowych przedniego odcinka oka w ciągu 2-sekundowego badania [2].

Chirurg soczewki, wykorzystując urządzenie bazujące na kamerze Scheimpfluga, otrzymuje informacje o tylnej powierzchni rogówki, całkowitym astygmatyzmie rogówkowym i rogówkowych aberracjach wyższego rzędu, istotne przy stosowaniu wewnątrzgałkowych soczewek „Premium”. Ułatwiają one wybór soczewki właściwej dla danego oka i zapewniają sukces funkcjonalny.

ADRES DO KORESPONDENCJI
dr n. med. Maria Muzyka-Woźniak
Ośrodek Okulistyki Klinicznej SPEKTRUM
53-334 Wrocław, ul. Zaolziańska 4
e-mail: mmw@spektrum.wroc.pl

Piśmiennictwo

1. Aramberri J, Araiz L, Garcia A, et al. Dual versus single Scheimpflug camera for anterior segment analysis: Precision and agreement. *J Cataract Refract Surg* 2012; 38(11): 1934-1949.
2. Pentacam User Guide. System for measuring and analysing the front part of the eye. User Guide Pentacam®/Pentacam® HR/Pentacam® AXL [online: <https://www.pentacam.com/int/ophthalmologist-withpentacam/service/interpretation-guide.html>].
3. Gilani F, Cortese M, Ambrosio RR Jr, et al. Comprehensive anterior segment normal values generated by rotating Scheimpflug tomography. *J Cataract Refract Surg* 2013; 39: 1707-1712.
4. Reitblat O, Levy A, Kleinmann G, et al. Effect of posterior corneal astigmatism on power calculation and alignment of toric intraocular lenses: Comparison of methodologies. *J Cataract Refract Surg* 2016; 42(2): 217-225.
5. Koch DD, Ali SF, Weikert M, et al. Contribution of posterior corneal astigmatism to total corneal astigmatism. *J Cataract Refract Surg* 2012; 38: 2080-2087.
6. Koch DD, Jenkins RB, Weikert MP, et al. Correcting astigmatism with toric intraocular lenses, effect of posterior corneal astigmatism. *J Cataract Refract Surg* 2013; 39(12): 1803-1809.
7. Koch DD. The posterior cornea: hiding in plain sight. *Ophthalmology* 2015; 122(6): 1070-1071.
8. Abulafia A, Hill WE, Franchina M, Barrett GD. Comparison of Methods to Predict Residual Astigmatism After Intraocular Lens Implantation. *J Refract Surg* 2015; 31(10): 699-707.
9. Ho JD, Tsai CY, Liou SW. Accuracy of corneal astigmatism estimation by neglecting the posterior corneal surface measurement. *Am J Ophthalmol* 2009; 147: 788-795.
10. Olsen T, Hoffmann P. C constant: new concept for ray tracing-assisted intraocular lens power calculation. *J Cataract Refract Surg* 2014; 40(5): 764-773.
11. Hoffmann PC, Wahl J, Hutz WW, Peusner PR. A ray tracing approach to calculate toric intracocular lenses. *J Refract Surg* 2013; 29(6): 402-408.
12. Hayashi K, Manabe S, Yoshida M, Hayashi H. Effect of astigmatism on visual acuity in eyes with a diffractive multifocal intraocular lens. *J Cataract Refract Surg* 2010; 36(8): 1323-1329.