

# Czy można nie stosować kropli sterydowych po operacjach zaćmy u dzieci?

*Is it possible to avoid the use of steroids drops after cataract surgery in children?*

**Marek E. Prost**

Klinika Okulistyczna, Wojskowy Instytut Medycyny Lotniczej w Warszawie

Centrum Okulistyki Dziecięcej w Warszawie

Kierownik: prof. dr hab. n. med. Marek E. Prost



## NAJWAŻNIEJSZE

Iniekcje octanu metyloprednizolonu pod błonę Tenona na stole operacyjnym są równie skuteczne w hamowaniu odczynów pooperacyjnych jak stosowanie kropli sterydowych do worka spojówkowego.

## HIGHLIGHTS

Intraoperative subtenon injections of methylprednisolone acetate inhibit postoperative reactions equally effectively as steroid drops instilled into the conjunctival sac.

## STRESZCZENIE

Celem pracy jest porównanie odczynów pooperacyjnych po operacji zaćmy u dzieci, u których stosowano glikokortykosteroidy w kroplach albo wykonano iniekcję octanu metyloprednizolonu pod błonę Tenona na stole operacyjnym. Badania przeprowadzono na 40 dzieciach operowanych z powodu zaćmy. U 20 z nich wykonano iniekcję octanu metyloprednizolonu i nie przepisano kropli sterydowych w okresie pooperacyjnym, a u 20 stosowano krople sterydowe przez 30 dni. W obu grupach podawano antybiotyk w kroplach przez 7 dni. U wszystkich pacjentów oceniano gojenie się ran pooperacyjnych, stan zapalny i liczbę komórek zapalnych w komorze przedniej oraz zmiany w ciele, a także badano ciśnienie wewnątrzgałkowe.

Wyniki wykazały, że odczyny pooperacyjne i ciśnienie wewnątrzgałkowe były porównywalne w obu grupach, aczkolwiek stan zapalny w komorze przedniej szybciej ustępował u pacjentów po iniekcji.

Iniekcje octanu metyloprednizolonu pod błonę Tenona na stole operacyjnym są równie skuteczne w hamowaniu odczynów pooperacyjnych jak stosowanie kropli sterydowych do worka spojówkowego. Metoda ta pozwala uniknąć ich podawania po operacji, co jest źle tolerowane przez dzieci i stanowi obciążenie psychiczne dla rodziców.

**Słowa kluczowe:** chirurgia zaćmy, leczenie pooperacyjne, iniekcje octanu metyloprednizolonu pod błonę Tenona

## ABSTRACT

The paper aims at comparing postoperative reactions in children after cataract surgery, in whom either steroid drops were used or intraoperative subtenon methylprednisolone injections were performed.

The study involved 40 children operated on for cataract. In 20 of them, subtenon methylprednisolone injections were performed while on the operating table, with no steroid drops prescribed to be used in the postoperative period. In the remaining 20 patients, on the other hand, steroid drops were administered for 30 days. In both groups, antibiotic was used in the form of drops for 7 days. All patients underwent assessment in terms of their postoperative wound healing, inflammatory reactions, number of inflammatory cells in the anterior chamber, bodily changes, and intraocular pressure.

The study indicated that postoperative reactions and intraocular pressure were comparable in the two groups, whereas the inflammatory reaction within the anterior chamber was resolved more quickly with the help of injections.

Intraoperative subtenon methylprednisolone injections are thus considered equally effective in postoperative reaction inhibition as steroid drops instilled in the conjunctival sac. The new method makes it possible to avoid the postoperative use of steroid drops that are poorly tolerated by children and prove to be an additional psychological burden for the parents.

**Key words:** cataract surgery, postoperative care, subtenon injections of methylprednisolone acetate

## WSTĘP

Zapuszczanie kropli dzieciom po operacjach oczu stanowi duży problem dla ich rodziców. Jest bowiem źle tolerowane przez małych pacjentów i wiąże się z ich nerwową reakcją oraz krzykiem, wskutek czego konieczne jest otwieranie na siłę szpary powiekowej. Stwarza to znaczne trudności w zakraplaniu u niespokojnych dzieci. Rodzice boją się również uszkodzenia operowanego oka przy zakraplaniu. Dlatego też zapuszczone krople często nie trafiają do worka spojówkowego i skuteczność ich stosowania u dzieci jest niska. Problemem jest również szybkie rozcieńczenie i wypłukanie leku z worka spojówkowego u płaczącego dziecka i dlatego końcowa dawka leku we łzach i absorpcja przez rogówkę do wnętrza gałki są nieznanne i mniejsze od zakładanych. Szybka absorpcja przez spojówkę, błonę śluzową nosa i skórę u małych dzieci przy mniejszej objętości krwi, masie i powierzchni ciała powoduje, że stężenie leku w surowicy po zapuszczeniu jednej kropli do oka noworodka bywa nawet 20-krotnie większe niż u dorosłego i w związku z tym działania uboczne mogą być wielokrotnie częstsze. Wszystkie te czynniki powodują, że wpływ zapuszczonych na gałkę oczną kropli bardzo trudno dokładnie określić.

Należy również zaznaczyć, że zapuszczanie kropli kilkakrotnie w ciągu dnia np. przez miesiąc po operacji stanowi duże obciążenie psychiczne dla rodziców dziecka.

Po operacji zaćmy standardowo stosowane są krople antybiotykowe (ok. 7 dni) oraz glikokortykosteroidy i/lub nieste-

rydowe leki przeciwzapalne (ok. 30 dni). Zatem w przypadku przepisania 3 rodzajów ww. kropli rodziców i dziecko czeka wykonanie 258 razy nieprzyjemnych dla wszystkich procedur. Dlatego też wielu rodziców podkreśla, że bardziej obciążające było dla nich leczenie pooperacyjne niż stres związany z samym zabiegiem.

Celem niniejszej pracy jest stwierdzenie, czy stosowanie kropli sterydowych po operacjach zaćmy u dzieci można zastąpić innymi formami leczenia. Podstawę stanowi porównanie odczynów pooperacyjnych u dzieci, u których stosowano sterydy w kroplach, z odczynami u dzieci po iniekcji octanu metyloprednizolonu pod błonę Tenona na stole operacyjnym.

## MATERIAŁ I METODYKA

Badania wykonano u 40 dzieci w wieku 4–8 lat operowanych z powodu usunięcia zaćmy z tylną kapsulektomią, przednią witrektomią i wszczepieniem wieloogniskowej soczewki wewnątrzgałkowej. Dwadzieścioru z nich wykonywano iniekcję octanu metyloprednizolonu pod błonę Tenona na stole operacyjnym i nie przepisano kropli sterydowych do stosowania w okresie pooperacyjnym, a u 20 stosowano krople sterydowe loteprednol przez 30 dni. W obu grupach podawano antybiotyk moksyflokscynę w kroplach przez 7 dni.

U wszystkich pacjentów oceniano:

1. Gojenie się ran pooperacyjnych.
2. Stan zapalny w komorze przedniej przy użyciu 4-stopniowej skali opracowanej przez *Standardization of Uveitis Nomenclature (SUN) Working Group* (tab. 1) [1, 2].
3. Liczbę komórek zapalnych w komorze przedniej przy użyciu 4-stopniowej skali opracowanej przez *Standardization of Uveitis Nomenclature (SUN) Working Group* (tab. 2) [1, 2].

TABELA 1

Klasyfikacja stanu zapalnego w komorze przedniej w 4-stopniowej skali opracowanej przez *Standardization of Uveitis Nomenclature Working Group*.

Stopień	Opis wysięgu w komorze przedniej
0	brak
1+	ledwo widoczny
2+	umiarkowany (szczegóły tęczówki i soczewki dobrze widoczne)
3+	znaczny (szczegóły tęczówki i soczewki słabiej widoczne)
4+	intensywny (zmiany włóknikowe w cieczy wodnistej)

TABELA 2

Klasyfikacja liczby komórek zapalnych w komorze przedniej w 4-stopniowej skali opracowanej przez *Standardization of Uveitis Nomenclature Working Group*.

Stopień	Liczba komórek w polu widzenia*
0	< 1
0,5+	1–5
1+	6–15
2+	16–25
3+	26–50
4+	> 50

\* Liczbę komórek oceniano pod biomikroskopem o szczelinie 1 × 1 mm.

TABELA 3

Klasyfikacja zmętnienia ciała szklatego w 5-stopniowej skali opracowanej przez *Standardization of Uveitis Nomenclature Working Group*.

Stopień	Zaawansowanie zmian	Zmiany kliniczne
0	brak	niewidoczne
1+	minimalne	tylny biegun oka dobrze widoczny
2+	nieznaczne	szczegóły tylnego bieguna oka widoczne przez małą mgłę
3+	duże	szczegóły tylnego bieguna oka widoczne przez dużą mgłę
4+	bardzo duże	szczegóły tylnego bieguna oka ledwo widoczne
5+	ciężkie	szczegóły tylnego bieguna oka niewidoczne

4. Zmętnienie ciała szklatego przy użyciu 5-stopniowej skali opracowanej przez *Standardization of Uveitis Nomenclature (SUN) Working Group* (tab. 3) [1, 2].
5. Ciśnienie śródgałkowe.

Badania operowanych dzieci wykonywano w 7., 14., 21. i 28. dniu po zabiegu.

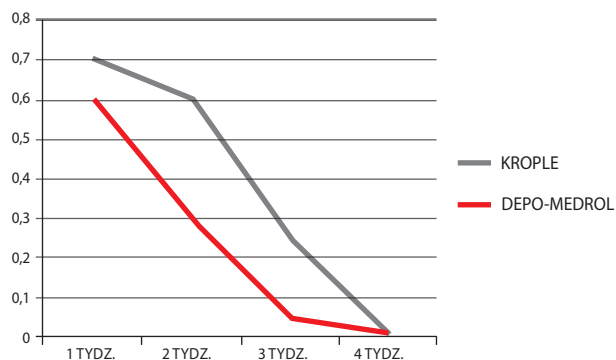
## WYNIKI

Przeprowadzone badania nie wykazały różnic w gojeniu się ran pooperacyjnych między obiema grupami.

Stan zapalny w komorze przedniej początkowo był taki sam w obu grupach, ale cofał się szybciej u dzieci po iniekcji octanu metyloprednizolonu (ryc. 1). W 4. tygodniu po operacji nie stwierdzano zmian zapalnych w komorze przedniej w obu badanych grupach.

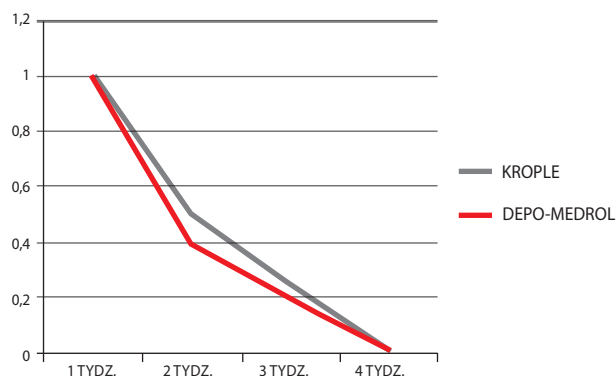
RYCINA 1

Stan zapalny w komorze przedniej u dzieci po operacji zaćmy oceniany przy użyciu 4-stopniowej skali opracowanej przez *Standardization of Uveitis Nomenclature Working Group*.



RYCINA 2

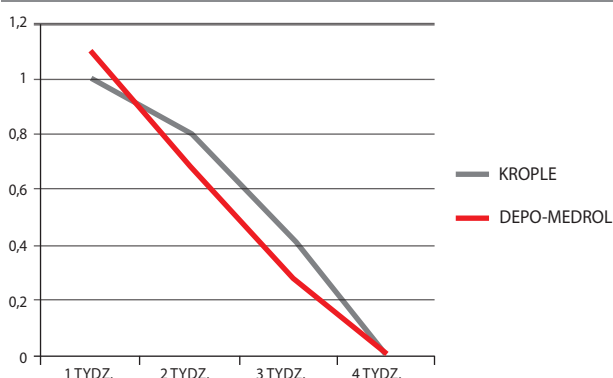
Liczba komórek zapalnych w komorze przedniej u dzieci po operacji zaćmy, oceniana przy użyciu 4-stopniowej skali opracowanej przez *Standardization of Uveitis Nomenclature Working Group*.



Liczba komórek zapalnych w komorze przedniej oceniana w lampie szczelinowej była taka sama w obu operowanych grupach w okresie 4-tygodniowej obserwacji (ryc. 2). W 4. tygodniu po operacji nie stwierdzano komórek zapalnych w komorze przedniej w żadnej z operowanych grup. W 1. tygodniu po operacji widoczne było małe zmętnienie w ciele szklistym, które szybko się cofało (ryc. 3). Nie odnotowano różnic w stopniu zmętnienia ciała szklistego między obiema grupami (ryc. 3). W obu w 4. tygodniu po operacji nie stwierdzano zmętnienia ciała szklistego.

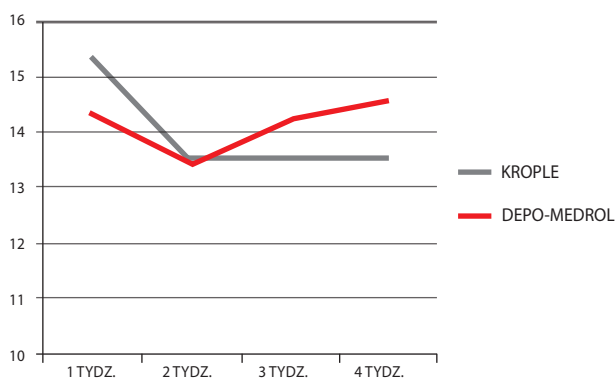
RYCINA 3

Zmętnienie ciała szklistego u dzieci po operacji zaćmy oceniane przy użyciu 5-stopniowej skali opracowanej przez *Standardization of Uveitis Nomenclature Working Group*.



RYCINA 4

Ciśnienie śródgałkowe u dzieci po operacji zaćmy. Podane wyniki uwzględniają korekcję pachymetryczną.



Ciśnienie śródgałkowe w obu grupach pozostawało w granicach normy w okresie 4-tygodniowej obserwacji (ryc. 4).

## DYSKUSJA

Wszystkie schematy leczenia pooperacyjnego zakładają, że powinno ono jak najmniej obciążać chorego, a równocześnie mieć maksymalną skuteczność. Po operacji zaćmy standardem jest stosowanie kropli antybiotykowych przez

mniej więcej 7 dni oraz glikokortykosteroidów i niesterydowych kropli przeciwzapalnych przez blisko 30 dni. Zatem największe obciążenie dla chorego dziecka i jego rodziców stanowi zapuszczanie kropli sterydowych i/lub niesterydowych leków przeciwzapalnych. Dlatego od pewnego czasu zastanawiamy się, jak można uniknąć stosowania tej obciążającej dla dziecka i jego rodziców formy terapii lub ograniczyć ją bez zmniejszenia skuteczności. Krople antybiotykowe są stosowane po operacji do momentu zasklepienia się rany, co uniemożliwia przenikanie bakterii do wnętrza gałki ocznej. Zazwyczaj nie jest konieczne ich zakrapianie dłużej niż przez 7 dni, bowiem badania histologiczne wykazały, że rany po operacji zaćmy są całkowicie zasklepione po 5 dniach [3]. Obecnie nie są dostępne preparaty antybiotykowe o przedłużonym działaniu (przynajmniej 5 dni), które można byłoby zastosować po operacji zaćmy, zatem krople stanowią jedyną możliwość leczenia. Niesterydowe leki przeciwzapalne mają słabsze działanie przeciwzapalne niż glikokortykosteroidy, natomiast są skuteczniejsze w profilaktyce obrzęku płamki [4]. Jednak u dzieci występuje on rzadko i dlatego preparaty te nie zawsze stosuje się w leczeniu pooperacyjnym u dzieci. W związku z tym jedyną możliwością ograniczenia dokuczliwości leczenia pooperacyjnego jest zmniejszenie lub wyeliminowanie stosowania glikokortykosteroidów. Dlatego w niniejszej pracy postanowiono zbadać, czy jest możliwe zastąpienie stosowania kropli sterydowych przez 30 dni iniekcją octanu metyloprednizolonu pod błonę Tenona na stole operacyjnym. Użyty preparat to glikokortykosteroid o przedłużonym działaniu. W stosunku do prednizolonu ma on silniejsze działanie przeciwzapalne, natomiast słabiej wpływa na zatrzymanie sodu i wody w tkankach. Osiąga maksymalne stężenie w tkankach po 12 h, a efekt jego działania utrzymuje się do 3–4 tygodni [5] (ryc. 6), a więc tak długo, ile powinno trwać pooperacyjne leczenie kroplami sterydowymi.

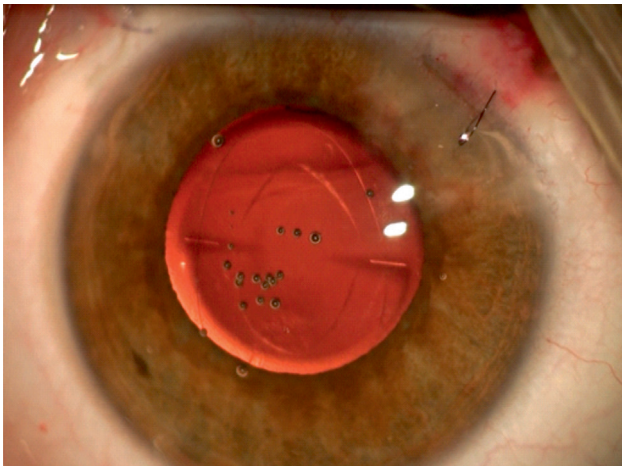
Obserwacje dzieci po operacjach zaćmy wykazały, że odczyny zapalne w komorze przedniej i ciele szklistym po operacji ustępują tak samo, niezależnie od tego, czy zastosowano krople sterydowe, czy wykonywano iniekcję octanu metyloprednizolonu pod błonę Tenona, aczkolwiek stan zapalny w komorze przedniej ustępował szybciej po iniekcji (ryc. 1). Same iniekcje były dobrze tolerowane przez dzieci (ryc. 5).

U 2 pacjentów obserwowano tylko białe złogi podspojówkowe w dolnym załamku, utrzymywały się one ok. 6 tygodni, po czym uległy całkowitej resorpcji.

Stosowanie iniekcji preparatu o przedłużonym działaniu zamiast kropli ma szereg zalet. Przede wszystkim lek uwalnia się stale w ciągu całej doby przez 3–4 tygodnie. Jego stężenie w oczodole i uwalnianie do tkanek oka stopniowo się w tym czasie zmniejsza, odpowiednio do

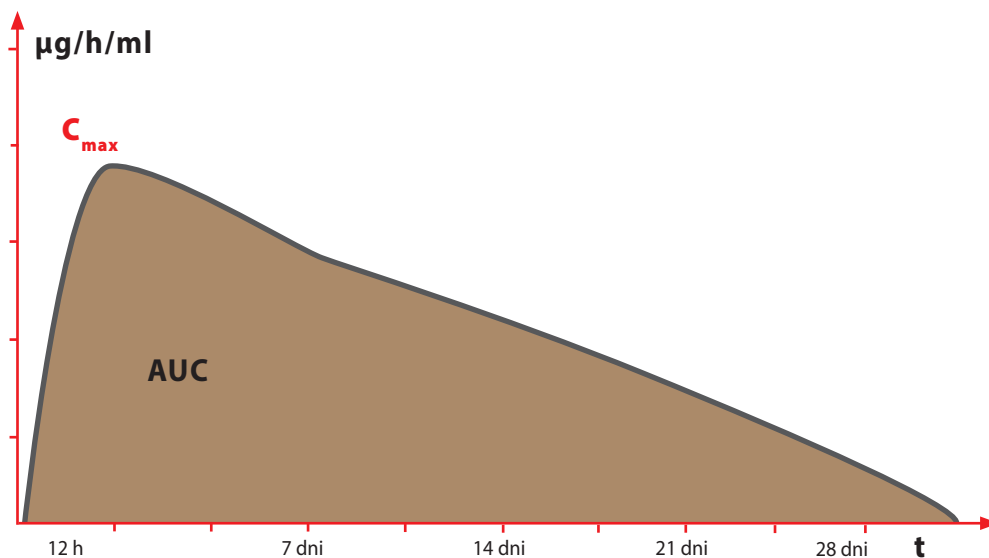
RYCINA 5

Wygląd oka dziecka w 1. dniu po operacji zaćmy z wszczepieniem wieloogniskowej soczewki wewnątrzgałkowej i po podaniu iniekcji octanu metyloprednizolonu pod błonę Tenona. Widoczny mały obrzęk rogówki w okolicy rany pooperacyjnej i czysta komora przednia oka.



RYCINA 6

Stężenia octanu metyloprednizolonu w tkankach po podaniu w iniekcji.



AUC (area under curve) – obszar pod krzywą (współczynnik pokazujący działanie leku w czasie);  $C_{max}$  – maksymalne stężenie leku.

cofania się w tym okresie stanu zapalnego (ryc. 6). Należy przypuszczać, że stężenia octanu metyloprednizolonu w przedniej części ciała szklistego i w komorze przedniej są wyższe niż po zapuszczeniu kropli, ponieważ wchłanianie przezrodków leków do gałki ocznej jest większe niż przezrodków kropli do oczu, w którym to przypadku istnieje szereg barier anatomiczno-fizjologicznych znacznie zmniejszających szybkość przenikania substancji leczniczej do komory przedniej [6]. Całkowicie unika

się również problemów związanych ze skutecznością stosowania leków sterydowych po operacji.

Octan metyloprednizolonu w postaci zawiesiny do wstrzyknięć zarejestrowano w Polsce do stosowania w zapaleniach tęczówki, zapaleniach tęczówki i ciała szklistego oraz zapaleniach w obrębie przedniego odcinka oka [7]. Przeprowadzone badania wykazały, że iniekcje octanu metyloprednizolonu pod błonę Tenona na stole operacyjnym są równie skuteczne w hamowaniu odczynów pooperacyjnych jak stosowanie kropli sterydowych do worka spojówkowego. Metoda ta pozwala uniknąć podawania tych kropli po operacji, co jest źle tolerowane przez dzieci i stanowi duże obciążenie psychiczne dla rodziców. Należy jednak pamiętać, że można ją stosować tylko w niepowikłanej zaćmie. W przypadku zaćmy powikłanej, a zwłaszcza pozapalnej, konieczne jest stosowanie zarówno kropli sterydowych, jak i iniekcji octanu metyloprednizolonu pod błonę Tenona na stole operacyjnym, aby maksymalnie zmniejszyć ryzyko wystąpienia stanów zapalnych po operacji.

## PODSUMOWANIE

W przyszłości zapewne będziemy dysponowali biodegradowalnymi insertami, minitabletkami czy implantami o przedłużonym działaniu, zawierającymi zarówno antybiotyki, jak i leki przeciwzapalne, będzie można umieszczać je po operacji w komorze przedniej. Trwają również prace nad możliwością nasączania wszczepów wewnątrzgałkowych „koktajlami” przeciwzapalnymi, które będą się następnie stopniowo uwalniały do komory przedniej przez dłuższy czas.

**ADRES DO KORESPONDENCJI**

**prof. dr hab. n. med. Marek E. Prost**

Klinika Okulistyczna, Wojskowy Instytut Medycyny Lotniczej

01-755 Warszawa, ul. Krasińskiego 54/56

e-mail: mprost@wiml.waw.pl

*Piśmiennictwo*

1. Jabs DA, Nussenblatt RB, Rosenbaum JT. Standardization of Uveitis Nomenclature (SUN) Working Group. Standardization of uveitis nomenclature for reporting clinical data. Results of the First International Workshop. *Am J Ophthalmol* 2005; 140: 509-516.
2. Zierhut M, Deuter C, Murray PI. Classification of uveitis – Current guidelines. *European Ophthalmic Review* 2007; 1: 77-78.
3. Flaxel JT, Swan KC. Limbal wound healing after cataract extraction. A histologic study. *Arch Ophthalmol* 1969; 81: 653-659.
4. Kessel L, Tendal B, Jørgensen KJ, et al. Post-cataract prevention of inflammation and macular edema by steroid and nonsteroidal anti-inflammatory eye drops. A systematic review. *Ophthalmology* 2014; 121: 1915-1924.
5. Alizadeha R, Jabbarib SM, Zarnanib AH, et al. Synthesis of Depo-Medrol–chitosan hydrogel as new drug slow-release appliance and investigation of release kinetics by highperformance liquid chromatography. *Biomed Chromatogr* 2016; 30: 1346-1353.
6. Jachowicz R, Jamróz W. Biofarmaceutyczne aspekty podawania leków do oczu. W: Prost M, Jachowicz R, Nowak JZ (red.). *Kliniczna farmakologia okulistyczna*. Wyd. 2, Edra, Urban&Partner, Wrocław 2016: 12-24.
7. Charakterystyka Produktu Leczniczego, Depo-Medrol, 40 mg/ml, zawiesina do wstrzykiwań. Urząd Rejestracji Produktów Leczniczych, Wyrobów Medycznych i Produktów Biobójczych w Warszawie. [online: [http://leki.urpl.gov.pl/files/25\\_DepoMedrol\\_zaw\\_do\\_wstrz\\_40mg\\_ml.pdf](http://leki.urpl.gov.pl/files/25_DepoMedrol_zaw_do_wstrz_40mg_ml.pdf)].