DOI: 10.24292/01.OT.290917.04

Contoura™ Vision – laserowa korekcja wad wzroku o najwyższym stopniu personalizacji

Contoura™ Vision – the most personalised laser vision correction technique

Sykstus Holeksa, Piotr Gołębiowski, Jan Staniewicz, Oksana Kret

Centrum Medyczne Laguna Medical sp. z o.o. w Gdyni
Prezes: lek. Piotr Gołębiowski

NAJWAŻNIEJSZE

Spersonalizowane zabiegi chirurgii refrakcyjnej wyrównują nieregularności przedniej powierzchni rogówki w oparciu o profile ablacji uzyskane na podstawie map topograficznych rogówki.

HIGHLIGHTS

Personalised laser vision correction techniques regularize the front corneal surface irregularities based on the acquisition of corneal topography maps.

STRESZCZENIE

Spersonalizowane zabiegi laserowej korekcji wad wzroku stanowią kolejny stopień rozwoju chirurgii refrakcyjnej. Ich początki datuje się na koniec lat 90. ubiegłego wieku. Personalizacja zabiegów jest możliwa dzięki profilom ablacji wyznaczanym na podstawie analizy czoła fali (aberrometrii) układu optycznego oka lub map topograficznych rogówki. Obecnie metoda analizy czoła fali (*wavefront-guided*), zależna od wielu zmiennych, ustępuje miejsca technice opartej na topografii rogówki (*topography-guided*). Szczególnym rodzajem spersonalizowanej procedury (dla oczu operowanych po raz pierwszy) wykorzystującej topografię rogówki jest Contoura™ Vision.

Słowa kluczowe: laserowa korekcja wzroku, spersonalizowany LASIK, topografia rogówki, optyczne aberracje wyższego rzędu

ABSTRACT

Personalised laser vision correction procedures are the next step in refractive surgery development. They date back to the late nineties of the twentieth century. Customized ablation treatments are based on wavefront analysis of the optical system of the eye (aberrometry) or on corneal topographical maps. Nowadays, topography-guided custom ablation treatment supersedes the wavefront-guided technique, which is affected by more variables in the eye anatomy. The topography-guided procedure for virgin eyes is called Contoura™ Vision.

Key words: laser vision correction, custom ablation, corneal topography, optical high order aberrations

© Medical Education. For private and non-commercial use only. Downloaded from https://www.journalsmededu.pl/index.php/ophthatherapy/index: 03.08.2025; 16:45,38

For non-commercial use only

WSTĘP

Pierwszy laser ekscymerowy do zastosowania w chirurgii refrakcyjnej (laser *in situ keratomileusis* – LASIK) uzyskał akceptację amerykańskiej Agencji do spraw Żywności i Leków (FDA, *U.S. Food and Drug Administration*) w 1995 r. [1, 9, 11]. Pozwolenie na medyczne zastosowanie urządzenia dotyczyło jedynie korekcji krótkowzroczności sferycznej. Pierwsze zabiegi laserowe wykonywane były w obrębie małych stref optycznych, co dawało dobrą jakość widzenia mierzoną na tablicach Snellena, ale skutkowało znacznie większymi niż obserwowane obecnie działaniami niepożądanymi, takimi jak odblask (*glare*) i poświata (*halos*). Postęp technologiczny pozwala obecnie chirurgom refrakcyjnym korygować również wady nadwzroczne, astygmatyzm regularny, astygmatyzm mieszany i optyczne aberracje wyższego rzędu (HOA, *high order aberrations*). Pierwsze spersonalizowane techniki laserowej korekcji wad wzroku uwzględniające HOA bazowały na aberrometrii (analizie czoła fali). Obecnie chirurdzy refrakcyjni chętniej sięgają po zabiegi spersonalizowane oparte na szczegółowym obrazie topograficznym rogówki (T-CAT, *topography-guided custom ablation treatment*).

(ok. 40 D). Pozostałe 20 D przypada na soczewkę. Pierwsza stosowana metoda personalizacji zabiegów laserowej korekcji wad wzroku bazująca na analizie czoła fali opiera się na cyfrowej interpretacji odbitych od siatkówki równoległych promieni światła spolaryzowanego. Zatem korekcja aberracji (zarówno niższego rzędu: sferyczna, cylindryczna, jak i wyższego rzędu) układu optycznego osiągana jest za pomocą algorytmu ablacji, który odzwierciedla czoło fali na płaszczyźnie rogówki. Należy jednak pamiętać, że dokładność aberrometrii zależy od kilku czynników. Spośród nich należy wymienić: lokalne zaburzenia przezierności rogówki, szerokość źrenicy i jej centrum, soczewkę (w tym związane z nią zaburzenia przezierności), napięcie akomodacji i zmętnienia w ciele szklistym. Biorąc pod uwagę powyższe ograniczenia chirurgii refrakcyjnej opartej na aberrometrii, przyjrzyjmy się zaletom technik wykorzystujących topografię. Rogówka jako najsilniejszy ośrodek łamiący układu optycznego oka odpowiada za większość HOA. Planowane na podstawie topografii rogówki profile ablacji nie są zależne od szerokości źrenicy ani od zmniejszenia przezierności ośrodków optycznych (zmiennych w czasie). Ponadto

RYCINA 1

Opcje terapeutyczne dla wybranych procedur oferowanych przez firmę WaveLight*, **.

* Producent laserów refrakcyjnych Allegretto Wave Eye-Q, WaveLight EX500 i topografu WaveLight Topolyzer Vario.
** Źródło: https://www.myalcon.com/products/surgical/docs/contoura-vision-eu.pdf.

UKŁAD OPTYCZNY OKA I ZNACZENIE DLA PROCEDUR REFRAKCYJNYCH

Moc układu optycznego oka jako całości wynosi ok. 60 dioptrii (D), z czego ⅔ to moc łamiąca granicy ośrodków (powietrze atmosferyczne/ciecz wodnista), czyli rogówki

ablacje T-CAT centrowane są na geometrycznym szczycie rogówki (*vertex*), a nie w centrum źrenicy, co odpowiada fizjologicznej osi widzenia i stanowi alternatywę dla pacjentów z dużymi wartościami kąta κ [2, 8].

© Medical Education. For private and non-commercial use only. Downloaded from https://www.journalsmededu.pl/index.php/ophthatherapy/index: 03.08.2025; 16:45,38

PROCEDURY CHIRURGII REFRAKCYJNEJ OPARTE NA TOPOGRAFII ROGÓWKI

Zabiegi wykorzystujące ablację oparte na topografii rogówki były pierwotnie tzw. procedurami naprawczymi. Rezerwowano je dla oczu uprzednio poddanych zabiegom okulistycznym lub refrakcyjnym, np. po korekcji wady techniką keratotomii radialnej (RK), po zabiegach z małymi lub zdecentrowanymi strefami optycznymi, po zabiegach z komplikacjami w obrębie płatka, oczu po urazach, w przypadkach stożka rogówki po *cross-linking*, ektazji po LASIK, czy wreszcie po keratoplastyce drążącej [3].

Kolejną zaletą metody opartej na topografii rogówki jest oszczędzanie tkanki. W procedurach *wavefront-guided* i *wavefront-optimized* usuwa się relatywnie dużą ilość tkanki w celu wytworzenia powierzchni sferycznej w odniesieniu do płaskiego południka rogówki. W metodzie opartej na topografii przeszlifowuje się obszary wygórowane i wykonuje ablację wokół obszarów płaskich – powodując zwiększenie ich stromości. Otrzymujemy więc profil korygujący jednocześnie nadwzroczność i krótkowzroczność. Takie rozwiązanie prowadzi w niektórych przypadkach do zaoszczędzenia ⅓ grubości tkanek w porównaniu z profilami ablacji opartymi na analizie czoła fali.

W 2013 r. FDA zaaprobowała T-CAT jako procedurę naprawczą natomiast 2 lata później jako procedurę operacji oczu po raz pierwszy poddawanych zabiegom laserowej korekcji wady, funkcjonującą obecnie na rynku zabiegów refrakcyjnych jako Contoura™ Vision (CV, nazwa zastrzeżona, właściciel: firma Novartis) [4].

Dane rejestracyjne procedury T-CAT (FDA) zakładały bardzo konserwatywne zasady kwalifikacji do zabiegów opartych na topografii. Pierwotnie były to: krótkowzroczność do -9 D ekwiwalentu sferycznego, z możliwością skorygowania do -8 D komponentu sferycznego i -3 D astygmatyzmu. Wskazania te dotyczyły pacjentów pełnoletnich (18 lat i starszych), bez zmian w refrakcji przekraczających 0,5 D w ciągu roku przed zabiegiem [4]. Dla zabiegów wykonywanych poza Stanami Zjednoczonymi kryteria są bardziej liberalne (ryc. 1).

RYCINA 2

Schematycznie przedstawiony profil ablacji nadwzroczno-krótkowzroczny, oparty na topografii rogówki (tu: stożek rogówki po *cross-linkingu*)*.

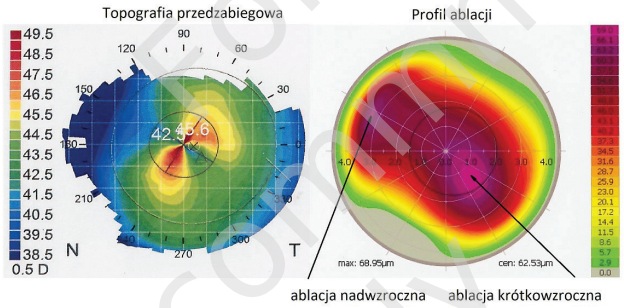

* Materiał własny, na podstawie https://www.eyeworld.org/article-getting-started-with-topography-guided-ablations.

Contoura™ Vision

Pacjenci wypełniają ankietę dotyczącą problemów zdrowotnych (uzupełnienie wywiadu), badana jest refrakcja obiektywna (autorefraktometria bez porażenia akomodacji i z nim), wykonuje się pachymetrię całej rogówki (w naszym ośrodku: Visante OCT, Zeiss Meditech) oraz badanie refrakcji subiektywnej i badanie w lampie szczelinowej (przedni odcinek i dno oka). Kwalifikację do procedury Contoura™ Vision rozpoczyna badanie z użyciem topografu

RYCINA 3

Schemat systemu WaveNet*.

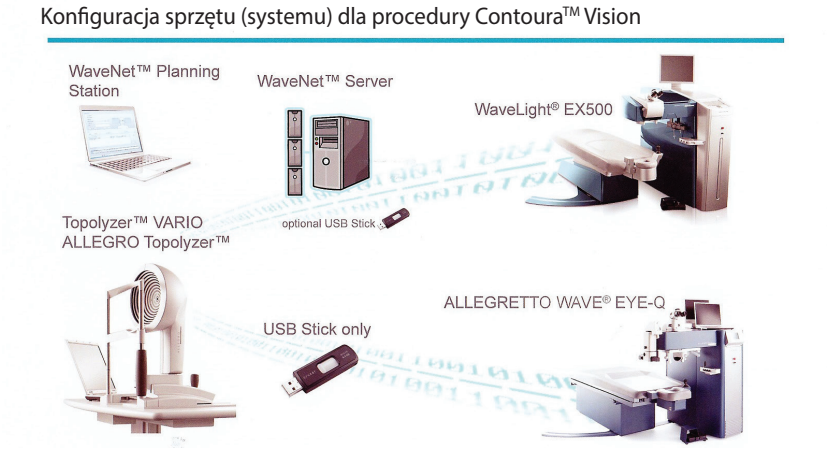

* Źródło: https://www.myalcon.com/products/surgical/wavelight-refractive-suite/wavenet-integrated-computer-network.shtml.

© Medical Education. For private and non-commercial use only. Downloaded from https://www.journalsmededu.pl/index.php/ophthatherapy/index: 03.08.2025; 16:45,38

rogówkowego opartego na dysku Placido (WaveLight Topolyzer Vario). Obrazy z topografu (4–8 dobrej jakości, powtarzalnych skanów) [1, 7, 10] trafiają do stacji planowania zabiegów (WaveNet Planning Station). Jest to mobilne stanowisko komputerowe (laptop) będące powtórzeniem interfejsu użytkownika z lasera refrakcyjnego. Zaletą stacji jest możliwość określenia zakresu zabiegu i wyboru profilu ablacji przy pacjencie, bez konieczności przechodzenia do sali zabiegowej. Wyniki badań, plany zabiegów i protokoły zabiegowe przechowywane są na dysku serwera (WaveNet Server).

Procedura refrakcyjna T-CAT z założenia miała być wykorzystywana w trudnych przypadkach, w których zmiany w topografii istotnie pogarszają ostrość wzroku. CV może być stosowana zarówno w trudnych przypadkach (stan po przeszczepie drążącym lub po urazie rogówki, blizny, stożek rogówki po *cross-linking* i o grubości powyżej 400 µm), jak i w standardowych procedurach refrakcyjnych. Rogówki oceniane przy użyciu wykorzystywanej przez nas aparatury diagnostycznej jako normalne/prawidłowe mogą mieć lokalne nieregularności [5, 12]. Ich redukcja za pomocą T-CAT/Contoura™ Vision skutkuje lepszą jakością widzenia i poprawą ostrości wzroku o co najmniej 1 rząd (według Snellena) w porównaniu z najlepiej skorygowaną szkłami wadą mierzoną przed zabiegiem (BSCVA, *best spectacle corrected visual acquity*).

PRZYPADEK KLINICZNY Z WŁASNEJ PRAKTYKI

Dla zobrazowania stopnia personalizacji posłużymy się przypadkiem z naszego ośrodka. Jest to jeden z przykładów „nieskomplikowanej" wady. Pacjent lat 36, Vod. = 1,0 cc -2,25/-0,50@20; Vos. = 1,0 cc -2,50/-0,50@160.

Wybrany profil ablacji i dane do zabiegu: wada określona przez topograf (refrakcja pochodna dla wybranej strefy optycznej i najlepiej dopasowanej sfery dla odległości od szczytu rogówki równej 0): -0,60/-0,76@18; wada do skorygowania (wartość uwzględniająca refrakcję subiektywną, wskazania topografu oraz kompensację aberracji komatycznej), w tym konkretnym przypadku – wada subiektywna: -2,25/-0,50@20; kompensacja: -0,07 D; cylinder – wybieramy mniejszą wartość spośród wskazań topografu i wady subiektywnej oraz oś wskazaną przez topograf [7, 10], stąd: **-2,32/-0,50@18.**

Pozostałe szczegóły zabiegu: grubość rogówki w najcieńszym punkcie: 583 µm, grubość płatka: 120 µm; głębokość ablacji – maksymalna: 43,90 µm, w centrum: 43,84 µm, pozostały zrąb rogówki: 419 µm; strefa optyczna: 6,5 mm; strefa ablacji: 9,0 mm; cyklorotacja (różnica ustawienia oka w pozycji stojącej i leżącej wskazywana przez laser EX500 dzięki połączeniu z topografem Toplyzer Vario) 3°; centracja ablacji (względem geometrycznego środka źrenicy): oś X = -28 µm, oś Y = 254 µm.

RYCINA 4

Wyniki badania FDA T-CAT 001 (2013 r.)* [6].

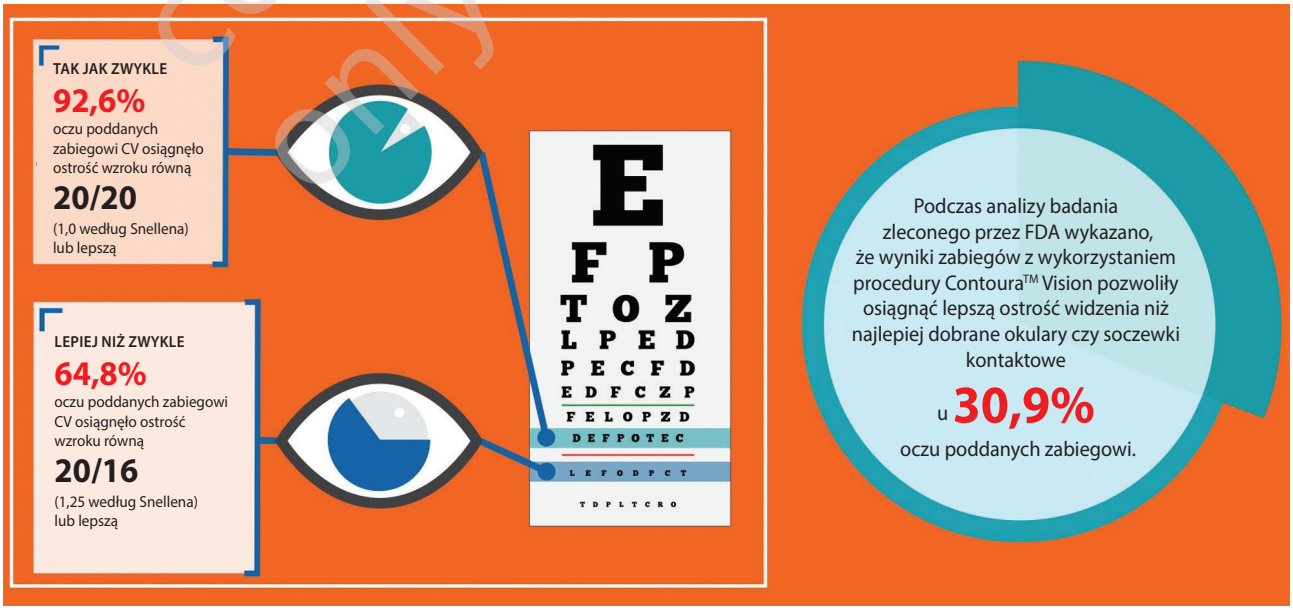

* Źródło: https://www.myalcon.com/products/surgical/docs/contoura-vision-eu.pdf.

© Medical Education. For private and non-commercial use only. Downloaded from https://www.journalsmededu.pl/index.php/ophthatherapy/index: 03.08.2025; 16:45,38

RYCINA 5

Wynik badania topograficznego: K1 = 43,72@16, K2 = 44,41@106; astygmatyzm 0,61 D w osi 17,9°; asferyczność rogówki Q = -0,34 (norma od 0 do -1)*.

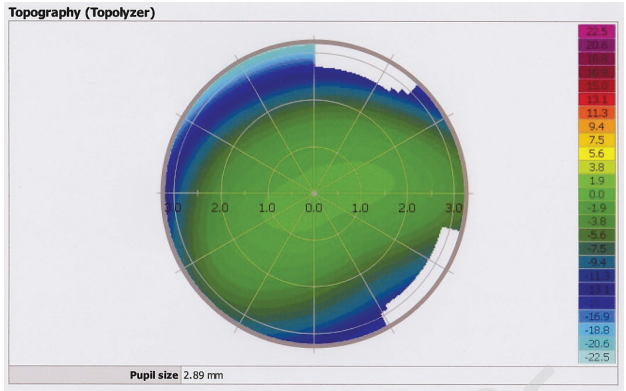

* Źródło: protokoły operacyjne z systemu WaveLight EX 500 (WaveNet).

ni oka w celu uzyskania normowzrocznej rogówki (bez uwzględnienia wady objawiającej się klinicznie). W opisywanym przypadku największa głębokość ablacji wynosi 8 µm, co odpowiada korekcji wady ok. 0,5~0,6 D. Kształt profilu, typowy dla trójlistka (*trefoil*), pokazuje, na ile powierzchnia oka różni się od najlepiej dopasowanej sfery bez zmiany współczynnika asferyczności Q. Jest to przykład jednoczesnej ablacji krótkowzroczno-nadwzrocznej (do porównania z ryc. 2).

PODSUMOWANIE

Chirurgiczna korekcja wad refrakcji nieustannie się rozwija wraz z postępem technologicznym. W porównaniu z pierwszymi zabiegami, jakie wykonywano blisko 20 lat temu, jesteśmy obecnie w stanie zaoferować lepsze i bardziej zaawansowane rozwiązania [8]. Zabiegi laserowe pozwalają naszym pacjentom zredukować konieczność ciągłego stosowania okularów czy soczewek kontaktowych. Leczenie spersonalizowane pozwala im osiągnąć poprawę jakości widzenia nie tylko przez zmniejszenie wady sferycznej, astygmatyzmu, ale również aberracji wyższego rzędu, które wcześniej bywały następstwem leczenia [1, 11]. Wreszcie personalizacja przynosi znakomite efekty zarówno w trudnych przypadkach (jako procedura naprawcza), jak i przy zabiegach standardowych, dla oczu obciążonych jedynie nadwzrocznością, krótkowzrocznością, astygmatyzmem krótkowzrocznym lub mieszanym.

RYCINA 6

Asymetryczny profil ablacji*.

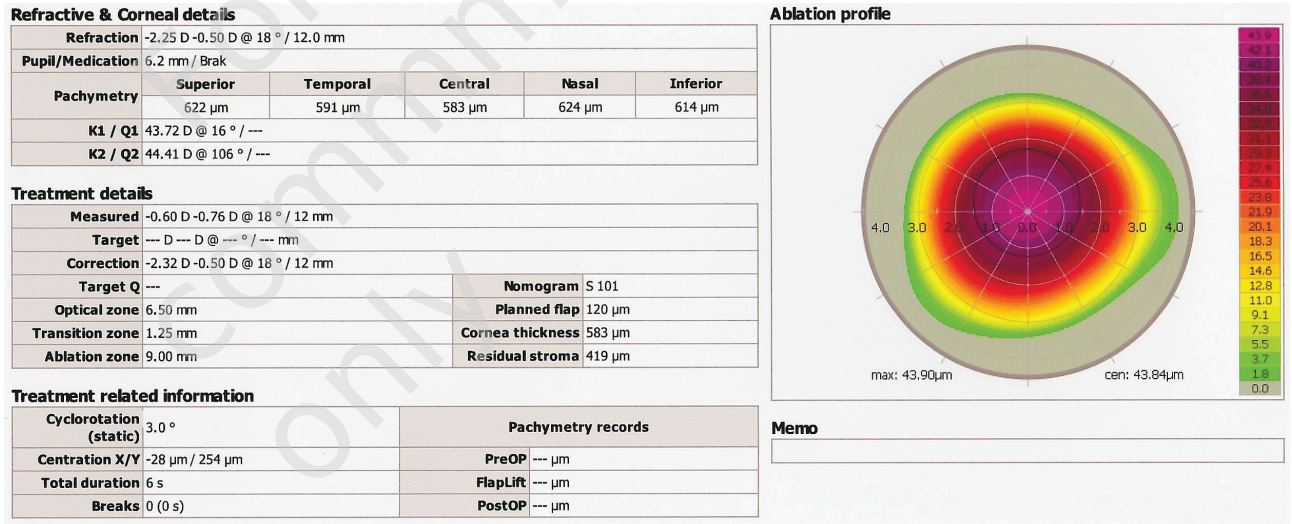

Refractive & Corneal details

Refraction	-2.25 D -0.50 D @ 18 ° / 12.0 mm				
Pupil/Medication	6.2 mm / Brak				
Pachymetry	Superior	Temporal	Central	Nasal	Inferior
	622 µm	591 µm	583 µm	624 µm	614 µm
K1 / Q1	43.72 D @ 16 ° / ---				
K2 / Q2	44.41 D @ 106 ° / ---				

Treatment details

Measured	-0.60 D -0.76 D @ 18 ° / 12 mm		
Target	--- D --- D @ --- ° / --- mm		
Correction	-2.32 D -0.50 D @ 18 ° / 12 mm		
Target Q	---	Nomogram	S 101
Optical zone	6.50 mm	Planned flap	120 µm
Transition zone	1.25 mm	Cornea thickness	583 µm
Ablation zone	9.00 mm	Residual stroma	419 µm

Treatment related information

Cyclorotation (static)	3.0 °	Pachymetry records	
Centration X/Y	-28 µm / 254 µm	PreOP	--- µm
Total duration	6 s	FlapLift	--- µm
Breaks	0 (0 s)	PostOP	--- µm

* Źródło: protokoły operacyjne z systemu WaveLight EX 500 (WaveNet).

Zabieg przeprowadzono bez powikłań, w pierwszej dobie ostrość wzroku wynosiła 1,0, a po tygodniu 1,25 s.c.

Chcemy zwrócić uwagę na składowe profilu ablacji dla „nieskomplikowanej" wady. W przypadku procedury Contoura™ Vision możliwe jest zaplanowanie tzw. ablacji zerowej. Wówczas w miejsce planowanej do zabiegu korekcji wpisujemy zero. W każdej innej procedurze refrakcyjnej nie ma możliwości wykonania zabiegu bez wprowadzenia w przypadku danych. Zabiegi oparte na topografii rogówki dla wartości zerowych wykonują optymalizację powierzch-

© Medical Education. For private and non-commercial use only. Downloaded from https://www.journalsmededu.pl/index.php/ophthatherapy/index: 03.08.2025; 16:45,38

RYCINA 7

Ablacja zerowa.

Refractive & Corneal details

Refraction	-2.25 D -0.50 D @ 18 ° / 12.0 mm				
Pupil/Medication	6.2 mm / Brak				
Pachymetry	**Superior**	**Temporal**	**Central**	**Nasal**	**Inferior**
	622 µm	591 µm	583 µm	624 µm	614 µm
K1 / Q1	43.72 D @ 16 ° / ---				
K2 / Q2	44.41 D @ 106 ° / ---				

Treatment details

Measured	-0.60 D -0.76 D @ 18 ° / 12 mm		
Target	--- D --- D @ --- ° / --- mm		
Correction	+0.00 D +0.00 D @ 18 ° / 12 mm		
Target Q	---	**Nomogram**	S 101
Optical zone	6.50 mm	**Planned flap**	120 µm
Transition zone	1.25 mm	**Cornea thickness**	583 µm
Ablation zone	9.00 mm	**Residual stroma**	457 µm

Treatment related information

Cyclorotation (static)	--- °	**Pachymetry records**	
Centration X/Y	-15 µm / 255 µm	**PreOP**	--- µm
Total duration	2 s	**FlapLift**	--- µm
Breaks	0 (0 s)	**PostOP**	--- µm

Ablation profile

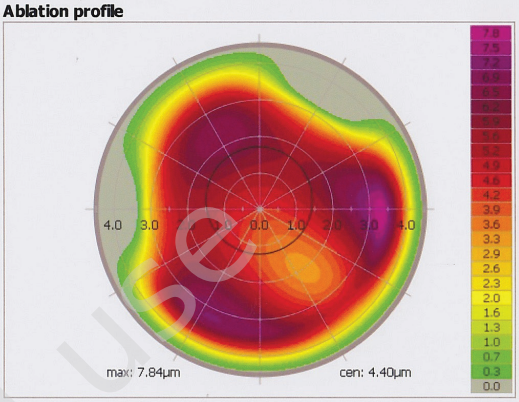

Memo

* Źródło: protokoły operacyjne z systemu WaveLight EX 500 (WaveNet).

ADRES DO KORESPONDENCJI
lek. Sykstus Holeksa
Centrum Medyczne Laguna Medical sp. z o.o.
81-350 Gdynia, plac Kaszubski 1
tel.: (58) 719-82-86
e-mail: korekcja@lagunamedical.pl

For non-commercial use only

Piśmiennictwo

1. Stulting RD, Fant BS; T-CAT Study Group. Results of topography-guided laser in situ keratomileusis custom ablation treatment with a refractive excimer laser. J Cataract Refract Surg 2016; 42: 11-18.
2. Kanellopoulos JA, Friess DW, Cummings AB, et al. A monumental stride forward in refractive outcomes. Supplement to EyeWorld 2016: 2-7.
3. Holland S, Lin DT, Tan JC. Topography-guided laser refractive surgery. Curr Opin Ophthalmol 2013; 24: 302-309.
4. FDA device approvals website, Topography-guided Custom Ablation Treatment (T-CAT) Summary of Safety and Effectiveness Data (SSED) [online: https://www.accessdata.fda.gov/cdrh_docs/pdf2/P020050S012b.pdf].
5. Jain AK, Malhotra C, Pasari A, et al. Outcomes of topography-guided laser in situ keratomileusis custom ablation treatment with a refractive excimer laser. J Cataract Refract Surg 2016; 42(9): 1302-1311.
6. FDA T-CAT-001 clinical study for topography-guided vision correction (with the 400 Hz ALLEGRETTO WAVE® Eye-Q Excimer Laser) [online: http://www.accessdata.fda.gov/cdrh_docs/pdf2/P020050S012d.pdf]: 21-59.
7. Kanellopoulos AJ. Topography-modified refraction (TMR): adjustment of treated cylinder amount and axis to the topography versus standard clinical refraction in myopic topography-guided LASIK. Clin Ophthalmol 2016; 10: 2213-2221.
8. Pokroy R, Mimouni M, Sela T, et al. Myopic laser in situ keratomileusis retreatment: Incidence and associations. J Cataract Refract Surg 2016; 42: 1408-1414.
9. Solomon KD, Durrie DS, Krueger RR, et al. Endorsing Contoura Vision, Topography-Guided LASIK; Insert to CRSToday August 2017: 26-27.
10. Lemonis S, Lobanoff M. Moving from Rx to measured; Supplement to EyeWold Daily News, 7.05.2017: 2-6.
11. Solomon KD, Kruege RR, Stonecipher KG, et al. Adding CONTOURA Vision to the Refractive Armamentarium, Insert to CRSToday June 2017: 26-27.
12. Shetty R, Shroff R, Deshpande K, et al. A prospective study to compare visual outcomes between wavefront-optimized and topography-guided ablation profiles in contralateral eyes with myopia. J Refract Surg 2017; 33(10): 6-10.

© Medical Education. For private and non-commercial use only. Downloaded from https://www.journalsmededu.pl/index.php/ophthatherapy/index: 03.08.2025; 16:45,38