

# Ocena skutków terapii laserem 2RT™ u chorych z suchą postacią zwyrodnienia plamki związanego z wiekiem po 3 i 6 miesiącach od zabiegu

*The results of 3- and 6-month follow up in patients with dry AMD treated with 2RT™ laser*

**Krystyna Czechowicz-Janicka**

Institut Oka w Warszawie

Dyrektor naukowy: prof. zw. dr hab. n. med. Krystyna Czechowicz-Janicka



## NAJWAŻNIEJSZE

Nowa interwencja terapeutyczna u chorych z pośrednią postacią AMD przy użyciu nanosekundowego lasera 2RT™ wykazała poprawę stanu pacjentów, głównie w zakresie wzrostu wrażliwości plamki na światło i następczej poprawy ostrości wzroku.

## HIGHLIGHTS

A new therapeutic intervention based on the 2RT™ laser has improved macular sensitivity and visual acuity in AMD patients.

## STRESZCZENIE

Kluczowym komponentem patogenezy degeneracji plamki związanej z wiekiem (AMD) jest pogrubienie błony Brucha (BM), utrudniające transport składników odżywczych i produktów przemiany materii, co skutkuje pojawieniem się złogów (druzów) pomiędzy nabłonkiem barwnikowym siatkówki (RPE) a BM. Powoduje to degradację RPE i fotoreceptorów. Wykazano doświadczalnie, że lasery impulsowe mogą doprowadzić do zmniejszenia druzów i poprawy transportu produktów przemiany materii przez BM. Użycie impulsowego nanosekundowego lasera (2RT™, *Retinal Rejuvenation Therapy*) działającego na poziomie energii podprogowej łączy korzystny efekt lasera bez równoczesnej indukcji zapalenia i bez uszkodzenia fotoreceptorów. W pracy przedstawiono wyniki terapii laserem 2RT™ u 610 chorych z pośrednią postacią AMD i ocenę skutków tej terapii po 3 i 6 miesiącach od jej zastosowania. Skutki terapii badano za pomocą oceny czułości siatkówki w plamce (mikroperymetr Maia), stanu siatkówki przy użyciu optycznej koherentnej tomografii (Spectralis HRA+OCT) oraz oceny ostrości wzroku i widzenia barwnego. Stwierdzono: wybitną poprawę wrażliwości plamki na światło po 3 miesiącach od zastosowania terapii 2RT™, mniejszą zaś po 6 miesiącach, poprawę ostrości wzroku utrwaloną po 6 miesiącach, bez wyraźnej równoległości z obrazem OCT i widzeniem barw.

**Słowa kluczowe:** terapia laserem 2RT™, degeneracja plamki związana z wiekiem, czułość plamki, mikroperymetria

## ABSTRACT

Bruch's membrane thickening, which impairs nutrient and metabolite transport, constitutes the key aspect in the pathogenesis of age-related macular degeneration (AMD). As a result, the deposits (drusen) form between the retinal pigment epithelium (RPE) and Bruch's membrane, causing degradation of both RPE and photoreceptor cells.

It has been shown experimentally that pulse lasers may help decrease drusen size and improve metabolite transport through the Bruch's membrane. Using a nanosecond pulse laser (2RT™, Retinal Rejuvenation Therapy), operating at subthreshold energy levels, combines the beneficial laser effect with the prevention of laser-induced inflammation or photoreceptor damage.

Below, we present the results of 2RT™ treatment in 610 patients with intermediate AMD, assessed at 3 and 6 months following treatment. The effect of treatment was assessed with Maia microperimetry (macular sensitivity assessment), optical coherence tomography (Spectralis HRA + OCT) as well as visual acuity and colour vision testing.

Our findings included: an extreme improvement in macular sensitivity at 3 months following 2RT™, with a subsequent decrease at 6 months, visual acuity improvements maintained at 6 months, yet without a correlation with OCT and colour vision improvement.

**Key words:** 2RT™, Retinal Rejuvenation Therapy, age-related macular degeneration, macular sensitivity, microperimetry

## WPROWADZENIE

Pogorszenie widzenia w późnym okresie zwyrodnienia plamki żółtej związanego z wiekiem (AMD, *age-related macular degeneration*) wiąże się zawsze z istotnym obniżeniem jakości życia chorego. Istnieje pilne zapotrzebowanie na skuteczną interwencję terapeutyczną, która zatrzyma progresję AMD. Dotychczas poza poradami dotyczącymi stylu życia i stosowania suplementów diety nie było takiej terapii, która spowalniałaby lub odwracała rozwój niszczących wzrok powikłań w późnych stadiach AMD [1].

Starcze zwyrodnienie plamki charakteryzuje się powstawaniem druzów – pozakomórkowych złogów, odkładających się pomiędzy nabłonkiem barwnikowym siatkówki (RPE, *retinal pigment epithelium*) a błoną Brucha (BM, *Bruch's membrane*).

Wykazano, iż na podstawie rozmiarów druzów widocznych podczas badania dna oka oraz obszaru przez nie zajmowanego można przewidzieć progresję AMD [2].

Patologicznym objawem AMD jest pogrubienie BM, stanowiące kluczowy komponent patogenezы, w którym niewystarczający transport składników odżywczych oraz produktów przemiany materii przez BM przyczynia się do degeneracji RPE i fotoreceptorów. Dlatego też redukcja druzów i grubości BM może się przyczynić do spowolnienia rozwoju AMD.

W 1971 r. Gass [3] opisał przypadkową obserwację redukcji druzów po termicznej laserowej fotokoagulacji na obszarze siatkówki oddalonym od druzów. Tym samym zainicjował

serię badań nad zastosowaniem lasera jako interwencji terapeutycznej w AMD [4, 5].

Lasery impulsowe, które mogą pracować na poziomie energii podprogowej, łączą korzystny efekt lasera bez równoczesnej indukcji zapalenia i uszkodzenia fotoreceptorów [6].

Efekt użycia impulsowego nanosekundowego lasera (2RT™, *Retinal Rejuvenation Therapy*; Ellex) działającego na poziomie energii podprogowej był stosowany w badaniu pilotażowym na modelach zwierzęcych z pogrubioną BM oraz pacjentach z AMD w stadium pośrednim [7, 8].

Z opublikowanych obserwacji wynikało, że zastosowanie lasera nanosekundowego spowodowało znaczną redukcję grubości BM z równoczesną ekspresją metaloproteinaz (MMP), co wiąże się bezpośrednio z poprawą przepływu przez BM [9].

W 12-miesięcznym badaniu pilotażowym z udziałem pacjentów z AMD w stadium pośrednim jednorazowe zastosowanie lasera nanosekundowego zostało uznane za bezpieczne i spowodowało redukcję wielkości druzów u 44% leczonych oraz poprawę wrażliwości siatkówki na światło, co świadczyło o polepszeniu funkcjonowania plamki [10].

Od 2015 r. trwa 36-miesięczne, międzynarodowe, wielośrodkowe badanie kliniczne LEAD (*Laser Intervention in Early Stages of Age-Related Macular Degeneration*), którego celem jest ocena skuteczności zastosowania lasera nanosekundowego jako profilaktycznej interwencji terapeutycznej zapobiegającej przejściu wczesnej postaci

AMD w postaci późną. Zakończenie badania zaplanowano na 2018 r. W marcu 2017 r. odbyła się w Amsterdamie międzynarodowa III konferencja użytkowników lasera 2RT™ z Europy. Omawiano kliniczne przypadki terapeutycznego zastosowania lasera 2RT™ nie tylko we wczesnych stadiach AMD, ale także w cukrzycowym obrzęku plamki (DME, *diabetic macular edema*) i centralnej surowiczej chorioretinopatii (CSR, CSCR, *central serous chorioretinopathy*). Dyskutowano także możliwości wspomagania laserem 2RT™ terapii późnej wysiękowej postaci AMD.

Referat z Polski przedstawiony na konferencji przez K. Czechowicz-Janicką dotyczył klinicznych obserwacji 960 chorych poddanych terapii 2RT™ w różnych stadiach degeneracji plamki żółtej związanej z wiekiem.

W obecnej pracy przedstawiamy ocenę efektów terapii laserem 2RT™ u chorych z pośrednią postacią AMD po 3 i 6 miesiącach od wykonania zabiegu.

## MATERIAŁ I METODY

Do badania zakwalifikowano 610 oczu pacjentów z pośrednim stadium AMD według klasyfikacji Beckmana [11], którym wykonano zabieg laserem 2RT™.

Średnia wieku badanych wynosiła 62,5 roku ( $\pm$  SD = 11,4 roku). Kobiety stanowiły 58,5%, a mężczyźni – 41,5% uczestników badania. U 63% uczestników rozpoznano nadwzroczność, u 87% – zaburzenia gospodarki lipidowej. Do badania kontrolnego nr 2 dopuszczono łącznie 590 oczu pacjentów. Stwierdzona różnica w liczbie 20 oczu dotyczyła pacjentów, którzy nie zgłosili się na drugie badanie kontrolne w wyznaczonym terminie.

W czasie badań kwalifikacyjnych do zabiegu laserem 2RT™ oraz w pierwszym (po 3 miesiącach) i drugim (po 6 miesiącach) badaniu kontrolnym wykonywano na obojgu oczach chorego następujące badania:

- mikroperymetryczną ocenę wrażliwości siatkówki na światło w obszarze 6° od centrum, mierzoną w decybelach (dB) (mikroperymetr Maia, Centervue)
- obrazowanie multimodalne – scentrowane na plamkę w obszarze 30° (cyfrowa kolorowa fotografia – FAF, *fundus autofluorescence imaging*; SD-OCT, *spectral domain optical coherence tomography*), oceniane za pomocą optycznej koherentnej tomografii (OCT, *optical coherence tomography*; OCT Spectralis HRA + OCT) (Heidelberg Engineering)
- ostrość wzroku – w najlepszej korekcji, oceniana przy użyciu podświetlanych optotypów tablicy Snellena
- widzenie barw z wykorzystaniem podświetlanych barwnych optotypów według tablicy Ishihary.

Ponadto przeprowadzono badanie przedniego i tylnego odcinka oka w lampie szczelinowej oraz pomiar ciśnienia w gałce ocznej.

Badanie dna oka oraz badanie multimodalne zostały wykonane przy rozszerzonej źrenicy o szerokości co najmniej 5 mm. miany w omawianych parametrach oceniane były każdorazowo w kontekście poprawy, pogorszenia albo braku zmian [12].

W odniesieniu do mikroperymetrii Maia lekarz jako poprawę kwalifikował zwiększenie czułości siatkówki o co najmniej 1,5 dB, jako pogorszenie – obniżenie czułości siatkówki o co najmniej 1,5 dB, zaś jako brak zmian – stałość lub niewielkie wahanie badanego parametru w granicach AE (+0,5; -0,5 dB).

Na podstawie oceny obrazów multimodalnych (OCT Spectralis) lekarz specjalista wydawał opinię o poprawie, pogorszeniu bądź braku zmian.

Zmiany w ostrości wzroku szacowano na podstawie różnicy o jeden rząd liter widziany przez pacjenta na tablicy Snellena (*in minus* – pogorszenie; *in plus* – poprawa, mniej niż  $\pm 2$  litery w rzędzie – brak zmian).

Widzenie barw badane było w kontekście poprawy – pacjent „widzi barwy”, podczas gdy w trakcie poprzedniego badania „nie widział barw” lub „mylił barwy”; pogorszenia – pacjent „nie widzi barw” lub „myli barwy”, podczas gdy uprzednio „widział barwy”; oraz braku zmian – widzenie barw identyczne w obu badaniach kontrolnych.

## WYNIKI

Czułość siatkówki mierzona mikroperymetrycznie uległa poprawie w okresie 3 miesięcy od zabiegu laseroterapii 2RT™ u 96% badanych. Pogorszenie w odniesieniu do czułości siatkówki stwierdzono zaledwie u 1,5%, a brak zmian – u 2,5% uczestników badania. W ramach drugiego badania kontrolnego pacjentów, u których 3 miesiące wcześniej odnotowano wzrost czułości siatkówki, dalszą poprawę tego parametru potwierdzono u połowy, pogorszenie – u 8%, a brak zmian – u 42% spośród nich (ryc. 1).

Klinicznie istotną poprawę w obrazie OCT siatkówki w okresie 3 miesięcy od zabiegu laseroterapii 2RT™ stwierdzono u 47,5% badanych. Niekorzystne zmiany wykryto u zaledwie 2,8%, brak zmian zaś – u 49,7%. W trakcie drugiego badania kontrolnego u pacjentów, u których obraz OCT siatkówki 3 miesiące wcześniej przedstawiał kliniczne korzyści laseroterapii 2RT™, dalsza poprawa nastąpiła w przypadku 30%, pogorszenie – w 4%, a brak zmian – w 66% spośród nich (ryc. 4).

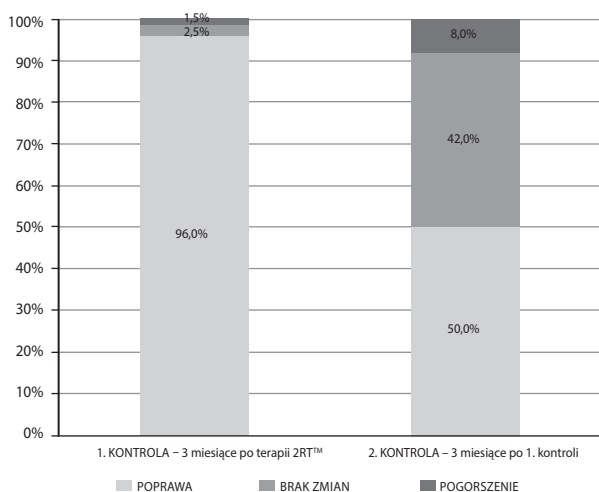
Ostrość wzroku chorych w czasie 3 miesięcy od zabiegu laseroterapii polepszyła się w 63% badanych przypadków. Pogorszenie ostrości wzroku wykazano u 2,6% pacjentów, brak zmian zaś – u 34,4%. Podczas drugiego badania kontrolnego u chorych, którzy 3 miesiące wcześniej uzyskali polepszenie ostrości wzroku, dalsza poprawa nastąpiła u 10%, pogorszenie – u 9%, a brak zmian – u 81% spośród nich (ryc. 2).

Widzenie barw 3 miesiące od zabiegu laseroterapii uległo poprawie u 47% uczestników. U pozostałych 53% badanych chorych nie odnotowano zmian w tym zakresie. Co istotne, podczas pierwszego badania kontrolnego u żadnego pacjenta nie stwierdzono pogorszenia widzenia barw. Drugie

badanie kontrolne pozwoliło zaobserwować, że u badanych chorych, u których 3 miesiące wcześniej odnotowano polepszenie widzenia barw, dalsza poprawa nastąpiła u 5%, pogorszenie – u 1%, a brak zmian – u 94% spośród nich (ryc. 3).

RYCINA 1

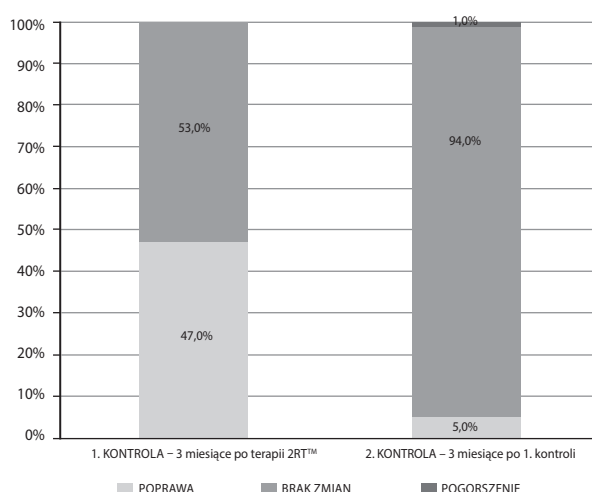
Ocena zmian czułości siatkówki (dB) u badanych pacjentów z AMD leczonych przy użyciu lasera 2RT™\* (n = 610 oczu<sup>†</sup>).



\* Wartości odsetkowe pokazane w drugiej kolumnie odnoszą się do badanych pacjentów, w przypadku których odnotowano poprawę w pierwszym badaniu kontrolnym.  
† Liczebność próby n = 610 oczu obejmuje liczbę oczu zakwalifikowanych.

RYCINA 3

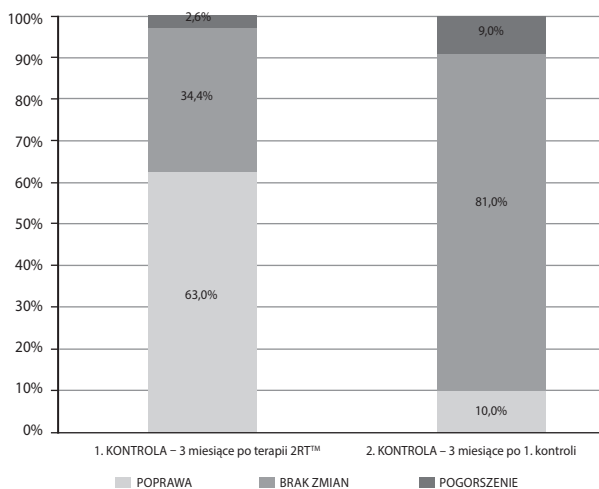
Ocena zmian widzenia barw przez badanych pacjentów z AMD leczonych przy użyciu lasera 2RT™\* (n = 610 oczu<sup>†</sup>).



\* Wartości odsetkowe pokazane w drugiej kolumnie odnoszą się do badanych pacjentów, w przypadku których odnotowano poprawę w pierwszym badaniu kontrolnym.  
† Liczebność próby n = 610 oczu obejmuje liczbę oczu zakwalifikowanych.

RYCINA 2

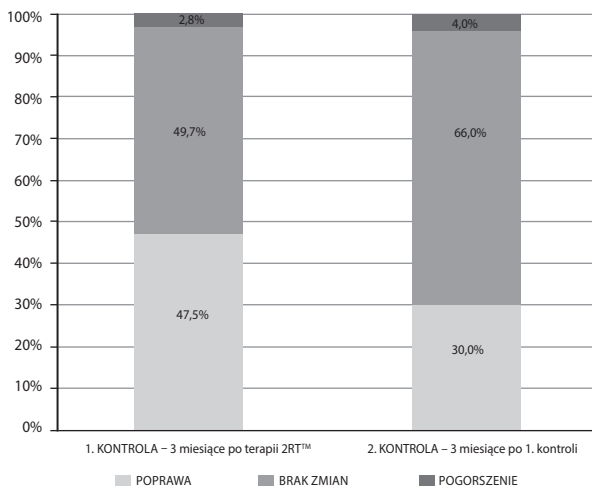
Ocena zmian ostrości wzroku (logMAR) u badanych pacjentów z AMD leczonych przy użyciu lasera 2RT™\* (n = 610 oczu<sup>†</sup>).



\* Wartości odsetkowe pokazane w drugiej kolumnie odnoszą się do badanych pacjentów, w przypadku których odnotowano poprawę w pierwszym badaniu kontrolnym.  
† Liczebność próby n = 610 oczu obejmuje liczbę oczu zakwalifikowanych.

RYCINA 4

Ocena zmian w obrazie OCT u badanych pacjentów z AMD leczonych przy użyciu lasera 2RT™\* (n = 610 oczu<sup>†</sup>).



\* Wartości odsetkowe pokazane w drugiej kolumnie odnoszą się do badanych pacjentów, w przypadku których odnotowano poprawę w pierwszym badaniu kontrolnym.  
† Liczebność próby n = 610 oczu obejmuje liczbę oczu zakwalifikowanych.

## DYSKUSJA

Głównym zagrożeniem dla chorych z wczesną, suchą postacią AMD (sAMD) jest przejście tej formy schorzenia w postać późną (zanik geograficzny – GA, *geographic atrophy*) lub postać wysiękową (wAMD). Badania doświadczalne wykazały, że użycie nanosekundowego lasera 2RT™ działającego na poziomie energii podprogowej może doprowadzić do poprawy transportu produktów przemiany materii przez BM i zmniejszenia się liczby druzów, będących pierwszym markerem rozpoczynającego się schorzenia. Należy więc traktować tę formę interwencji terapeutycznej jako działanie profilaktyczne, zapobiegające rozwijaniu się późnych postaci AMD.

Pierwsze doświadczenia kliniczne potwierdziły tę tezę. Przedstawione w niniejszej pracy obserwacje 610 chorych, u których wykonano zabieg za pomocą nanosekundowego lasera 2RT™, wykazały po 3 miesiącach wybitną poprawę wrażliwości siatkówki na światło, ocenianą z użyciem mikroperymetrii, nie zawsze idącą w parze ze zmniejszeniem

się liczby widocznych druzów w plamce, ale współgrającą z poprawą ostrości wzroku.

Porównawszy wyniki badanych parametrów (mikroperymetria, ostrość wzroku, widzenie barw, OCT siatkówki) tych samych chorych po 6 miesiącach od wykonania zabiegu, zaobserwowaliśmy spowolnienie poprawy czułości siatkówki w plamce, wskazujące na spowolnienie rewitalizacji komórek światłoczułych.

Ocena tych parametrów wymaga dalszej obserwacji po upływie 12 miesięcy od zabiegu.

### ADRES DO KORESPONDENCJI

prof. zw. dr hab. n. med. Krystyna Czechowicz-Janicka

Instytut Oka,

02-653 Warszawa, al. Niepodległości 18

e-mail: k.czechowicz-janicka@instytutoka.pl

## Piśmiennictwo

1. Meyers KJ, Liu Z, Millen AE, et al. Joint associations of diet, lifestyle, and genes with age-related macular degeneration. *Ophthalmology* 2015; 122: 2286-2294.
2. Ferris FL, Davis MD, Clemons TE, et al. A simplified severity scale for age-related macular degeneration: AREDS Report No 18. *Arch. Ophthalmol* 2005; 123: 1570-1574.
3. Gass JD. Photocoagulation of macular lesions. *Trans Am Acad Ophthalmol Otolaryngol* 1971; 75: 580-608.
4. Chidlow G, Shibebe O, Plunkett M, et al. Glial cell and inflammatory responses to retinal laser treatment: comparison of a conventional photocoagulator and a novel, 3-nanosecond pulse laser. *Invest Ophthalmol Vis Sci* 2013; 28: 2319-2332.
5. Virgili G, Michelessi M, Parodi MB, et al. Laser treatment of drusen to prevent progression to advanced age-related macular degeneration. *Cochrane Database Syst Rev* 2015; 10: CD006537 [doi: 10.1002/14651858.CD006537.pub3].
6. Chehade L, Chidlow G, Wood J, et al. Review of short-pulse duration retinal lasers. *Clin Exp Ophthalmol* 2016; 44: 714-721.
7. Jobling AL, Guymer RH, Vessey KA, et al. Nanosecond laser therapy reverses pathologic and molecular changes in age-related macular degeneration without retinal damage. *FASEB J* 2015; 29: 696-710.
8. Guymer RH, Brassington KH, Dimitrov P, et al. Nanosecond-laser application in intermediate AMD: 12-month results of fundus appearance and macular function. *Clin Exp Ophthalmol* 2014; 42: 466-479.
9. Ahir A, Guo L, Hussain AA, et al. Expression of metalloproteinases from human retinal pigment epithelial cells and their effects on the hydraulic conductivity of Bruch's membrane. *Invest Ophthalmol Vis Sci* 2002; 43: 458-465.
10. Luu CD, Dimitrov PN, Robman L, et al. Role of flicker perimetry in predicting onset of late-stage age-related macular degeneration. *Arch Ophthalmol* 2012; 130: 690-699.
11. Ferris FL 3<sup>rd</sup>, Wilkinson CP, Bird A, et al. Clinical classification of age-related macular degeneration. *Ophthalmology* 2013; 120: 844-851.
12. Bąk I, Markowicz I, Mojsiewicz M, et al. Statystyka opisowa. Przykłady i zadania. Wydawnictwo CeDeWu, Warszawa 2015; 31-70 i 185-194.