DOI: 10.24292/01.OT.291217.05

Refrakcyjna wymiana soczewki z wszczepieniem soczewki trójogniskowej Alcon AcrySof® IQ PanOptix® – kontrowersja czy standard

Refractive lens exchange with a trifocal lens Alcon AcrySof® IQ PanOptix® – a controversy or a standard

Weronika Wieczorek-Wojtaszek[1], Wojciech Adamski[1,2], Andrzej Dmitriew[1,2], Jarosław Kocięcki[1]

[1] Katedra i Klinika Okulistyki, Uniwersytet Medyczny w Poznaniu
Kierownik Katedry i Kliniki Okulistyki: prof. dr hab. n. med. Jarosław Kocięcki
[2] Szpital św. Wojciecha w Poznaniu

NAJWAŻNIEJSZE
Pomimo kontrowersji refrakcyjna wymiana soczewki jest bezpieczną metodą korygowania wad refrakcji i starczowzroczności.

HIGHLIGHTS
Despite the controversy, refractive lens exchange is a safe method of correcting refractive errors and presbyopia.

STRESZCZENIE

Refrakcyjna wymiana soczewki to wciąż stosunkowo nowa i nadal nieco kontrowersyjna metoda korekcji wad refrakcji. Polega ona na przeprowadzeniu operacji usunięcia soczewki własnej pacjenta techniką fakoemulsyfikacji przy nieistniejących lub nieistotnych dla widzenia zmętnieniach w soczewce, a następnie wszczepieniu sztucznej soczewki wewnątrzgałkowej. Wraz z udoskonaleniem technik operacyjnych i coraz większą dostępnością soczewek wewnątrzgałkowych wieloogniskowych, pozwalających na szerokie spektrum odległości ostrego widzenia, technika ta staje się atrakcyjną alternatywą dla laserowej korekcji wady refrakcji, zwłaszcza w populacji narażonej na starczowzroczność.

Do badania zakwalifikowano 7 pacjentów (11 oczu) operowanych wyłącznie ze względu na wadę refrakcji i/lub starczowzroczność, z wszczepioną soczewką Alcon AcrySof® IQ PanOptix®. Oceniano wadę refrakcji, zarówno skorygowaną, jak i nieskorygowaną ostrość wzroku do dali i bliży oraz poprawę jakości życia i zadowolenie pacjentów po zabiegu.

Refrakcyjna wymiana soczewki stanowi skuteczną alternatywę dla laserowej korekcji wzroku, przy czym jest pozbawiona takich ograniczeń zastosowania lasera, jak: wysoka krótkowzroczność, nadwzroczność, grubość rogówki czy zespół suchego oka.

Słowa kluczowe: refrakcyjna wymiana soczewki, wieloogniskowa soczewka wewnątrzgałkowa, chirurgia refrakcyjna, starczowzroczność

© Medical Education. For private and non-commercial use only. Downloaded from https://www.journalsmededu.pl/index.php/ophthatherapy/index: 09.08.2025; 11:10,55

ABSTRACT

Refractive lens exchange is still relatively new and slightly controversial method of correcting the refractive errors. The surgery consists of extracting the patient's own lens using phacoemulsification technique in non-existent or irrelevant for sight opacifications in lens and implant of artificial intraocular lens. With modern surgery technique improvements and higher multifocal intraocular lens availability allowing the wide spectrum of acute vision, this technique becomes an attractive alternative to laser vision correction, especially in societies with higher presbyopia rates.

The study included 7 patients (11 eyes) operated solely for refractive errors and/or presbyopia with Alcon AcrySof® IQ PanOptix® implant. In examination we evaluated refractive errors, both corrected and uncorrected visual acuity for distance and near, and improved quality of life and patient satisfaction after surgery.

Refractive lens exchange is an effective alternative to laser eye surgery, at the same time being free from laser limitations such as high myopia or hyperopia, cornea thickness or dry eye syndrome.

Key words: refractive lens exchange, multifocal intraocular lens, refractive surgery, presbyopia

For non-commercial use only

WSTĘP

Operacja zaćmy jest obecnie najczęściej wykonywanym na świecie zabiegiem okulistycznym. Najwcześniej zaćmę operowano, aby usunąć zmętniałą soczewkę z osi optycznej. Następnie opracowano techniki wszczepiania sztucznej soczewki w miejsce usuniętej, naturalnej. Wiązało się to z koniecznością poprawnego doboru mocy implantowanej soczewki, aby uzyskać zadowalającą refrakcję pooperacyjną. Obecnie – wraz z udoskonaleniem technik operacyjnych i obliczania mocy soczewek wewnątrzgałkowych, a także ze wzrostem oczekiwań pacjentów – dąży się do uzyskania możliwie jak najlepszej refrakcji pooperacyjnej. Refrakcyjna wymiana soczewki (RLE, *refractive lens exchange*; CLE, *clear lens extraction*) jest stosunkowo młodą metodą chirurgii refrakcyjnej. Choć myśl wymiany soczewki sięga XVIII w., jej intensywny rozwój nastąpił w wieku XX, kiedy to w 1949 r. Harold Ridley po raz pierwszy wszczepił tylno-komorową soczewkę wewnątrzgałkową [1, 2]. Obecnie, począwszy od 2002–2003 r., RLE z wszczepieniem wieloogniskowej soczewki wewnątrzgałkowej cieszy się coraz większą popularnością [3, 4]. Refrakcyjna wymiana soczewki różni się od standardowego zabiegu zaćmy głównie tym, że wykonywana jest u pacjentów z przezierną soczewką bądź jej nieistotnym zmętnieniem oraz często z niestandardową długością gałki ocznej, co wiąże się z wysoką wadą refrakcji. Wskazaniem do RLE z wszczepieniem soczewki wieloogniskowej jest również korekcja starczowzroczności u pacjentów w podeszłym wieku, którzy chcą się uniezależnić od korekcji okularowej [1].

Skuteczną i bezpieczną korekcję wady wzroku przez wymianę soczewki umożliwia precyzyjna chirurgia zaćmy: mikrocięcie rogówki 2,2 mm lub mniej, praktycznie nieistotne dla astygmatyzmu indukowanego chirurgicznie (SIA, *surgically induced astigmatism*) oraz zastosowanie rąbkowych cięć relaksacyjnych celem minimalizacji astygmatyzmu rogówkowego. Uzyskanie żądanego efektu pooperacyjnego jest możliwe dzięki wprowadzeniu soczewek wieloogniskowych, optymalizacji stałych soczewek i dokładnych formuł do obliczenia mocy soczewki. Najczęściej wykorzystywane w tym celu są takie formuły, jak: Haigis [5], Holladay II [6] i Barrett [7].

RLE jest skuteczną alternatywą dla laserowej korekcji wad wzroku, zwłaszcza u pacjentów narażonych na starczowzroczność. Zastosowanie metody LASIK (*Laser-Assisted in situ Keratomileusis*) w korekcji starczowzroczności polega głównie na wytworzeniu monowizji, gdzie oko dominujące jest korygowane na widzenie w dal, natomiast oko towarzyszące, niedominujące – na widzenie z bliskich odległości. Niestety, z uwagi na anizometropię metoda ta nie zawsze jest dobrze tolerowana. Pacjenci z monowizją mają gorsze widzenia zmierzchowe, zmniejszoną wrażliwość na kontrast i brak widzenia przestrzennego [8]. Ponadto osoby w podeszłym wieku po zabiegu laserowej korekcji wzroku częściej są narażone na pooperacyjny zespół suchego oka [9]. Obecnie najnowszą, jednak jeszcze nieupowszechnioną metodą leczenia starczowzroczności jest PresbyLASIK (Multifocal LASIK). To zaawansowany typ laserowej korekcji wzroku polegający na wytworzeniu poprzez ablację różnych stref optycznych rogówki, pozwalających na do-

© Medical Education. For private and non-commercial use only. Downloaded from https://www.journalsmededu.pl/index.php/ophthatherapy/index: 09.08.2025; 11:10,55

bre widzenie z różnej odległości. PresbyMax dodatkowo uwzględnia geometrię rogówki i analizę czoła fali przy określaniu ablacji, co minimalizuje wpływ szerokości źrenicy na jakość widzenia [9–11].

Należy pamiętać, że zastosowanie laserowej korekcji wzroku ma swoje ograniczenia w postaci możliwości zakresu korygowanych wad refrakcji: krótkowzroczności do -13 D, nadwzroczności do +6 D i astygmatyzmu do +6 D, tymczasem w przypadku RLE praktycznie nie ma takich ograniczeń.

Trójogniskowa soczewka Alcon AcrySof® IQ PanOptix® po raz pierwszy została wszczepiona w 2015 r. przez prof. Thomasa Kohnena z Kliniki Okulistyki Uniwersytetu Goethego we Frankfurcie [12]. Soczewka AcrySof® IQ PanOptix® jest nowszym implantem firmy Alcon, dostępnym na rynku europejskim od jesieni 2015 r., i stanowi ewolucję wcześniejszych soczewek multifokalnych – AcrySof® IQ ReSTOR +2,5 D i AcrySof® IQ ReSTOR +3,0 D. AcrySof® IQ PanOptix® to nieapodyzowana, asferyczna, hydrofobowa, trójogniskowa soczewka z 6-milimetrową strefą optyczną składającą się z 4,5-milimetrowego obszaru dyfrakcyjnego, z 15 strefami dyfrakcyjnymi w środku i zewnętrznym pierścieniem refrakcyjnym (ryc. 1) [12]. Asferyczność zapewnia redukcję aberracji sferycznych, a brak apodyzacji praktycznie uniezależnia soczewkę od szerokości źrenicy i jej wpływu na jakość widzenia. W soczewce tej wykorzystano innowacyjną technologię ENLIGHTEN (*ENhanced LIGHT ENergy*), która umożliwia dobre widzenie zarówno do bliży – w odległości 40 cm, do dali, jak i odległości pośredniej – 60 cm. Światło dystrybuowane jest w 50% do odległości dalekiej oraz po 25% do odległości bliskiej i pośredniej. Zarówno konstrukcja soczewki, jak i zastosowane w niej technologie mają na celu minimalizację dysfotopsji takich jak *halo* czy *glare*, zwłaszcza przy szerokich źrenicach w słabym oświetleniu [12–15].

Według wyników badań przeprowadzonych w Stanach Zjednoczonych i Kanadzie optymalna odległość, jaką należy zachować przy wykonywaniu wielu prac, głównie przy komputerze, to 63 cm [16, 17]. Soczewka AcrySof® IQ PanOptix® jako jedyna ma pośredni punkt ogniskowania w odległości 60 cm, a nie 80 cm jak w przypadku pozostałych soczewek wieloogniskowych [12]. Zapewnia to pacjentom lepsze widzenie i większy komfort pracy.

CEL

Ocena skuteczności leczenia i zadowolenia pacjentów po operacji refrakcyjnej wymiany soczewki metodą fakoemulsyfikacji z wszczepieniem soczewki trójogniskowej AcrySof® IQ PanOptix®.

MATERIAŁ I METODY

Do badania zakwalifikowano pacjentów operowanych z powodu istotnej wady refrakcji i/lub starczowzroczności przy nieistniejących lub nieistotnych zmętnieniach w obrębie soczewki. Zabiegi refrakcyjnej wymiany soczewki metodą fakoemulsyfikacji z wszczepieniem trójogniskowej soczewki Alcon AcrySof® IQ PanOptix® zostały przeprowadzone przez jednego operatora, współautora pracy, w Szpitalu św. Wojciecha w Poznaniu. Moc soczewki wewnątrzgałkowej obliczono za pomocą biometru optycznego Zeiss IOL Master 500® z zastosowaniem formuły Haigis, Holladay-1 lub Hoffer-Q. Fakoemulsyfikację wykonano w sposób typowy, przez cięcie 2,2 mm w przeziernej rogówce, przy użyciu aparatów Infiniti i Centurion. Operowane oczy badano

RYCINA 1

Soczewka AcrySof® IQ PanOptix® śródoperacyjnie (fot. Andrzej Dmitriew).

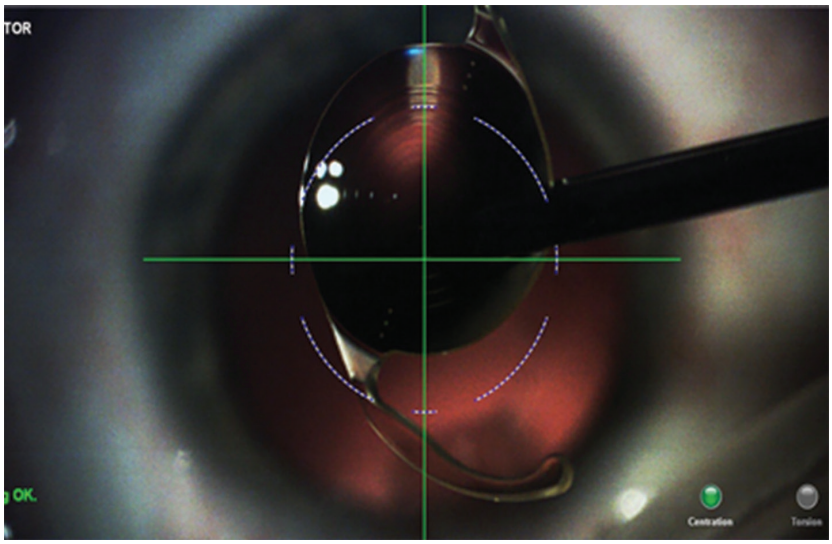

© Medical Education. For private and non-commercial use only. Downloaded from
https://www.journalsmededu.pl/index.php/ophthatherapy/index: 09.08.2025; 11:10,55

przed zabiegiem, w pierwszej i siódmej dobie oraz minimum 5 tygodni po zabiegu. Średni czas obserwacji wynosił 33,4 tygodnia. Oceniano wadę refrakcji: sferę, cylinder, ekwiwalent sferyczny (SE, *spherical equivalent*), zarówno skorygowaną, jak i nieskorygowaną ostrość wzroku do bliży i dali oraz zadowolenie i jakość życia pacjentów po zabiegu RLE na podstawie polskiej wersji kwestionariusza *Visual Function Questionnaire* (VFQ-25) [18]. Kwestionariusz VFQ-25 pozwala ocenić jakość życia u osób z zaburzeniami widzenia. Składa się on z 25 pytań dotyczących ogólnego stanu zdrowia i wzroku, problemów z wykonywaniem codziennych czynności, funkcjonowania w społeczeństwie i samopoczucia.

WYNIKI

Do badania włączono 11 oczu (6 oczu prawych, 5 oczu lewych) u 7 pacjentów, w tym 4 mężczyzn (57,1%) i 3 (42,9%) kobiet w średnim wieku 62,3 roku (od 47 do 72 lat) ze średnią ostrością wzroku 0,88 (0,7–1,0). Przedoperacyjnie zakwalifikowani pacjenci mieli wadę refrakcji od +0,50 Dsph do +8,75 Dsph (średnio +4,11 Dsph), od -0,25 Dcyl. do -1,50 Dcyl. (średnio -0,68 Dcyl.), ekwiwalent sferyczny u tych pacjentów mieścił się w zakresie od +0,13 do +8,50 (średnio +3,77).

Po zabiegu RLE z wszczepieniem soczewki trójogniskowej Alcon AcrySof® IQ PanOptix® ostrość wzroku do dali bez korekcji Vis = 1,0 uzyskało 8 oczu, czyli 72,7% operowanych, Vis = 1,0 z korekcją -0,25/-0,25 ax 104 uzyskało 1 oko (9,1%) i Vis = 0,9 z korekcją – 2 oczu (18,2%) u 1 pacjenta (oko prawe z korekcją +1,0/-1,25 ax 127, oko lewe z korekcją +0,25/-1,0 ax 43). Minimum 5 tygodni po zabiegu wada refrakcji operowanych oczu mieściła się w granicach od -0,50 Dsph do +1,25 Dsph (średnio +0,14 Dsph), od 0,00 do -1,50 Dcyl. (średnio -0,52 Dcyl.), a ekwiwalent sferyczny wynosił od -0,63 do +0,63 (średnio -0,13). W przypadku wszystkich 11 oczu (100%) uzyskano ostrość wzroku do bliży [Sn] = 0,5/30 s.c. Wyniki przedstawiono w tabeli 1 i na rycinach 2 i 3.

RYCINA 2

Ostrość wzroku z korekcją przed zabiegiem i ostrość wzroku bez korekcji po wszczepieniu soczewki PanOptix®.

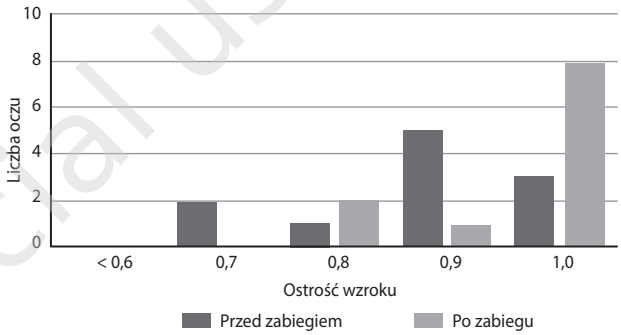

RYCINA 3

Ekwiwalent sferyczny przed zabiegiem i po zabiegu.

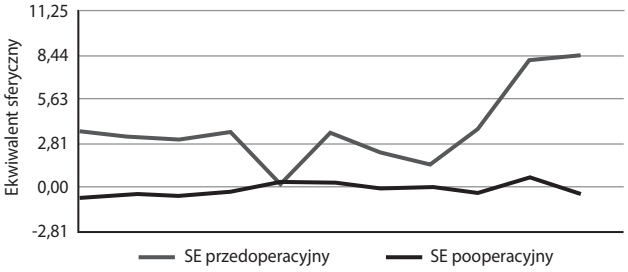

TABELA 1

Charakterystyka oczu zakwalifikowanych do zabiegu.

n = 11 oczu				
Dane przedoperacyjne				
	Średnia	**Maks.**	**Min.**	**Odchylenie standardowe**
Ostrość wzroku z korekcją	**0,88**	1,0	0,7	0,11
Dioptrie sferyczne	**+4,11**	+8,75	+0,50	2,58
Dioptrie cylindryczne	**-0,68**	-1,50	-0,25	0,46
Ekwiwalent sferyczny	**+3,77**	+8,50	+0,13	2,54
Dane pooperacyjne				
Ostrość wzroku bez korekcji	**0,95**	1,0	0,8	0,08
Ostrość wzroku z korekcją	**0,98**	1,0	0,9	0,04
Dioptrie sferyczne	**+0,14**	+1,12	-0,50	0,50
Dioptrie cylindryczne	**-0,52**	-1,50	0,00	0,42
Ekwiwalent sferyczny	**-0,13**	+0,63	-0,63	0,43

© Medical Education. For private and non-commercial use only. Downloaded from
https://www.journalsmededu.pl/index.php/ophthatherapy/index: 09.08.2025; 11:10,55

Nie odnotowano żadnych powikłań śródoperacyjnych. Pooperacyjnie 1 pacjent podawał łzawienie, jednak nie do końca wiadomo, czy należy je utożsamiać z powikłaniem po zabiegu, ponieważ mężczyzna, jako pracownik branży budowlanej, spędzał większość czasu w środowisku o dużym zapyleniu, gdzie łzawienie głównie występowało. U 1 pacjenta uzyskano pooperacyjnie Vis = 0,9 z korekcją. Pacjent ten miał wysoką nadwzroczność (przedoperacyjnie SE oka prawego: +8,25, SE oka lewego +8,50); przed zabiegiem, pomimo zastosowania najlepszej korekcji i braku zmętnień w soczewce, ostrość wzroku do dali oka prawego wynosiła u niego Vis = 0,7, a oka lewego – Vis = 0,9. Istnieje zatem duże prawdopodobieństwo, że już przed operacją występowała u niego amblyopia. U pozostałych pacjentów nie obserwowano żadnych powikłań, nie zgłaszali też żadnych dolegliwości. Żaden z pacjentów nie skarżył się na występowanie efektu *halo*, olśnienia, *glare* czy zmniejszonej wrażliwości na kontrast, zwłaszcza w warunkach mezotopowych. Przed zabiegiem należy jednak dokładnie poinformować pacjentów o możliwości wystąpienia dysfotopsji po wszczepieniu soczewki wieloogniskowej [19].

Tylko w 1 oku wykonano zabieg YAG-kapsulotomii. Dzięki budowie z akrylu hydrofobowego i ostro zakończonej tylnej krawędzi soczewki, co zapobiega migracji komórek nabłonkowych, po wszczepieniu implantu Alcon AcrySof® IQ PanOptix® rzadziej dochodzi do zmętnienia torebki tylnej soczewki (PCO, *posterior capsule opacification*) [20, 21].

Wyniki kwestionariusza VFQ-25, na podstawie którego uzyskano informacje na temat jakości życia od badanych pacjentów, potwierdzają przedoperacyjne ograniczenia spowodowane stanem wzroku związane z wykonywaniem codziennych czynności czy funkcjonowaniem w społeczeństwie. Zabieg RLE z wszczepieniem trójogniskowej soczewki PanOptix® poprawił jakość i zwiększył komfort życia pacjentów, zwłaszcza dzięki uzyskaniu zadowalającej ostrości wzroku do dali, bliży i odległości pośredniej, niezależnie od oświetlenia bez korekcji okularowej. Wszyscy pacjenci zadeklarowali, że poddaliby się ponownie takiemu zabiegowi oraz poleciliby go rodzinie i przyjaciołom. Na rycinie 4 porównano przedoperacyjne i pooperacyjne komfort i jakość życia w ocenie pacjentów.

RYCINA 4

Przedoperacyjne i pooperacyjne jakość i komfort życia w subiektywnej ocenie pacjentów.

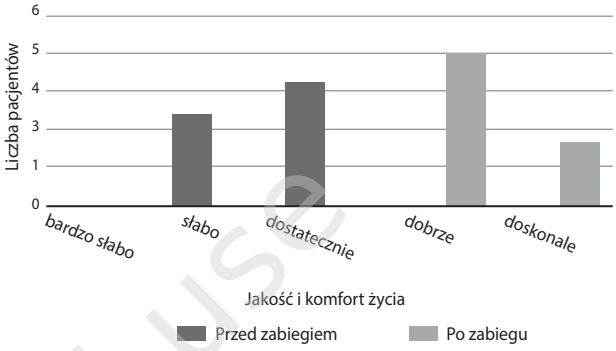

DYSKUSJA

W literaturze nie ma wielu doniesień traktujących o nowej soczewce Alcon w kontekście refrakcyjnej wymiany soczewki. Istniejące publikacje skupiają się na wszczepach u pacjentów kwalifikowanych z powodu zaćmy. Gundersen i Potvin, porównując efekty implantacji soczewki PanOptix® oraz FineVision u 60 pacjentów, uzyskali wyniki porównywalne zarówno między obiema soczewkami, jak i wynikami niniejszej pracy. Wskazują one, że obie soczewki zapewniają dobrą ostrość wzroku zarówno do bliży, do odległości pośredniej, jak i do dali. Jednakże kilka pomiarów wykazało, że soczewka PanOptix® umożliwia lepsze widzenie do odległości pośredniej z odległości 60 cm niż soczewka FineVision. Autorzy podają także wysoki odsetek zadowolonych pacjentów [22].

Lawless i wsp. po wszczepieniu soczewki PanOptix® w 66 oczach uzyskali średnią refrakcję pooperacyjną na poziomie -0,08 D. Spośród badanych pacjentów 5 zgłaszało we wczesnym okresie pooperacyjnym efekt *halo*, który u wszystkich ustąpił w okresie od 4 tygodni do 3 miesięcy [23].

García-Pérez i wsp. przeanalizowali dużą grupę (58 pacjentów; 116 oczu) z wszczepioną soczewką PanOptix. Autorzy podają wysoki stopień zadowolenia pacjentów, z wyjątkiem 3 osób, które wymagały dodatkowej korekcji okularowej do określonych czynności [24].

Monaco i wsp., porównując jakość widzenia (QoV, *quality of vision*) w 3 grupach pacjentów – z zastosowaniem soczewki PanOptix® i Symphony oraz jednoogniskowej Alcon AcrySof® SN60WF – uzyskali bardzo dobre i porównywalne wyniki pod względem ostrości wzroku do dali we wszystkich 3 grupach. W przypadku ostrości wzroku na odległość pośrednią soczewki wieloogniskowe dawały lepsze rezultaty niż jednoogniskowa, przy czym soczewka trójogniskowa PanOptix® wyróżniała się na tle Symphony. Podobne wyniki uzyskano w przypadku odległości do bliży. Omawiając soczewki wieloogniskowe, nie można pominąć efektów typu dysfotopsji (*glare, halo*, przymglone widzenie, dwojenie, zniekształcenie obrazu) doświadczanych przez pacjentów. Autorzy cytowanej pracy nie uzyskali różnic w objawach typu dysfotopsji pomiędzy grupami używającymi soczewek wieloogniskowych. Stwierdzono natomiast istotne różnice w występowaniu tego typu objawów w grupie stosującej soczewkę jednoogniskową na korzyść tego typu soczewek, co wskazuje na istotną rolę przedoperacyjnego informowania pacjenta na temat możliwych niepożądanych wrażeń wzrokowych [25].

© Medical Education. For private and non-commercial use only. Downloaded from
https://www.journalsmededu.pl/index.php/ophthatherapy/index: 09.08.2025; 11:10,55

WNIOSKI

Innowacyjna konstrukcja soczewki Alcon AcrySof® IQ PanOptix®, łatwość implantacji oraz precyzyjne formuły pozwalające obliczyć moc soczewki wewnątrzgałkowej czynią zabieg refrakcyjnej wymiany soczewki bezpiecznym i przewidywalnym co do efektów refrakcyjnych.

Niniejsza praca i ponad 8-miesięczna obserwacja wskazują na dobrą tolerancję soczewki trójogniskowej AcrySof® IQ PanOptix® oraz uzyskiwaną dzięki niej dobrą ostrość wzroku, zarówno do bliży, dali, jak i odległości pośrednich bez korekcji okularowej. Zachęca to do zabiegu RLE jako alternatywy dla laserowej korekcji wad wzroku i częstszego stosowania soczewki PanOptix®, zwłaszcza u pacjentów narażonych na starczowzroczność.

ADRES DO KORESPONDENCJI
lek. Weronika Wieczorek-Wojtaszek
Katedra i Klinika Okulistyki, Uniwersytet Medyczny w Poznaniu
61-848 Poznań, ul. Długa 1/2
e-mail: veronika.wieczorek@gmail.com

Piśmiennictwo

1. Alió JL, Grzybowski A, Romaniuk D. Refractive lens exchange in modern practice: when and when not to do it? Eye and Vision 2014; 1: 10.
2. Apple DJ, Sims J. Harold Ridley and the invention of the intraocular lens. Surv Ophthalmol 1996; 40(4): 279-292.
3. Hoffman RS, Fine IH, Packer M. Refractive lens exchange with a multifocal intraocular lens. Curr Opin Ophthalmol 2003; 14(1): 24-30.
4. Dick HB, Gross S, Tehrani M, et al. Refractive lens exchange with an array multifocal intraocular lens. J Refract Surg 2002; 18(5): 509-518.
5. Haigis W. Challenges and approaches in modern biometry and IOL calculation. Saudi J Ophthalmol 2012; 26(1): 7-12.
6. Holladay JT, Prager TC, Chandler TY, et al. A three-part system for refining intraocular lens power calculations. J Cataract Refract Surg 1988; 14: 17-24.
7. Barrett GD. An improved universal theoretical formula for intraocular lens power prediction. J Cataract Refract Surg 1993; 19(6): 713-720.
8. Grabska-Liberek I, Derlacka D, Skowyra A. Nowoczesne metody leczenia zaćmy. Borgis – Postępy Nauk Medycznych 2013; 12: 880-883.
9. Levinson BA, Rapuano CJ, Cohen EJ, et al. Referrals to the Wills Eye Institute Cornea Service after laser in situ keratomileusis: reasons for patient dissatisfaction. J Cataract Refract Surg 2008; 34: 32-39.
10. Pinero D, Alio JL. PesbyMax: Presbyopia correction by multifocal LASIK. Cat Ref Surg Today 2009; 1: 38-39.
11. Vargas-Fragoso V, Alió JL. Corneal compensation of presbyopia: PresbyLASIK: an updated review. Eye and Vision 2017, 4: 11.
12. Kohnen T. First implantation of a diffractive quadrafocal (trifocal) intraocular lens. J Cataract Refract Surg 2015; 41: 2330-2332.
13. Marek J, Ogar A. Trójogniskowa soczewka wewnątrzgałkowa PanOptix®. Pierwszy rok doświadczeń. OphthaTherapy 2016; 4(12): 287-292.
14. PanOptix™ Diffractive Optical Design. Alcon internal technical report: TDOC-0018723. Effective date: 19 Dec 2014.
15. Bronicki D, Miller M, Dyda W, et al. Pseudosoczewkowość po operacji zaćmy nie musi ograniczać. Soczewka trójogniskowa jako rozwiązanie problemu starczowzroczności. OphthaTherapy 2015; 4(8): 286-291.
16. Average of American OSHA, Canadian OSHA and American Optometric Association Recommendations for Computer Monitor Distances.
17. Charness N, Dijkstra K, Jastrzembski T, et al. Monitor Viewing Distance for Younger and Older Workers. Human Factors and Ergonomics Society Annual Meeting Proceedings 2008; 52(19): 1614-1617.
18. National Eye Institute Visual Functioning Questionnaire – 25 (VFQ-25) version 2000 [online: https://nei.nih.gov/sites/default/files/nei-pdfs/vfq_sa.pdf].
19. Farbowitz MA, Zabriskie NA, Crandall AS, et al. Visual complaints associated with the AcrySof acrylic intraocular lens. J Cataract Refract Surg 2000; 26(9): 1339-1345.
20. Vasavada AR, Raj SM, Shah A, et al. Comparison of posterior capsule opacification with hydrophobic acrylic and hydrophilic acrylic intraocular lenses. Cataract Refract Surg 2011; 37(6): 1050-1059.
21. Nishi O, Nishi K, Sakanishi K. Inhibition of migrating lens epithelial cells at the capsular bend created by the rectangular optic edge of a posterior chamber intraocular lens. Ophthalmic Surg Lasers 1998; 29(7): 587-594.
22. Gundersen KG, Potvin R. Trifocal intraocular lenses: a comparison of the visual performance and quality of vision provided by two different lens designs. Clin Ophthalmol 2017; 11: 1081-1087.
23. Lawless M, Hodge C, Reich J, et al. Visual and refractive outcomes following implantation of a new trifocal intraocular lens. Eye Vis 2017; 4: 10.
24. García-Pérez JL, Gros-Otero J, Sánchez-Ramos C, et al. Short term visual outcomes of a new trifocal intraocular lens. BMC Ophthalmol 2017; 17: 72.
25. Monaco G, Gari M, Di Censo F, et al. Visual performance after bilateral implantation of 2 new presbyopia-correcting intraocular lenses: Trifocal versus extended range of vision. J Cataract Refract Surg 2017; 43: 737-747.

© Medical Education. For private and non-commercial use only. Downloaded from https://www.journalsmededu.pl/index.php/ophthatherapy/index: 09.08.2025; 11:10,55