System implantacji typu *pre-loaded* – właściwości nowego systemu UltraSert

Pre-loaded IOL delivery system – features of the new UltraSert system

Radosław Różycki, Marek Rękas

Klinika Okulistyki, Wojskowy Instytut Medyczny w Warszawie
Kierownik Kliniki: prof. dr hab. n. med. Marek Rękas

STRESZCZENIE

Cel: Przedstawienie pierwszych doświadczeń z implantacją soczewek wewnątrzgałkowych z w pełni zintegrowanego systemu UltraSert firmy Alcon.
Materiał i metody: 20 badanych z zaćmą niepowikłaną przydzielono do 2 grup. U wszystkich przeprowadzono rutynową fakoemulsyfikację z wszczepieniem soczewki tylnokomorowej AcrySof SN60WF o mocy 20–24 D za pomocą systemu UltraSert lub systemu do implantacji Monarch III i indżektora Royal. Dobór sposobu był losowy. Oceniano efektywność, bezpieczeństwo, funkcjonalność i korzyści zastosowanego rozwiązania. Badania kontrolne przeprowadzono w 1. i 7. dobie po zabiegu.
Wyniki: Wszystkie zabiegi przebiegły bez powikłań. Użycie UltraSert wiązało się z mniejszą liczbą manewrów przy centrowaniu, a czas implantacji był krótszy średnio o 10 s. Nie zaobserwowano uszkodzeń sztucznej soczewki.
Wnioski: Przygotowanie zestawu UltraSert do użycia jest proste i intuicyjne. Krzywa uczenia się całej procedury jest krótka, a błędy zdarzają się rzadko. Zintegrowane systemy implantacji zwiększają bezpieczeństwo operacji zaćmy.

Słowa kluczowe: operacja zaćmy, systemy do implantacji soczewek wewnątrzgałkowych, działania niepożądane po operacji zaćmy

NAJWAŻNIEJSZE

Zastosowanie zintegrowanych systemów do implantacji sztucznych soczewek wewnątrzgałkowych wpływa na zwiększenie bezpieczeństwa operacji zaćmy i stanowi dobre rozwiązanie na przyszłość.

HIGHLIGHTS

Due to significant benefits for the patient which stem from increased safety of the procedure, the use of the Pre-loaded Delivery System seems to be a very good solution for the future.

ABSTRACT

Objective: To present first experiences with implantation of intraocular lenses (IOL) with the use of Alcon UltraSert Pre-loaded Delivery System.
Materials and methods: The study included a total of 20 patients suffering from uncomplicated cataract. The were divided into 2 groups. All the patients underwent routine phacoemulsification with implantation of IOL using UltraSert System or Monarch III Cartridge and Royal injector. The patients were implanted Acrysoft IOL SN60WF (20–24 D). The selection of the method was randomized. Efficacy, safety and benefits of the selected methods were then assessed. Control studies were conducted on the 1st and 7th day after the procedure.
Results: All the procedures ran without any complications. The use of UltraSert Pre-loaded Delivery System involved fewer manipulations to deliver the IOL correctly and was shortened on average by 10. No damage to the IOL was observed.
Conclusions: The use of the Pre-loaded Delivery System is simple and intuitive. The learning curve for the procedure is short, mistakes are infrequent. The use of the Pre-loaded Delivery System seems to be a very good solution for the future.

Key words: cataract surgery, pre-loaded IOL delivery system, complications

Copyright © Medical Education

© Medical Education. For private and non-commercial use only. Downloaded from https://www.journalsmededu.pl/index.php/ophthatherapy/index: 09.08.2025; 14:52,56

WSTĘP

Zaćma stanowi najczęstszą przyczynę odwracalnej ślepoty w skali globalnej [1]. Obecnie jedyną metodą jej leczenia jest operacyjne usunięcie zmętniałej soczewki i zastąpienie jej sztuczną. Od 1949 r., kiedy to Harold Ridley wszczepił sztuczną soczewkę, trwają prace nad udoskonalaniem soczewek i systemów do ich implantacji. W ostatnich latach operacjom zaćmy poddawani są coraz młodsi pacjenci, którzy chcą uniknąć działań niepożądanych i oczekują jak najszybszego powrotu do codziennych zajęć. Ku zadowoleniu lekarzy i pacjentów technologie związane z rozwojem sztucznych soczewek wewnątrzgałkowych rozwijają się zaskakująco szybko. Zastosowanie materiałów, które pozwoliły na produkcję soczewek zwijalnych, umożliwiło implantację ich do oka przez cięcie w przezroczystej rogówce mniejsze niż 2,8 mm. Dzięki temu nie ma konieczności zakładania szwów oraz zmniejsza się ryzyko powikłań pooperacyjnych [2]. Najnowsze rozwiązania wpływają na poprawę ostrości wzroku bez konieczności stosowania okularów i umożliwiają dopasowanie sztucznej soczewki do indywidualnych potrzeb pacjenta. Jednakże, zgodnie z danymi europejskiego rejestru analizującego wyniki operacji zaćmy (EUREQUO), w 95% przypadków nadal wszczepia się soczewki jednoogniskowe [3, 4].

Jakość sztucznych soczewek zależy od projektu, parametrów części optycznej i haptyków materiału oraz wykonania soczewki przez producenta [5–7]. Część optyczna z hydrofobowego akrylu wykonana została w 80,8% wszczepianych implantów, z hydrofilowego akrylu – 14%, z silikonu – 3,5%, z innych materiałów zaś – 1,7% [3].

Powyższe rozważania pozwalają określić cechy idealnej sztucznej soczewki i zestawu do implantacji (tab. 1).

Celem naszej pracy jest przedstawienie pierwszych doświadczeń związanych z implantacją soczewek wewnątrzgałkowych pochodzących z w pełni zintegrowanego systemu UltraSert firmy Alcon.

MATERIAŁ I METODY

W badaniu wykorzystano system UltraSert przeznaczony do jednorazowego użytku i zapakowany fabrycznie. Zestaw zawiera soczewkę AcrySof typu SN60WF, umieszczoną w sterylnym aplikatorze, który służy do wprowadzenia sztucznej soczewki do operowanego oka. Do badania zostało zakwalifikowanych 20 osób z zaćmą niepowikłaną. U wszystkich pacjentów przeprowadzono rutynową fakoemulsyfikację z wszczepieniem soczewki tylnokomorowej z systemu UltraSert według zalecanego schematu działania lub za pomocą kartridża Monarch III i indżektora Royal. Wszyscy badani mieli wszczepioną soczewkę AcrySof SN60WF w przedziale mocy 20–24 D. Dobór sposobu implantacji był losowy. Operacje wykonano w Klinice Okulistyki Wojskowego Instytutu Medycznego. Oceniono bezpieczeństwo i korzyści wynikające z zastosowanego rozwiązania. Wszystkie soczewki wszczepiano przez otwarcie o średnicy 2,2 mm wykonane w przezroczystej rogówce w kwadrancie skroniowym, implant wprowadzono bezpośrednio do torebki soczewki. Dodatkowo ocenie poddano parametry, takie jak: czas potrzebny do przygotowania całego systemu, awaryjność i liczba dodatkowych manewrów. Obserwacje porównano z wynikami dotychczasowych metod implantacji soczewek za pomocą kartridża Monarch III i indżektora Royal firmy Alcon. Badania

TABELA 1

Cechy idealnej sztucznej soczewki i zestawu do implantacji.

Cechy idealnej soczewki	Cechy idealnego systemu do implantacji soczewek
• zapewnienie wysokiego poziomu skorygowanej ostrości wzroku • możliwość zainstalowania w systemach typu *pre-loaded*, co pozwala na szybki, niezawodny, powtarzalny i kontrolowany proces implantacji przez mikronacięcia • szybkie i całkowite odzyskiwanie właściwości mechanicznych i optycznych po wprowadzeniu do torebki soczewki • stabilna pozycja w torebce soczewki, bez negatywnego wpływu na tkankę • minimalny wpływ na powstawanie zmętnienia torby tylnej i zapalenia gałki ocznej • wieloletnia trwałość struktury materiału, brak zmian wpływających na przezierność soczewki	• system w pełni zintegrowany, czyli zawierający soczewkę i implantator w jednym zestawie • system jednorazowego użytku, a zatem niewymagający przed użyciem czyszczenia i sterylizacji • wprowadzenie soczewki przez mikronacięcie (zwykle od 2 mm do 2,8 mm) • pełna, płynna kontrola nad procesem implantacji • możliwość wszczepienia soczewki jedną ręką • centrowanie implantu bez dodatkowych narzędzi i manipulacji • zmniejszone ryzyko uszkodzenia soczewki w trakcie przechodzenia przez system • brak ryzyka zakażenia implantu

© Medical Education. For private and non-commercial use only. Downloaded from https://www.journalsmededu.pl/index.php/ophthatherapy/index: 09.08.2025; 14:52,56

kontrolne przeprowadzono w pierwszej i siódmej dobie po zabiegu chirurgicznym. Analizie poddano ustawienie implantu i wystąpienie działań niepożądanych.
Przed zabiegiem chirurg przeszedł krótkie szkolenie z procedury implantacji soczewki za pomocą próbnych zestawów UltraSert w celu wyeliminowania ryzyka działań niepożądanych w czasie operacji. Dzięki szkoleniu implantacja soczewki przebiegła bez powikłań. Cały proces przygotowania zestawu był prosty i intuicyjny. Po podaniu w zaznaczone miejsce substancji wiskoelastycznej do wnętrza aplikatora i usunięciu 2 blokad (w innym kolorze, co dodatkowo ułatwia właściwe postępowanie) mechanizm był gotowy do użytku.

WYNIKI

Wszystkie zabiegi przebiegły bez powikłań śród- i pooperacyjnych. Mimo że to nasze pierwsze doświadczenia z użyciem tego systemu, to w porównaniu z tradycyjnymi metodami implantacji średni czas wszczepiania soczewki uległ skróceniu o 10 s. W rzeczywistości soczewkę można implantować bezpośrednio do torebki, ale wymaga to większego doświadczenia. Specjalnie skonstruowana końcówka aplikatora dobrze wpasowuje się w ranę rogówki, co znacznie ułatwia aplikację soczewki i zapobiega wystąpieniu powikłań.
Wyniki przedstawiono w tabeli 2.

TABELA 2

Wyniki operacji z wykorzystaniem systemu UltraSert firmy Alcon.

Liczba pacjentów	Zastosowana metoda implantacji soczewki	Średni czas przygotowania zestawów od chwili ich otwarcia do implantacji soczewki	Średnia liczba dodatkowych manewrów	Awaryjność systemu
10	system UltraSert	35 s	8	brak
10	indżektor Royal	45 s	10	brak

DYSKUSJA

Jednym z najcięższych powikłań operacji zaćmy wciąż pozostaje zapalenie wewnątrzgałkowe. Spośród wielu czynników ryzyka zapalenia wnętrza gałki ocznej za kluczowe uważa się: proces implantacji sztucznej soczewki, czas trwania zabiegu oraz kształt i szczelność rany pooperacyjnej [8–12]. Udowodniono, że wprowadzenie systemów indżektorowych wpłynęło na dwukrotną redukcję ryzyka zakażenia [13]. Według danych z literatury dzięki zmniejszeniu wielkości nacięć rogówkowych i średnicy indżektorów, za pomocą których wprowadza się soczewki do gałki ocznej, ryzyko to zmalało kilkukrotnie [14]. Przypuszcza się, że dalsze ograniczenie kontaktu sztucznej soczewki z narzędziami mikrochirurgicznymi, powietrzem sali operacyjnej i innymi czynnikami zewnętrznymi również zmniejszy częstość występowania tego najgroźniejszego powikłania [15, 16].
W systemie UltraSert chirurg ani personel pomocniczy nie mają kontaktu z soczewką. Dowiedziono, że zastosowanie w chirurgii zaćmy jednorazowych narzędzi oraz systemów do implantacji znacznie zmniejsza ryzyko infekcji [17].
Konstrukcja końcówki implantatora wraz z ogranicznikiem głębokości pozwala na dokonanie wszczepienia przy cięciu 2,2 mm oraz minimalizuje ryzyko rozciągnięcia rany, a w rezultacie – wystąpienia astygmatyzmu pooperacyjnego i innych powikłań związanych z raną rogówki.
Ideą twórców zestawów zawierających soczewkę w aplikatorze było szybkie, przewidywalne, skuteczne i bezpieczne wprowadzenie sztucznej soczewki do operowanego oka. W systemie UltraSert zastosowano kilka ciekawych rozwiązań. Mechanizm tłokowy Tension Glide™ zapewnia płynną oraz kontrolowalną implantację soczewki za pomocą tylko jednej ręki. Dodatkowo konstrukcja końcówki tłoka wpływa na prawidłowe ułożenie haptenów i soczewki, co pozwala na bezpieczne i prawidłowe jej wszczepienie. Systemy polegające na mechanizmie wkręcania tłoka w kartridż mają przewagę pod względem płynności w ruchu soczewki wewnątrz systemu. Wymagają jednak użycia obu rąk w trakcie implantacji, w związku z czym w razie wystąpienia jakichkolwiek problemów trudno je skorygować. Wolna ręka pozwala na większą kontrolę gałki ocznej i umożliwia, w razie potrzeby, dodatkowe manewry.
Wyeliminowanie w procesie implantacji konieczności przenoszenia soczewki z opakowania do różnych systemów ją wspomagających nie tylko zmniejsza ryzyko zakażenia implantu, ale także ogranicza uszkodzenia samego implantu. Materiał soczewki jest delikatny i wrażliwy na zarysowania oraz mikrouszkodzenia, które mogą mieć wpływ na jakość widzenia poprzez zmiany w jej strukturze. Wpływ mikrouszkodzeń soczewki na jakość widzenia wymaga dalszych badań, wolno jednak założyć, że ostatecznie może mieć znaczenie dla zwiększenia bezpieczeństwa całej operacji.

For non-commercial use only

© Medical Education. For private and non-commercial use only. Downloaded from https://www.journalsmededu.pl/index.php/ophthatherapy/index: 09.08.2025; 14:52,56

Cały proces odbywa się w 3 etapach (ryc. 1–3).

RYCINA 1

Najpierw podajemy środek wiskoelastyczny do wnętrza UltraSert do wyznaczonej linii.

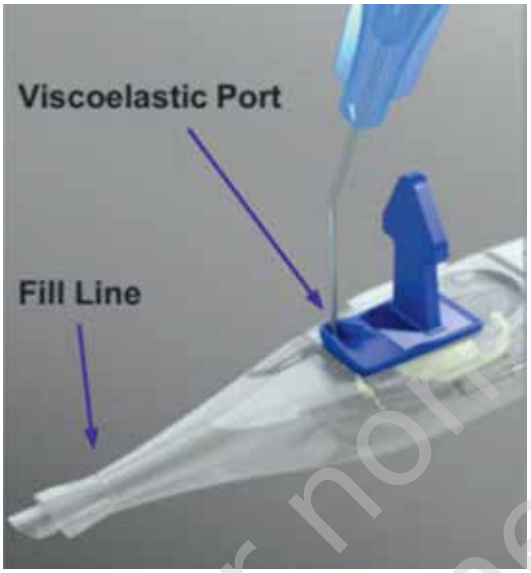

RYCINA 2

Następnie uwalniamy blokady soczewki i tłoka.

RYCINA 3

Za pomocą sprężającego tłoka przesuwamy soczewkę wewnątrz aplikatora i kontrolujemy jej prawidłowe zwinięcie pod mikroskopem.

PODSUMOWANIE

Przygotowanie zestawu do użycia jest proste i intuicyjne nawet dla początkującego chirurga. Krzywa uczenia całej procedury jest krótka, a błędy – popełnione zarówno w trakcie przygotowania do zabiegu, jak i podczas operacji – zdarzają się rzadko. Wszystkie procedury wszczepienia soczewki przebiegły bez powikłań. Celem naszej pracy była wstępna ocena systemu UltraSert. Z tego powodu wnioski te wymagają potwierdzenia w dłuższej obserwacji większej liczby chorych, oceny wyników oraz analizy porównawczej z innymi systemami.

Wszystkie ryciny zamieszczone w artykule zostały opublikowane za zgodą firmy Alcon.

ADRES DO KORESPONDENCJI
dr n. med. Radosław Różycki
Klinika Okulistyki,
Wojskowy Instytut Medyczny
04-141 Warszawa, ul. Szaserów 128
e-mail: radoslawrozycki@gmail.com

For non-commercial use only

Piśmiennictwo

1. Garry B, Taylor H. Cataract blindness – challenges for the 21st Century. Bulletin of the World Health Organization 2001; 79: 249-256.
2. Alio J, Rodriguez-Prats JL, Galal A. Advances in microincision cataract surgery intraocular lenses. Curr Opin Ophthalmol 2006; 17: 80-93.
3. Lundström M, Barry P, Henry Y, et al. Evidence-based guidelines for cataract surgery: guidelines based on data in the European Registry of Quality Outcomes for Cataract and Refractive Surgery database. J Cataract Refract Surg 2012; 38: 1086-1093.
4. Wenzel M, Kohnen T, Scharrer A, et al. Ambulante Intraokularchirurgie 2012: Ergebnisse der Umfrage von BDOC, BVA, DGII und DOG. Ophthalmo-Chirurgie 2013; 25: 213-222.
5. Bellucci R. An introduction to intraocular lenses: Material, optics, haptics, design and aberration. Guell JL (red.). Cataract. ESASO Course Series. Basel, Karger 2013: 38-55.
6. Lane SS, Burgi P, Milios GS, et al. Comparison of the biomechanical behavior of foldable intraocular lenses. J Cataract Refract Surg 2004; 30: 2397-2402.
7. Bozukova D, Pagnoulle C, Jerome C. Biomechanical and optical properties of 2 new hydrophobic platforms for intraocular lenses. J Cataract Refract Surg 2013; 39: 1404-1414.

© Medical Education. For private and non-commercial use only. Downloaded from https://www.journalsmededu.pl/index.php/ophthatherapy/index: 09.08.2025; 14:52,56

8. Cooper BA, Holekamp NM, Bohigian G, Thompson PA. Case-control study of endophthalmitis after cataract surgery comparing scleral tunnel and clear corneal wounds. Am J Ophthalmol 2003; 136: 300-305.
9. Colleaux KM, Hamilton WK. Effect of prophylactic antibiotics and incision type on the incidence of endophthalmitis after cataract surgery. Can J Ophthalmol 2000; 35: 373-378.
10. Nagaki Y, Hayasaka S, Kadoi C, et al. Bacterial endophthalmitis after small-incision cataract surgery. Effect of incision placement and intraocular lens type. J Cataract Refract Surg 2003; 29: 20-26.
11. McDonnell PJ, Taban M, Sarayba M, et al. Dynamic morphology of clear corneal cataract incisions. Ophthalmology 2003; 110: 2342-2348.
12. Taban M, Rao B, Reznik J, et al. Dynamic morphology of sutureless cataract wounds – effect of incision angle and location. Surv Ophthalmol 2004; 49(suppl 2): S62-72.
13. Miller J, Scott IU, Flynn HW Jr, et al. Acute-onset endophthalmitis after cataract surgery (2000–2004): incidence, clinical settings and visual acuity outcomes after treatment. Am J Ophthalmol 2005; 139: 983-987.
14. Mayer E, Cadman D, Ewings P, et al. A 10-year retrospective survey of cataract surgery and endophthalmitis in a single eye unit: injectable lenses lower the incidence of endophthalmitis. Br J Ophthalmol 2003; 87: 867-869.
15. Zaluski S, Clayman HM, Karsenti G, et al. Pseudomonas aeruginosa endophthalmitis caused by contamination of the internal fluid pathways of a phacoemulsifier. J Cataract Refract Surg 1999; 25: 540-545.
16. Leslie T, Aitken DA, Barrie T, Kirkness CM. Residual debris as a potential cause of postphacoemulsification endophthalmitis. Eye 2003; 17: 506-512.
17. Mayer E, Cadman D, Ewings P, et al. A 10 year retrospective survey of cataract surgery and endophthalmitis in a single eye unit: injectable lenses lower the incidence of endophthalmitis. Br J Ophthalmol 2003; 87: 867-869.

For non-commmercial use only

© Medical Education. For private and non-commercial use only. Downloaded from https://www.journalsmededu.pl/index.php/ophthatherapy/index: 09.08.2025; 14:52,56