

Zastosowanie niesteroidowych leków przeciwzapalnych w terapii wybranych patologii narządu wzroku

The use of nonsteroidal anti-inflammatory drugs in therapy of selected pathologies of the eye

**Małgorzata Karolczak-Kulesza, Marika Wolniewińska,
Jarosław Kocięcki**

Katedra i Klinika Okulistyki, Uniwersytet Medyczny im. Karola Marcinkowskiego w Poznaniu
Kierownik Kliniki: prof. dr hab. n. med. Jarosław Kocięcki



NAJWAŻNIEJSZE

Niesteroidowe leki przeciwzapalne znalazły szerokie zastosowanie w praktyce okulistycznej, zarówno w profilaktyce, jak i leczeniu chorób przedniego i tylnego odcinka oka.

HIGHLIGHTS

Nonsteroidal anti-inflammatory drugs are widely used in ophthalmology for protection and treatment of diseases of anterior and posterior part of the eye.

STRESZCZENIE

Niesteroidowe leki przeciwzapalne są szeroko stosowane w praktyce okulistycznej. Leki te wykazują działanie przeciwzapalne i przeciwbólowe poprzez hamowanie aktywności izoenzymów cyklooksygenazy (COX-1, COX-2). Wykorzystuje się je w łagodzeniu dolegliwości bólowych, światłowstrętu po zabiegach laserowej korekcji wad wzroku, w celu ograniczenia stanu zapalnego, zapobieżenia zwężaniu źrenicy i torbielowatego obrzęku płamki po zabiegach usunięcia zaćmy, a także w alergicznym zapaleniu spojówek. W ostatnim czasie znalazły również zastosowanie w leczeniu chorób tylnego odcinka oka – w retinopatii cukrzycowej i zwyrodnieniu płamki związanym z wiekiem. W artykule przedstawiono wykorzystanie NLPZ w wybranych jednostkach chorobowych narządu wzroku.

Słowa kluczowe: niesteroidowe leki przeciwzapalne, pseudofakijny torbielowaty obrzęk płamki, zwyrodnienie płamki związane z wiekiem, chirurgia refrakcyjna

ABSTRACT

Nonsteroidal anti-inflammatory drugs are widely used in ophthalmology. This drugs have anti-inflammatory and analgesic activity by inhibiting two cyclooxygenase (COX) isoforms: COX-1 and COX-2. Therapeutic indications involve reduction of pain and photophobia after refractive surgery, prevention and treatment of inflammation and cystoid macular edema after cataract surgery, inhibition of intraoperative miosis during cataract surgery, treatment of allergic conjunctivitis. Lately they are also used for treatment of the diseases of the posterior part of the eye – diabetic retinopathy and age-related macular degeneration. This article shows the use of NSAIDs in selected eye diseases.

Key words: nonsteroidal anti-inflammatory drugs, pseudophakic cystoid macular edema, age-related macular degeneration, refractive surgery

MECHANIZM DZIAŁANIA NIESTEROIDOWYCH LEKÓW PRZECIWPALNYCH

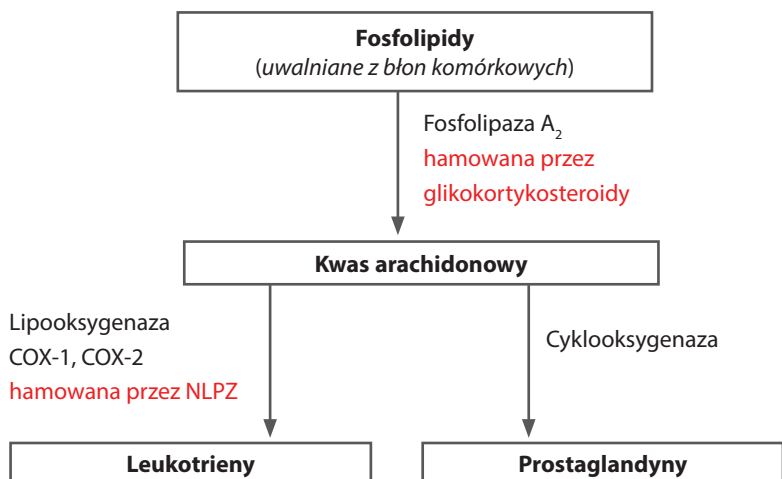
Niesteroidowe leki przeciwzapalne (NLPZ) są szeroko wykorzystywane w terapii stanów zapalnych i bólu różnego pochodzenia. Stosowane miejscowo preparaty NLPZ aktualnie dostępne w Polsce to: bromfenak, diklofenak, indometacyna, ketorolak i nepafenak. W odróżnieniu od glikokortykosteroidów NLPZ są lekami pozbawionymi szkieletu węglowego w formie czterech sprzężonych pierścieni, w związku z czym cechują się odmiennym mechanizmem działania i wykazują mniej efektów niepożądanych. Leki te ograniczają stan zapalny dzięki hamowaniu przemian kwasu arachidonowego do prostaglandyn poprzez inhibicję izoenzymów cyklooksygenazy (COX): COX-1 i COX-2 (ryc. 1). Wykazano również obecność izoenzymu COX-3, którego dokładna charakterystyka nie jest znana.

angiogenezy, prawdopodobnie w procesie neowaskularyzacji podsiatkówkowej i rozwoju proliferacyjnej retinopatii cukrzycowej [2]. W badaniu przeprowadzonym przez Jonesa i wsp., w którym analizowano farmakokinetykę i farmakodynamikę nepafenaku 0,1%, ketorolaku 0,4% i bromfenaku 0,09%, wykazano, iż COX-1 był najsilniej hamowany przez ketorolak, a następnie przez bromfenak, amfenak, który jest czynnym metabolitem nepafenaku, i nepafenak. Najsilniejszym inhibitorem izoenzymu COX-2 okazał się amfenak, w mniejszym stopniu – bromfenak i ketorolak [3].

Nepafenak jako jedyny jest prolekiem. Bardziej neutralna, mniej spolaryzowana cząsteczka ułatwia penetrację przez rogówkę, a następnie ulega konwersji do czynnego metabolitu amfenaku pod wpływem wewnątrzgałkowych hydrolaz (ryc. 2). Formuła proleku wspomaga aktywność amfenaku w przednim i tylnym odcinku gałki ocznej poprzez jego ak-

RYCINA 1

Synteza i rola prostaglandyn. Mechanizm działania NLPZ.



Działanie prostaglandyn w gałce ocznej:

- przerwanie ciągłości bariery krwi-siatkówka
- przerwanie ciągłości bariery krwi-ciecz wodnista
- rozszerzanie naczyń krwionośnych
- pobudzenie migracji leukocytów
- zwężanie źrenicy.

COX-1 jest enzymem konstytutywnym, biorącym udział w prawidłowych, fizjologicznych procesach, natomiast COX-2 to enzym indukowalny pojawiający się w odpowiedzi na mediatory zapalne, ból. W nabłonku barwnikowym siatkówki dominującą izoformą jest COX-2 [1], w związku z czym szczególne zastosowanie w leczeniu chorób tylnego odcinka oka mają leki wykazujące silniejsze powinowactwo do COX-2. W badaniach wykazano istotną rolę COX-2 w procesie

tywację w poszczególnych jej elementach (ciało rzęskowe, naczyniówka, siatkówka, tęczówka, rogówka) [3]. Uważa się, iż szybkie przenikanie leku przez rogówkę minimalizuje jego akumulację na powierzchni gałki ocznej i jest związane z mniejszym ryzykiem wystąpienia działań niepożądanych na jej powierzchni w porównaniu z innymi NLPZ, ze zwiększeniem komfortu pacjenta oraz z osiągnięciem maksymalnego stężenia leku w strukturach gałki ocznej w krót-

szym czasie [3] (tab. 1). Nepafenak jest dostępny w postaci zawiesiny 0,1% z zalecaną częstością podawania leku 3 razy na dobę oraz w postaci 0,3%, która jako jedyna podawana jest **raz na dobę**.

RYCINA 2

Struktura chemiczna nepafenaku i amfenaku. Konwersja proleku – nepafenaku – do substancji aktywnej – amfenaku (na podst. [13]).

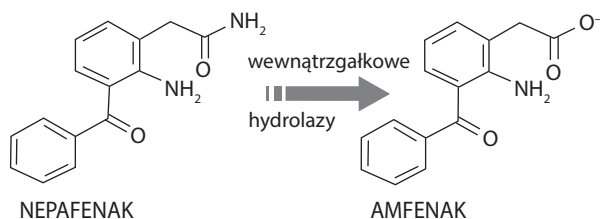


TABELA 1

Charakterystyka nepafenaku i amfenaku (na podst. [13]).

Parametr	Nepafenak	Amfenak
Struktura	prolek	lek
Polarność/ładunek	neutralna/obojętny	kwasowa/dodatni
Postać farmaceutyczna 0,1%	zawiesina	roztwór
Przenikanie przez rogówkę	dobrze	słabe

Nepafenak jest zarejestrowany do stosowania w:

- zapobieganiu i leczeniu bólu pooperacyjnego i stanu zapalnego związanego z chirurgicznym usunięciem zaćmy (postać 0,1% i 0,3%)
- zmniejszaniu ryzyka pooperacyjnego obrzęku płamki żółtej związanego z zabiegiem chirurgicznego usunięcia zaćmy u pacjentów z cukrzycą (postać 0,1%).

Większość NLPZ to słabe kwasy ulegające jonizacji pod wpływem filmu łzowego, co zmniejsza ich penetrację przez rogówkę. Z kolei optymalizacja pH preparatu poprawiająca penetrację przez rogówkę może zwiększać ryzyko zadrażnienia gałki ocznej. Wyzwaniem dla przemysłu farmaceutycznego jest osiągnięcie równowagi pomiędzy dobrą penetracją leku przez rogówkę a dobrą tolerancją leku przez pacjenta.

NLPZ W TERAPII PATOLOGII NARZĄDU WZROKU

Pseudofakijny torbielowaty obrzęk płamki

Pseudofakijny torbielowaty obrzęk płamki (PCME, *pseudophakic cystoid macular edema*), zwany również zespołem

Irvine'a–Gassa, to nagromadzenie śród- i zewnątrzkomórkowego płynu w siatkówce, w szczególności w warstwie spłotowatej zewnętrznej i jądrazastej wewnętrznej, występujące po zabiegu usunięcia zaćmy. Dokładny patomechanizm powstawania PCME nie jest znany, kluczowe znaczenie przypisuje się procesowi zapalnemu, aczkolwiek nie można pominąć mechanicznego uszkodzenia tkanek oraz ekspozycji na światło podczas zabiegu [4]. Mediatorzy stanu zapalnego powodują załamanie bariery krew–ciecz wodnista i krew–siatkówka, co skutkuje wzrostem przepuszczalności naczyń krwionośnych i akumulacją płynu w siatkówce. Częstość występowania PCME zmniejszyła się znacząco wraz z rozwojem technik operacji zaćmy. W angiografii fluoresceinowej PCME opisany jest w 60% przypadków usunięcia zaćmy metodą wewnątrztorbkową, w 20% – metodą zewnątrztorbkową i w 4–11% – metodą fakoemulsyfikacji.

Klinicznie znamieny PCME obserwuje się w 0,1–2,35% przypadków [4]. Pomimo redukcji częstości występowania PCME pozostaje on najczęstszą przyczyną pogorszenia widzenia po operacji zaćmy [2]. PCME najczęściej rozwija się w ciągu 4–6 tygodni po operacji, wyróżnia się postać ostrą (ustępuje w ciągu 6 miesięcy) i przewlekłą (występuje ponad 6 miesięcy). Większość przypadków PCME cofa się samistnie w ciągu pół roku. Biorąc pod uwagę coraz większe oczekiwania pacjentów dotyczące perfekcyjnego widzenia po zabiegu i krótkiego okresu rekonwalescencji, obniżenie ostrości wzroku z powodu PCME nie jest dobrze tolerowane zarówno przez nich, jak i chirurgów. Obecnie uważa się, że leczenie PCME powinno się rozpocząć w momencie postawienia diagnozy. Przedłużający się PCME może skutkować obniżeniem centralnej ostrości widzenia. Często pomimo odzyskania zadowalającej ostrości widzenia pacjent skarża się na metamorfopsje oraz obniżenie czułości na kontrast. Biorąc pod uwagę fakt, iż w rozwoju PCME główną rolę odgrywa stan zapalny, za **leki pierwszego rzutu** zarówno w profilaktyce, jak i leczeniu tego schorzenia uważane są NLPZ stosowane samodzielnie lub w skojarzeniu z glikokortykosteroidami.

W okresie przedoperacyjnym proponuje się (O'Brien 2005) stosowanie NLPZ 2 dni przed operacją u pacjentów z niskim ryzykiem i 7 dni – u pacjentów z czynnikami ryzyka (cukrzyca, nadciśnienie tętnicze, zakrzep gałki żyły środkowej siatkówki, zakrzep żyły środkowej siatkówki, błona nasiatkówkowa) [5]. Zaproponowany algorytm jest nadal dyskutowany (Guo 2015) [4]. Według wytycznych Polskiego Towarzystwa Okulistycznego z 2014 r. zaleca się podawanie NLPZ przez co najmniej 4 tygodnie po zabiegu usunięcia zaćmy zgodnie ze schematem dawkowania leku.

PCME u pacjentów z cukrzycą

U pacjentów z cukrzycą istnieje znacząco wyższe ryzyko wystąpienia PCME (31–81%), ze szczytową częstością występowania 4–6 tygodni po leczeniu operacyjnym zaćmy. Problem ten jest szeroko dyskutowany w literaturze. Towarzystwo *American Optometric Association* (AOA) już w 2004 r. rekomendowało stosowanie NLPZ jako protekcję PCME przed operacją zaćmy u pacjentów chorujących na cukrzycę i miesiąc po operacji, z kolei *Scottish Medicines Consortium* (SMC) w 2012 r. zalecało stosowanie nepafenaku jako protekcję PCME u chorych na cukrzycę. *All Wales Medicines Strategy Group* (AWMSG) od 2013 r. zaleca stosowanie nepafenaku w terapii skojarzonej z prednizolonem jako skuteczniejszą protekcję PCME niż monoterapia prednizolonem [12].

Torbielowaty obrzęk płamki po zabiegach witreoretinalnych

Przeprowadzono kilka badań, w których oceniano skuteczność stosowania miejscowych NLPZ w zapobieganiu torbielowatemu obrzękowi płamki po zabiegach witreoretinalnych. W badaniu przeprowadzonym przez Schoenbergera i wsp. stwierdzono szybszą redukcję objętości płamki po zabiegu wtrektomii z powodu błon przedsiatkówkowych u pacjentów stosujących miejscową terapię nepafenakiem [6]. Z kolei w prospektywnym, randomizowanym badaniu z podwójnie ślełą próbą wykazano, iż miejscowe stosowanie ketorolaku 0,4% zmniejszało zarówno objętość płamki (6%), jak i grubość siatkówki (9%); żadna z wartości nie osiągnęła znaczenia statystycznego [7].

Zapalenie błony naczyniowej i ograniczenie stanu zapalnego po operacji zaćmy

W badaniu przeprowadzonym przez Gamache'a i wsp. oceniano siłę działania przeciwzapalnego nepafenaku 0,1% i diklofenaku 0,1%. W warunkach *ex vivo* stwierdzono supresję syntezy prostaglandyn w tęczęwkach i ciałach rzęskowych królików po pojedynczej dawce ocznej, a następnie oceniano skuteczność przeciwzapalną leków *in vivo*, wykonując paracentezę na modelu królika. Wyniki uzyskane w tym badaniu wskazują na korzystniejszą farmakokinetykę, dłuższy

czas działania, silniejsze właściwości przeciwzapalne nepafenaku 0,1% w porównaniu z konwencjonalnymi NLPZ, w tym z diklofenakiem 0,1% [8].

Chirurgia refrakcyjna

Ból gałki ocznej występujący po zabiegach chirurgii refrakcyjnej jest częstą dolegliwością zgłaszaną przez pacjentów. Źródło pooperacyjnego bólu stanowią ekspozycja zakończeń nerwowych rogówki oraz mediatory stanu zapalnego, w tym prostaglandyn. Ból ustępuje w momencie zakończenia procesu reepitalizacji. NLPZ znalazły zastosowanie zarówno w okresie przed-, jak i pooperacyjnym w łagodzeniu dolegliwości bólowych, łzawienia, zadrażnienia gałki ocznej, efektu *glare*.

W randomizowanym, wielośrodkowym badaniu z podwójnie ślełą próbą, w którym oceniano działanie przeciwbólowe po zabiegu keratektomii fotorefrakcyjnej (PRK) nepafenaku 0,1%, nepafenaku 0,3% i diklofenaku 0,1% stosowanych w schemacie dwie krople przed zabiegiem, jedna kropla godzinę po zabiegu, następnie cztery razy dziennie przez dwa dni po za zabiegu PRK, Colin i Paquette wykazali, iż nepafenak 0,1% zapewnia takie samo lub lepsze działanie przeciwbólowe we wszystkich punktach czasowych w porównaniu z diklofenakiem. Co więcej, stwierdzono, iż nepafenak 0,1% nie opóźnia gojenia rany i jest bezpiecznym lekiem, dobrze tolerowanym przez pacjentów po zabiegu PRK [9]. Durrie i wsp. w randomizowanym, jednośrodkowym, podwójnie zaślepionym badaniu klinicznym porównywali wpływ podawanego miejscowo nepafenaku 0,1%, ketorolaku 0,4%, bromfenaku 0,09% na redukcję bólu i proces reepitalizacji u pacjentów po PRK. Leki stosowano trzy razy dziennie, dzień przed zabiegiem i siedem dni po zabiegu. W badaniu wykazano, że terapia z zastosowaniem nepafenaku oraz ketorolaku pozwala na zdecydowanie szybsze uzyskanie pełnej reepitalizacji nabłonka niż leczenie bromfenakiem. Skuteczniejsze i szybsze działanie przeciwbólowe uzyskano po aplikacji nepafenaku niż bromfenaku czy ketorolaku [10].

Wysiękowe zwyrodnienie płamki związane z wiekiem

Postać wysiękowa zwyrodnienia płamki związanego z wiekiem (AMD, *age-related macular degeneration*), niejednokrotnie nazywana epidemią XXI w., to jedna z najczęstszych przyczyn ślepoty na świecie. Wykazano, iż kluczową rolę w patogenezie neowaskularyzacji naczyniówkowej (CNV, *choroidal neo-vascularization*) odgrywa czynnik wzrostu śródbłonka naczyniowego (VEGF, *vascular endothelial growth factor*), nie można jednak pominąć stanu zapalnego również przyczyniającego się do powstania CNV. Terapia inhibitorami VEGF spowodowała znaczny postęp w leczeniu wysiękowej postaci AMD. W ostatnim czasie przeprowadzono badania kliniczne, w których oceniano skuteczność miejscowych

NLPZ w monoterapii oraz w skojarzeniu z iniekcjami do-
szklistkowymi inhibitorów VEGF w leczeniu wysiękowej
postaci AMD. Wyniki nie są jednoznaczne i konieczne są
dalsze badania. W randomizowanym, prospektywnym ba-
daniu z grupą kontrolną przyjmującą placebo, trwającym
6 miesięcy, Gomi i wsp. wykazali, że bromfenak 0,1% stosowa-
ny łącznie z iniekcjami do-
szklistkowymi ranibizumabu
może ograniczać liczbę iniekcji tego leku [11].

PODSUMOWANIE

Aktualnie na polskim rynku dostępnych jest osiem prepa-
ratów okulistycznych zawierających NLPZ. Przy wyborze
leku należy uwzględnić czas trwania terapii i częstość jego

stosowania. W przypadku potrzeby kilku-, kilkunastodnio-
wego przyjmowania NLPZ istnieje szeroki wybór wśród
dostępnych od dawna na rynku preparatów, natomiast
w razie konieczności dłuższego stosowania miejscowych
NLPZ należy rozważyć wdrożenie leków nowszej generacji
– bromfenaku czy nepafenaku.

ADRES DO KORESPONDENCJI

dr n. med. Małgorzata Karolczak-Kulesza

Katedra i Klinika Okulistyki,

Uniwersytet Medyczny im. Karola Marcinkowskiego w Poznaniu

61-848 Poznań, ul. Długa 1/2

e-mail: m.k.kulesza@wp.pl

Piśmiennictwo

1. Chin MS, Nagineni CN, Hooper LC, et al. Cyclooxygenase-2 gene expression and regulation in human retinal pigment epithelial cells. *Invest Ophthalmol Vis Sci* 2001; 42: 2338-2346.
2. Kim SJ, Flach AJ, Jampol LM. Nonsteroidal anti-inflammatory drugs in ophthalmology. *Surv Ophthalmol* 2010; 55: 108-133.
3. Jones B, Neville MW. Nepafenac: an ophthalmic nonsteroidal antiinflammatory drug for pain after cataract surgery. *Ann Pharmacother* 2013; 47: 892-896.
4. Guo S, Patel S, Baumrind B, et al. Management of pseudophakic cystoid macular edema. *Surv Ophthalmol* 2015; 60: 123-137.
5. O'Brien TP. Emerging guidelines for use of NSAID therapy to optimize cataract surgery patient care. *Curr Med Res Opin* 2005; 21: 1131-1137.
6. Schoenberger SD, Miller DM, Petersen MR, et al. Nepafenac for epiretinal membrane surgery. *Ophthalmology* 2011; 118: 1482.e1-1482.e3.
7. Naithani P, Puranik S, Vashisht N, et al. Role of topical nepafenac in prevention and treatment of macular edema after vitreoretinal surgery. *Retina* 2012; 32: 250-255.
8. Gamache DA, Graff G, Brady MT, et al. Nepafenac, a unique nonsteroidal prodrug with potential utility in the treatment of trauma-induced ocular inflammation: I. Assessment of anti-inflammatory efficacy. *Inflammation* 2000; 24: 357-370.
9. Colin J, Paquette B. Comparison of the analgesic efficacy of nepafenac ophthalmic suspension compared with diclofenac ophthalmic solution for ocular pain and photophobia after excimer laser surgery: a phase II, randomized, double-masked trial. *Clin Ther* 2006; 28: 527-536.
10. Durrie DS, Kennard MG, Boghossian AJ. Effects of nonsteroidal ophthalmic drops on epithelial healing and pain in patients undergoing bilateral photorefractive keratectomy (PRK). *Adv Ther* 2007; 24(6): 1278-1285.
11. Gomi F, Sawa M, Tsujikawa M, Nishida K. Topical bromfenac as an adjunctive treatment with intravitreal ranibizumab for exudative age-related macular degeneration. *Retina* 2012; 32: 1804-1810.
12. Sahoo S, Baruna A, Myint KT, et al. Topical non-steroidal anti-inflammatory agents for diabetic cystoid macular oedema (review). *The Cochrane Library* 2015; Issue 2: 1-17.
13. Ke TL, Graff G, Spellman JM, Yanni JM. Nepafenac, a unique nonsteroidal prodrug with potential utility in the treatment of trauma-induced ocular inflammation. II. In vitro band permeation of external ocular barriers. *Inflammation* 2000; 24(4): 371-384.