

Ranibizumab w terapii wysiękowej postaci zwyrodnienia plamki związanego z wiekiem u pacjentów, u których nie udało się uzyskać zadowalających efektów leczenia afliberceptem

Ranibizumab in the treatment of exudative age-related macular degeneration in patients, who were previously treated with aflibercept and did not achieve satisfactory results



Aneta Lewicka-Chomont, Wesam Tasaq, Kamila Nester-Ostrowska, Karolina Przytuła, Agnieszka Wilk

Klinika Okulistyki, Kliniczny Wojewódzki Szpital nr 1
im. Fryderyka Chopina w Rzeszowie
Kierownik Kliniki: dr n. med. Aneta Lewicka-Chomont

NAJWAŻNIEJSZE

W przypadku braku odpowiedzi na dotychczasowe leczenie jednym preparatem anti-VEGF należy rozważyć szybką konwersję na inny lek, co umożliwi zachowanie dobrej ostrości widzenia i poprawę stanu klinicznego.

HIGHLIGHTS

There are cases when therapy based on one of anti-VEGF agents is ineffective so it requires fast decision about conversion to another blocker to maintain anatomical and functional outcomes.

STRESZCZENIE

Zwyrodnienie plamki związane z wiekiem nadal pozostaje główną przyczyną nieodwracalnej utraty widzenia na całym świecie. Iniekcje dożłokowe preparatów anti-VEGF stanowią złoty standard w leczeniu AMD. Istnieje wiele dowodów udokumentowanych badaniami klinicznymi na skuteczność i bezpieczeństwo takiego leczenia. Mimo to jest ono procesem trudnym i przewlekłym, a w niektórych przypadkach nie udaje się uzyskać pożądaných efektów ze względu na oporność na leki. Ta grupa pacjentów wymaga szybkiej zmiany terapii i konwersji jednego leku na drugi, np. zamiany afliberceptu na ranibizumab, co często okazuje się dobrą decyzją.

Słowa kluczowe: wysiękowa postać zwyrodnienia plamki związanego z wiekiem, neowaskularyzacja naczyńówkowa, aflibercept, ranibizumab, konwersja terapii

ABSTRACT

Age-related macular degeneration is a leading cause of irreversible vision loss worldwide. Anti-vascular endothelial growth factor agents injected intravitreally are approved as a gold standard treatment method. There are many evidences from clinical trials about efficacy and safety of such therapy. It not only prevents vision loss but in some cases helps to improve visual outcomes. Nevertheless, in many cases it's challenging task because there is a group of patients who are resistant to a therapy. They may require switching from one drug to another e.g. conversion from aflibercept to ranibizumab.

Key words: age-related macular degeneration, choroidal neovascularization, aflibercept, ranibizumab, switching therapy

WSTĘP

Wysiękowa postać zwyrodnienia plamki związanego z wiekiem (AMD, *age-related macular degeneration*) jest jedną z najważniejszych przyczyn nieodwracalnej utraty widzenia centralnego w populacji osób żyjących zarówno w krajach rozwiniętych, jak i rozwijających się. Ocenia się, że wzrost liczby osób zapadających na chorobę siatkówki ma ścisły związek ze starzeniem się społeczeństw na całym świecie, schorzenie to bowiem dotyka przede wszystkim osoby po 65. r.ż., u których obserwuje się obecnie drastyczne zwiększenie liczby zachorowań [1].

Do upośledzenia widzenia dochodzi na skutek rozwoju neowaskularyzacji siatkówkowej i/lub naczyńkowej (CNV, *choroidal neovascularization*) w obszarze plamki żółtej. Proces ten jest indukowany przez nadmierną ekspresję śródbłonkowego czynnika wzrostu (VEGF, *vascular endothelial growth factor*). VEGF-A to białko z rodziny VEGF odpowiedzialne za rozwój zwyrodnienia plamki związanego z wiekiem. W wyniku niedotlenienia dochodzi do zachwiania równowagi między czynnikami stymulującymi a inhibitorami angiogenezy. Zostaje uwolniony VEGF-A, który wykazuje powinowactwo do dwóch receptorów kinazy tyrozynowej występujących na komórkach śródbłonka VEGFR-1 i VEGFR-2, a tym samym zostaje uruchomiony proces angiogenezy [2]. Dochodzi do proliferacji komórek śródbłonka, zwiększenia przepuszczalności naczyń, a w konsekwencji do powstania pod- i śródsiatkówkowych wylewów, obrzęku siatkówki sensorycznej i wysiękowego odwarstwienia siatkówki centralnej. Ostatecznym etapem, który prowadzi do nieodwracalnej utraty widzenia, jest powstanie blizny włóknisto-naczyniowej w obszarze plamki żółtej [3].

Terapia wysiękowej postaci zwyrodnienia plamki związanej z wiekiem opiera się na blokowaniu czynników wzrostu śródbłonka naczyniowego. Ze względu na przewlekły charakter choroby jej leczenie jest najczęściej wielomiesięczne, a nawet wieloletnie. W takiej sytuacji konieczna jest ścisła współpraca między pacjentem a lekarzem okulistą. Pacjent musi być świadomy istoty choroby, co wiąże się z comiesięcznym zgłaszaniem się na kontrolę i poddawaniem regularnym badaniom.

Amerykańska Agencja ds. Żywności i Leków (FDA, *Food and Drug Administration*) zaakceptowała i dopuściła do stosowania w leczeniu neowaskularnej postaci zwyrodnienia plamki związanej z wiekiem trzy preparaty anty-VEGF w postaci powtarzalnych iniekcji doszklistkowych: pegaptanib (w 2004 r.), ranibizumab (w 2006 r.) i aflibercept (w 2011 r.). Natomiast bewacyzumab, który nie został zatwierdzony przez FDA w leczeniu wysiękowej postaci AMD, stosowany jest w tych przypadkach *off-label*. Obecnie złoty standard, a zarazem najczęstsze postępowanie w leczeniu mokrej postaci AMD stanowią iniekcje doszklistkowe ranibizumabu i afliberceptu [4, 5].

Aflibercept jest białkiem fuzyjnym zbudowanym z fragmentów domen zewnątrzkomórkowych receptorów VEGFR-1 i VEGFR-2 oraz z fragmentu ludzkiej immunoglobuliny IgG. Rekomendowany schemat leczenia polega na iniekcji doszklistkowej 2 mg afliberceptu co 4 tygodnie przez pierwsze 3 miesiące, a następnie kontynuacji iniekcji w odstępach 8-tygodniowych w pierwszym roku leczenia [6].

Ranibizumab stanowi fragment humanizowanego przeciwciała monoklonalnego. Leczenie rozpoczyna się od jednej iniekcji 0,5 mg ranibizumabu na miesiąc do czasu uzyskania maksymalnej ostrości wzroku i/lub braku cech aktywności choroby, tj. braku zmian w ostrości wzroku oraz innych objawów przedmiotowych choroby podczas kontynuowania leczenia. Na początkowym etapie pacjent otrzymuje co najmniej trzy comiesięczne iniekcje. Przy dobrej odpowiedzi i zadowalających efektach ocenianych na podstawie badań klinicznych, parametrów anatomicznych oraz badań obrazowych, tj. optycznej koherentnej tomografii (OCT, *optical coherence tomography*) lub angiografii fluoresceinowej (AF, *fluorescein angiography*), lekarz może wydłużyć przerwy pomiędzy kolejnymi badaniami i ustalać schemat leczenia [7].

W badaniach klinicznych ANCHOR i MARINA udowodniono skuteczność i bezpieczeństwo stosowania ranibizumabu, a także jego przewagę nad terapią fotodynamiczną z wykorzystaniem werteporfiny w leczeniu wysiękowej postaci AMD (badanie ANCHOR). Tym samym wykazano, że comiesięczne iniekcje doszklistkowe nie tylko uchroniły chorych przed utratą ostrości widzenia (VA, *visual acuity*), ale także przyczyniły się do jej poprawy [8–10].

OPIS PRZYPADKÓW

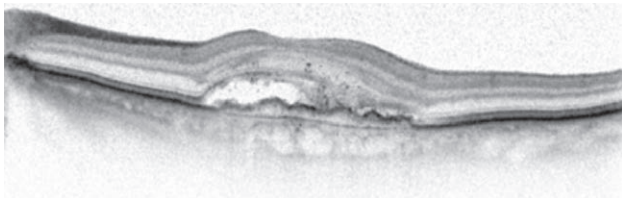
PRZYPADEK 1.

85-letnia kobieta zgłosiła się do naszej kliniki z powodu pogorszenia widzenia w oku lewym (OL) z towarzyszącymi metamorfopsjami trwającymi od kilku tygodni. Pacjentka od kilku lat była leczona okulistycznie z powodu jaskry pierwotnej otwartego kąta OPL. W wywiadzie zgłaszała chorobę niedokrwienną serca i nadciśnienie tętnicze. W badaniu stwierdzono skorygowaną ostrość wzroku do dali (BCVA, *best corrected visual acuity*) OP – 0,8, OL – 0,1. Badanie testem Amslera OL nieprawidłowe. Ciśnienie wewnątrzgałkowe (IOP, *intraocular pressure*) OP – 16 mmHg, OL – 13 mmHg. W badaniu dna OP nie stwierdzono odstępstw od normy, natomiast w OL obecne było uniesienie siatkówki w obszarze plamki żółtej z pojedynczymi krwotoczkami. Badanie OCT OL uwidocznilo hiporefleksyjną przestrzeń, która odpowiadała obecności płynu pod siatkówką sensoryczną, oraz zwiększenie grubości siatkówki centralnej (CRT, *central retinal thickness*) OL – 394 μm (ryc. 1). W badaniu

AF wykazano obszar narastającej fluorescencji (ryc. 2–4). Na tej podstawie rozpoznano wysiękową postać AMD i zakwalifikowano pacjentkę do leczenia trzema nasycającymi dawkami afliberceptu. Pierwszą iniekcję wykonano w styczniu, a drugą w lutym 2015 r. Przed podaniem trzeciej dawki nasycającej BCVA OL nadal utrzymywała się na poziomie 0,1, a pacjentka nie odczuwała żadnej poprawy. Z tego powodu zastosowano wczesną konwersję terapii i zdecydowano o zmianie leku na ranibizumab. Ze względu na incydent zatorowy (zatorowość płucna), który pacjentka przeszła pod koniec kwietnia 2015 r., podjęto decyzję o tymczasowej dyskwalifikacji z dalszego leczenia. W trakcie kolejnych comiesięcznych kontroli zaobserwowano stopniowe pogarszanie się widzenia, zwiększenie grubości siatkówki centralnej i gromadzenie się płynu pod siatkówką. We wrześniu 2015 r. ze względu na ostrość widzenia OL – l.p. z 4 m oraz CRT – 314 μm przy dobrym ogólnym stanie zdrowia pacjentka ponownie została zakwalifikowana do leczenia preparatem ranibizumabu. Już po pierwszej iniekcji BCVA OL wynosiła 0,1, a po drugiej – 0,4–0,5. W badaniu OCT brak przestrzeni płynowej, CRT wynosiła 201 μm (ryc. 5).

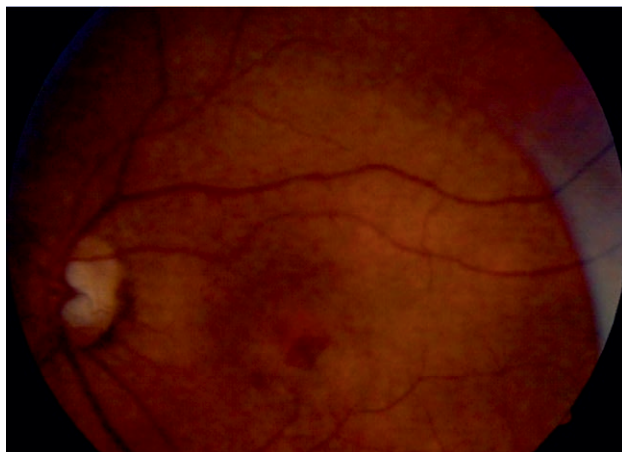RYCINA 1

Obraz OCT przed pierwszą iniekcją afliberceptu. Obecność płynu podsiatkówkowego.



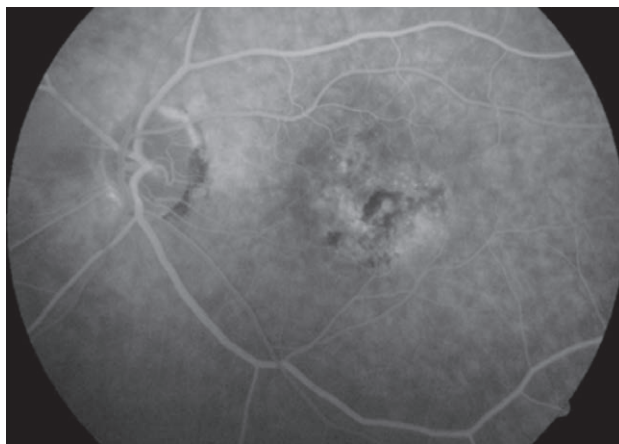
RYCINA 2

Kolorowe zdjęcie dna oka.



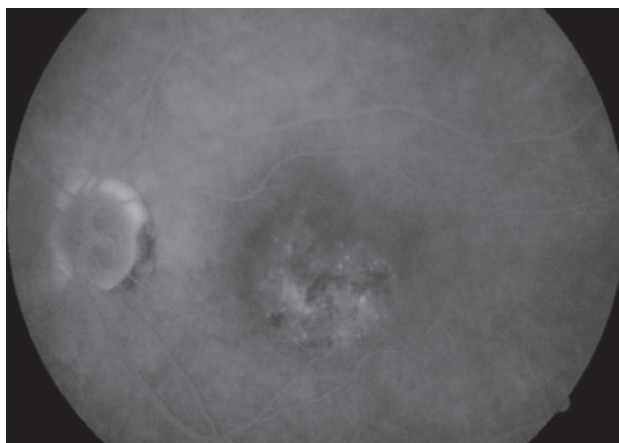
RYCINA 3

Wczesna faza angiografii fluoresceinowej.



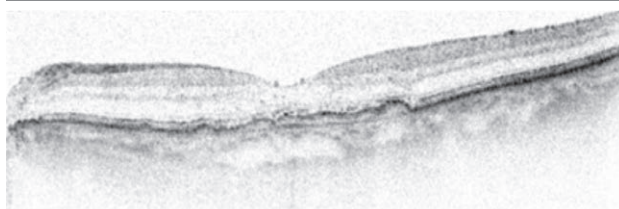
RYCINA 4

Późna faza angiografii fluoresceinowej.



RYCINA 5

Obraz OCT po iniekcjach ranibizumabu. CRT – 201 μm .



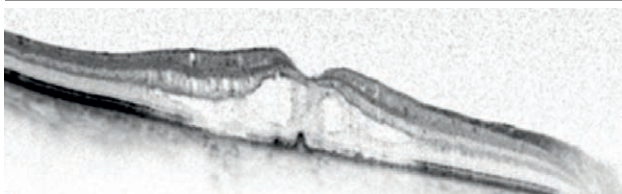
PRZYPADEK 2.

67-letni mężczyzna zgłosił się do naszej kliniki z powodu pogarszającego się widzenia w OP, które było jego lepiej widzącym okiem. W przeszłości dwukrotnie został poddany operacji witrektomii OL z powodu odwarstwienia siatkówki (2006 r. – podanie oleju silikonowego) oraz usunięciu oleju i błony przedsiatkówkowej (2009 r.). Do tej pory był leczony

okulistycznie w innych ośrodkach iniekcjami doszkliskowymi bewacyzumabu, ranibizumabu i ostatnio trzema dawkami nasycającymi afliberceptu OP (2014 r.). Według pacjenta nie udało się uzyskać poprawy ostrości widzenia. W badaniu okulistycznym przeprowadzonym w naszym ośrodku odnotowano skorygowaną VA OP – 0,4, OL – l.p. z 1,5 m. IOP OP wynosiło 15 mmHg, OL – 11 mmHg. Natomiast na podstawie badania oftalmoskopowego dna oka stwierdzono w OP uniesione ognisko wysiękowe, a w OL – zanik w obszarze plamki żółtej. Na podstawie prezentowanych objawów, obrazów badań OCT, CRT – 388 μm (torbiele śródsiatkówkowe z płynem) oraz AF (narastanie hiperfluorescencji) rozpoznano wysiękową postać AMD (ryc. 6–8). Pacjenta zakwalifikowano do terapii doszkliskowymi iniekcjami 0,5 mg ranibizumabu. Początkowo otrzymał on trzy iniekcje nasycające w okresie od kwietnia do czerwca 2015 r. Terapię kontynuowano na podstawie schematu na żądanie (PRN) zgodnie z badaniem PrONTO. Chory otrzymał kolejne dawki, gdy stwierdzono u niego pogorszenie ostrości widzenia lub obecność płynu w obrębie plamki (w badaniu OCT CRT wynosiła 377 μm) (ryc. 9). Łącznie pacjentowi podano w naszym ośrodku sześć iniekcji ranibizumabu. Uzyskano wycofanie się aktywności neowaskularyzacji, poprawę VA OP – 0,8 s.c., a w badaniu OCT CRT wynosiła 166 μm (ryc. 10).

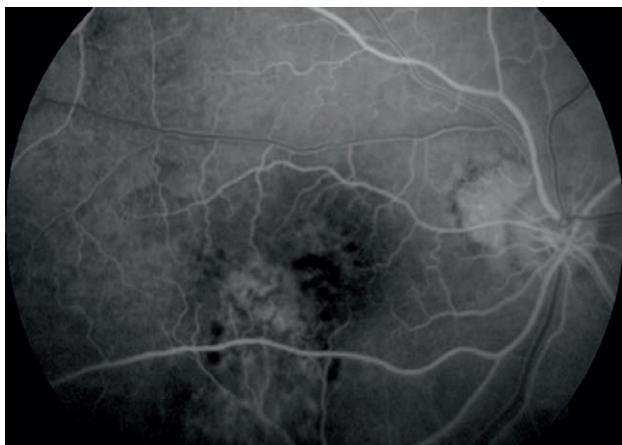
RYCINA 6

Obraz OCT przed pierwszą iniekcją ranibizumabu. CRT – 388 μm , obecność płynu śródsiatkówkowego.



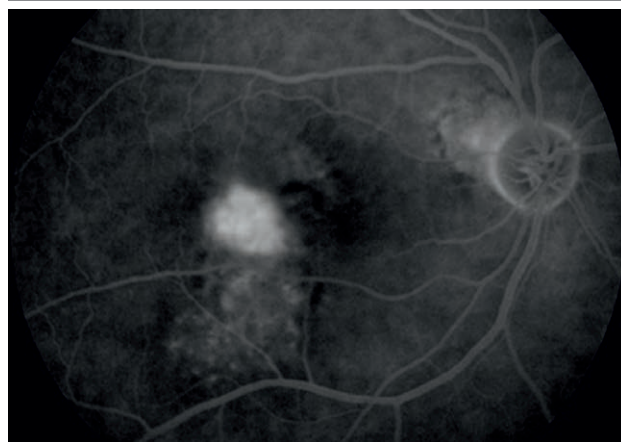
RYCINA 7

Wczesna faza angiografii fluoresceinowej.



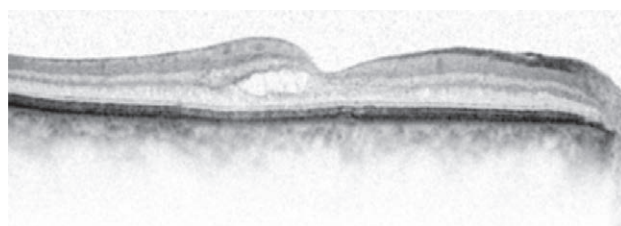
RYCINA 8

Późna faza angiografii fluoresceinowej.



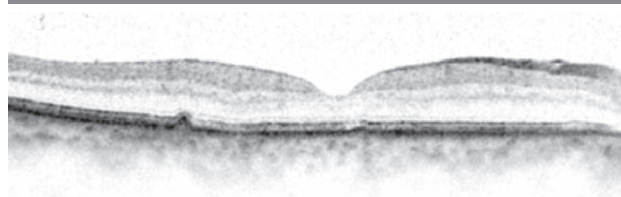
RYCINA 9

Obraz OCT przed kolejną iniekcją ranibizumabu zgodnie ze schematem PRN. CRT – 377 μm .



RYCINA 10

Obraz OCT po leczeniu ranibizumabem. CRT – 166 μm .



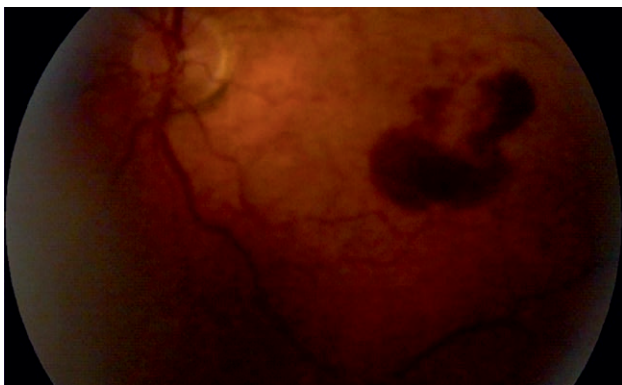PRZYPADEK 3.

80-letnia kobieta zgłosiła się w 2014 r. do naszej kliniki zaniepokojona pogarszającą się ostrością widzenia w OL. Było to jej lepiej widzące oko, na OP nie widziała już od kilku lat z powodu blizny powstałej w plamce żółtej na skutek długo trwającego AMD. W przeszłości w innym ośrodku podejmowano próbę leczenia OP doszkliskowymi iniekcjami bewacyzumabu. Pacjentka jest leczona z powodu cukrzycy typu 2, nadciśnienia tętniczego, choroby niedokrwiennej serca, migotania przedsionków i przewlekłej choroby nerek. W chwili przyjęcia w naszej klinice stwierdzono skorygowaną ostrość wzroku BCVA OP – 0,2, OL – l.p. z 20 cm. IOP OP wynosiło 18 mmHg, OL – również

18 mmHg. W badaniu dna oka w OP uwidoczniiono bliźnię, a w OL – uniesienie siatkówki oraz krwotok w okolicy plamki żółtej nieobjętej dołeczka (ryc. 11). W badaniu OCT wykazano uniesienie nabłonka barwnikowego siatkówki (RPE, *retinal pigment epithelium*) i płyn pod siatkówką sensoryczną, natomiast CRT wynosiła 411 μm (ryc. 12). W badaniu AF stwierdzono hiperfluorescencję narastającą w czasie (ryc. 13, 14). Na podstawie wyników badań rozpoznano wysiękową postać AMD wymagającą leczenia. W marcu 2015 r. pacjentka otrzymała pierwszą doszkliskową iniekcję afliberceptu. Kolejnego dnia w godzinach porannych zgłaszała pogorszenie samopoczucia, bóle i zawroty głowy oraz zaburzenia równowagi. Na podstawie badania tomografii komputerowej głowy oraz konsultacji neurologicznej wykluczono udar mózgu. W kwietniu 2015 r. pacjentka zgłosiła się ponownie do kolejnej iniekcji, ale ze względu na to, że skorygowana ostrość widzenia wynosiła BCVA OL – l.p. z 3 m, podjęto decyzję o zaprzestaniu podawania afliberceptu i dalszym leczeniu ranibizumabem. Po trzech kolejnych dawkach uzyskano poprawę ostrości widzenia BCVA – 0,6–0,7, a badanie OCT wykazało ustąpienie płynu i zmniejszenie CRT do 250 μm (ryc. 15). Pacjentka podlega naszej stałej kontroli z oceną stanu klinicznego i morfologicznego siatkówki (badania VA, OCT).

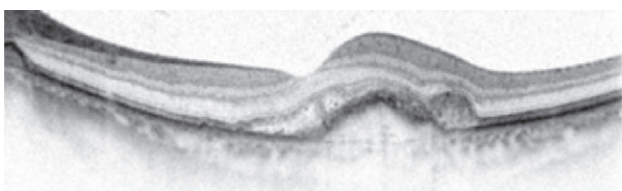
RYCINA 11

Kolorowe zdjęcie dna oka.



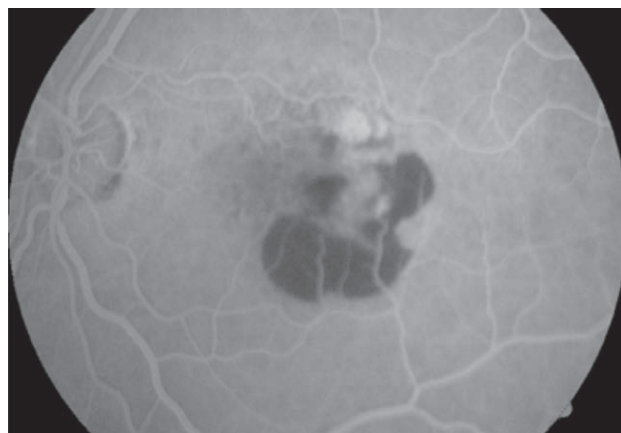
RYCINA 12

Obraz OCT przed pierwszą iniekcją. Uniesienie nabłonka barwnikowego i obecność płynu pod siatkówką sensoryczną.



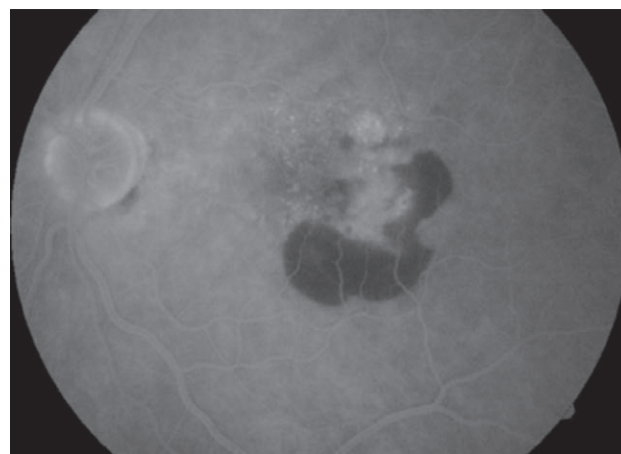
RYCINA 13

Angiografia fluoresceinowa – faza wczesna.



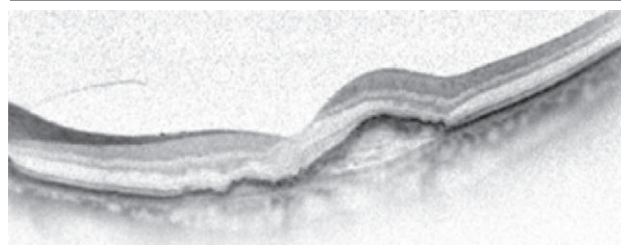
RYCINA 14

Angiografia fluoresceinowa – faza późna.



RYCINA 15

Obraz OCT po leczeniu trzema dawkami ranibizumabu. CRT – 250 μm .



OMÓWIENIE

Wszystkie przedstawione przez nas przypadki z codziennej praktyki klinicznej świadczą o przewlekłym charakterze wysiękowej postaci zwyrodnienia plamki związanego z wiekiem. Ścisła współpraca chorego z lekarzem okulistą

umożliwia racjonalne planowanie wizyt monitorujących funkcję i morfologię siatkówki, a także kolejnych iniekcji doszklistkowych. Niestety dynamika zmian często nawet w krótkim okresie sprzyja tworzeniu się blizny. Powszechnie wiadomo, że duże znaczenie ma czas, jaki upłynął między pojawieniem się objawów, początkiem choroby a rozpoczęciem leczenia. Liczne publikacje donoszą o czynnikach prognostycznych mających wpływ na końcową ostrość widzenia po leczeniu preparatami anti-VEGF. W badaniu CATT jako czynniki oddziałujące negatywnie i pogarszające rokowanie dotyczące poprawy ostrości widzenia w chwili rozpoczęcia terapii wyszczególniono starszy wiek pacjentów, gorszą wyjściową ostrość widzenia, rozległy obszar neowaskularyzacji naczyńkowej, postać dominującą lub minimalnie klasyczną błony, zanik nabłonka barwnikowego, zwiększoną grubość siatkówki centralnej i uniesienie nabłonka barwnikowego widoczne w badaniu OCT [11]. Warto zwrócić uwagę na niezależny czynnik, jakim jest uniesienie nabłonka barwnikowego siatkówki. Badania ANCHOR, CATT i MARINA podkreślają istotny wpływ zaburzeń funkcji RPE na końcowe wartości ostrości widzenia w odpowiedzi na terapię anti-VEGF [8, 9, 11]. Ma to miejsce w prezentowanym przez nas przypadku 3. Ze względu na naturalny przebieg zwyrodnienia plamki związanego z wiekiem u części pacjentów nie udaje się uzyskać stabilizacji i poprawy, dochodzi bowiem do trwałego uszkodzenia na poziomie fotoreceptorów, komórek warstw siatkówki i w nabłonku barwnikowym. Istnieje również grupa chorych, która mimo początkowo zadowalających efektów działania jednego preparatu anti-VEGF z czasem rozwija oporność na dany lek. U przedstawionych przez

nas pacjentów pomimo leczenia na początkowym etapie afliberceptem nie udało się uzyskać odpowiedzi na leczenie w postaci poprawy ostrości widzenia. W przypadku 3. doszło nawet do jej pogorszenia. Z tego względu we wszystkich przypadkach podjęto szybką decyzję o konwersji terapii anti-VEGF i zastosowaniu iniekcji doszklistkowych ranibizumabu. W rezultacie u wszystkich pacjentów udało się uzyskać poprawę morfologii i czynności plamki żółtej. Terapia okazała się skuteczną i bezpieczną drogą postępowania [12, 13]. Należy podkreślić, że w każdym przypadku leczenie ma charakter wieloletni i wymaga zaangażowania ze strony zarówno lekarza, jak i pacjenta.

Wykorzystanie antyangiogennej drogi działania preparatów anti-VEGF pozostaje złotym standardem w wysiękowej postaci zwyrodnienia plamki związanego z wiekiem. Umożliwia ono pacjentom zachowanie użytecznej ostrości widzenia i samodzielne funkcjonowanie.

Zdjęcia zamieszczone w artykule pochodzą z materiałów własnych autorów.

ADRES DO KORESPONDENCJI lek. Kamila Nester-Ostrowska

Klinika Okulistyki,
Kliniczny Wojewódzki Szpital nr 1
im. Fryderyka Chopina w Rzeszowie
35-055 Rzeszów, ul. Fryderyka Chopina 2
e-mail: kamilanester@gmail.com

Piśmiennictwo

1. Congodon N, O'Colmain B, Claver CC et al.; Eye Diseases Prevalence Research Group. Causes and prevalence of visual impairment among adults in the United States. *Arch Ophthalmol* 2004; 122(4): 477-485.
2. Kovach JL, Schwartz SG, Flynn HW Jr., Scott IU. Anti-VEGF Treatment Strategies for Wet AMD. *J Ophthalmol* 2012; 2012: 786870.
3. Kański JJ, Bowling B. Okulistyka kliniczna. Wyd. 4. EDRA Urban & Partner, Wrocław 2013.
4. Johnston SS, Wilson K, Huang A, et al. Retrospective analysis of first-line anti-vascular endothelial growth factor treatment patterns in wet age-related macular degeneration. *Adv Ther* 2013; 30(12): 1111-1127.
5. Szabo SM, Hedegaard M, Chan K, et al. Ranibizumab vs. aflibercept for wet age-related macular degeneration: network meta-analysis to understand the value of reduced frequency dosing. *Curr Med Res Opin* 2015; 31(11): 2031-2042.
6. Figurska M. Postępy w leczeniu zwyrodnienia plamki związanego z wiekiem. *Okul Dypl* 2013; 3(5): 16-23.
7. Charakterystyka produktu leczniczego – Lucentis.
8. Brown DM, Kaiser PK, Michels M, et al.; ANCHOR Study Group. Ranibizumab versus verteporfin for neovascular age-related macular degeneration. *N Engl J Med* 2006; 355(14): 1432-1444.
9. Rosenfeld PJ, Brown DM, Heier JS, et al.; MARINA Study Group. Ranibizumab for neovascular age-related macular degeneration. *N Engl J Med* 2006; 355(14): 1419-1431.

10. Razi F, Haq A, Tonne P, Logendran M. Three-year follow-up of ranibizumab treatment of wet age-related macular degeneration: influence of baseline visual acuity and injection frequency on visual outcomes. *Clin Ophthalmol* 2016; 10: 313-319.
11. Ying G, Huang J, Maguire M, et al.; Comparison of Age-related Macular Degeneration Treatments Trials Research Group. Baseline predictors for one-year visual outcomes with ranibizumab or bevacizumab for neovascular age-related macular degeneration. *Ophthalmology* 2013; 120(1): 122-129.
12. Gibson JM, Gibson SJ. A safety evaluation of ranibizumab in the treatment of age-related macular degeneration. *Expert Opin Drug Saf* 2014; 13(9): 1259-1270.
13. Yamazaki T, Koizumi H, Yamagishi T, Kinoshita S. Subfoveal choroidal thickness after ranibizumab therapy for neovascular age-related macular degeneration: 12-month results. *Ophthalmology* 2012; 119(8): 1621-1627.